TIBBIYOT INSTITUTLARI TALABALARI UCHUN
O'QUV QO'LLANMALARI

XIRURGIK KASALLIKLAR

SH.I. KARIMOV

O'zbekiston Respublikasi Oliy va maxsus ta'lim Vazirligining Bosh boshqarmasi tomonidan tibbiyot institutlari talabalariga qo'llanma sifatida ruxsat etildi

TOSHKENT 2010

TIBBIYOT INSTITUTLARI TALABALARI UCHUN
O'QUV QO'LLANMALARI

SH.I. KARIMOV

XIRURGIK KASALLIKLAR

O'zbekiston Respublikasi Oliy va maxsus ta'lim Vazirligining Bosh boshqarmasi tomonidan tibbiyot institutlari talabalariga qo'llanma sifatida ruxsat etildi

TOSHKENT 2010

Mundarija

		Betlar
1	So’z boshi	3
2	Qalqonsimon va paraqalqonsimon bezlar kasalliklari	4
3	O’pka va plevra kasalliklari	25
4	Ko’ks oralig’i kasalliklari	45
5	Yurak va perikard kasalliklari	51
6	Simptomatik arterial gipertenziya	75
7	Aorta va magistral arteriyalar kasalliklari	90
8	Oyoqlarning surunkali kritik ishemiyasi	129
9	Vena va limfa tomirlari kasalliklari	143
10	Diafragma kasalliklari	161
11	Qizilo’ngach kasalliklari	168
12	Qorin churralari	190
13	Me’da va o’n ikki barmoqli ichak kasalliklari	216
14	Ingichka ichak kasalliklari	243
15	O’tkir appenditsit	247
16	Yo’g’on ichak kasalliklari	258
17	To’g’ri ichak kasalliklari	267
18	O’tkir ichak tutilishi	285
19	Jigar jarrohlik kasalliklari	299
20	Portal gipertenziya	309
21	O’t pufagi va o’t yo’llari kasalliklari	315
22	Mexanik sariqlik	323
23	Me’da osti bezi kasalliklari	327
24	Taloq kasalliklari	352
25	Peritonitlar	366
26	Tavsiya etilgan adabiyotlar	396
27	Ilovadagi su'ratlar	403

So’z boshi

Keyingi yillarda xirurgiya fanining zo’r berib rivojlanishi zamirida, ilgari faqatgina yirik ilmiy markazlar imtiyozi hisoblangan ko’pgina murakkab diagnostika uskunalarining – rentgentelevidenie, ultratovush yordamida va endoskopik tekshiruv uskunalari xizmatidan nafaqat yirik klinikalar foydalanish, balki viloyat va tuman kasalxonalari amaliyotiga keng miqyosda kirib kelishi, yangidan yangi diagnostik uskunalar (angiografiya, kompyuter tomografiya va b.) xizmatidan keng ko’lamda foydalanish, burun tasavvur qilish qiyin bo’lgan yangi texnologiyalarning shiddat bilan kirib kelishi va ular bilan bog’liq bo’lgan endoxirurgik va miniinvaziv operatsiyalar uchun moslama yoki uskunalar taraqqiyoti yotadi. Albatta, bularning barchasini, etakchi omil – jarrohlik sohasida olib borilayotgan tinimsiz ilmiy izlanishlar, ular natijalarini jahon ilm ahli orasida namoyon etish, ular tajribasiga tayangan holda takomillashtirish, yuqori samarali jarrohlik amaliyotlari usul va uslublarini ishlab chiqish va ularni amaliyotga keng tadbiq etishsiz, tasavvur qilish qiyin.

Oqibatda, bugungi kun xirurgiyasi nafaqat surunkali xoletsistitda, balki ushbu kasallikning o’tkir turida ham laparoskopik operatsiya uslublaridan foydalanish, ko’pgina boshqa surunkali va o’tkir xirurgik kasalliklarida ham, kichik yoki kam invaziv operatsiya taktikasini qo’llash maqsadga muvofiq bo’lib, kundan kun odat tusiga aylanib bormoqda. Bundan tashqari, xirurgiya sohasida yangidan-yangi yo’nalishlar paydo bo’lishi, oldingi darsliklarda ularning ifoda etilmagani, yangi darslikni yaratish va ushbu masalalarni ham unga kiritish zaruratini yuzaga keltirdi.

Binobarin, yurtimizda xirurgik kasalliklar bo’yicha chop etilgan barcha darsliklarni qaytadan ko’rib chiqib, ularga shu ixtisoslikning bugungi holati va kelajagini inobatga olgan holda, o’zgartishlar va to’ldirishlar kiritish ehtiyoji tug’ildi. Talabalarga dars berishdagi qat’iy izchillikka rioya qilgan holda, ilmiy asosda tabobatning bu murakkab sohasida insoniyat to’plagan tajribalarni ularga etkazishga harakat qilindi. Zero undan, bugungi kun talabalari foydalanib,

ertangi kunda aholiga davr talabiga munosib ravishda xizmat ko’rsatishlari lozim bo’ladi.

Shu qatorda, 30 yildan beri rahbarlik qilib kelgan fakultet va gospital jarrohligi klinikasining boy tajribasi ham e’tiborga olingan. Ushbu asarni yaratishda bevosita hissa qo’shgan shogirdlarga, muallif ulkan minnatdorchilik bildiradi.

Darslikni yozishda, muallif xirurgiyaga oid mavjud ma’lumotlarni bayon etgani holda, kasalliklarni aniqlash va davolashning yangi usullari bilan tanishtirishga harakat qildi. Bu borada o’lkamiz olimlarining qo’shgan ulkan hissalari haqida ham so’z yuritishga urindi. Bularning hammasi, bo’lajak jarrohlarning yangi avlodini tarbiyalashga va ularning xalqimizga malakali xizmat ko’rsatishiga yordam beradi degan umiddamiz.

QALQONSIMON BEZ KASALLIKLARI

Jahon adabiyotida qalqonsimon bez xaqida qisqacha ma’lumot birlamchi Galen tomonidan berilgan bo’lsa ham, uning anatomik tuzilishi xaqida batafsilroq ma’lumotlarni Vezaliy (1543 y.) yozib qoldirgan. Bezning qalqonga o’xshashligiga qarab, Wharton 1656 yili unga qalqonsimon bez deya nom berdi. Ichki sekretsiya bezlari faoliyatida uning tutgan o’rni va ahamiyati xaqidagi taxminlar King ga (1836 y.) tegishli bo’lib, Baumann (1896 y.) bu bezda yod moddasining alohida yig’ilishini ko’rsatgan.

Qalqonsimon bezning inson organizmi uchun bo’lgan biologik ahamiyati, o’tgan asrning ikkinchi yarmiga kelgandan keyingina oydinlashdi. Tireotoksik buqoq jarrohligidagi ilk qadamlar, qalqonsimon bez subtotal subkapsulyar strumektomiyasini amalga oshirish texnikasining O.V. Nikolaev (1951) tomonidan batafsil ishlab chiqilishi, bu sohadagi katta yutuqlardan biri bo’ldi.

O’zbekistonning endemik buqoq o’chog’i ekanligi o’tgan asrlardan beri ma’lum edi, lekin yurtimizda qalqonsimon bez kasalliklarini o’rganish, uni davolash jarayoni, profilaktikasi va xirurgiyasining rivojlanishi XX asrning o’rtalaridan boshlandi. Uning rivojiga mamlakatimiz tadqiqotchilaridan: M.S. Astrov, S.A. Ma’sumov, R.Q. Islombekov, Yo.X. Turakulov va boshqalar katta hissa qo’shdilar. Jumladan, S.A. Ma’sumov bir qator ilm ahli bilan birgalikda, O’zbekistonda buqoqning endemik o’choqlari bo’yicha qator ekspeditsiyalar uyushtirib, tadqiqot ishlarini olib borgan, hamda buqoq kasalligi profilaktikasi va davosiga doir qator chora-tadbirlar ishlab chiqqan. Jumladan, O.V. Nikolaev taklif etgan, ko’pchilikka ma’lum bo’lgan – subtotal strumektomiya operatsiya usulini takomillashtirgan. “Buqoq – qalqonsimon bezning mazkur geografik muhit uchun xos bo’lgan kattalashuvidir”, – degan ta’rif ham S.A. Ma’sumovga tegishlidir. Mamlakatimizda bugungi kunda 15 dan ziyod endemik o’choq bo’lib, aholining qariyb 10-20% da qalqonsimon bezning kattalashuvi kuzatiladi. Bu birinchi galda, atrof muhit va suv havzalaridagi ichimlik suv va

ozuqa moddalarda yod moddasining tanqisligi oqibatida kelib chiqishi isbotlab berilgan.

Anatomik-fiziologik ma’lumotlar

Qalqonsimon bez (glandula thyreoidea) degan nomni Wharton, uning qalqonga (thyreos – yunoncha qalqon) o’xshashligi tufayli 1656 yilda bergan. Bez bo’yinning oldingi sathida, uzuksimon tog’aylarning I-IV traxeal halqalari sohasida joylashgan bo’lib, ikkita bo’lak va ularni birlashtirib turuvchi – bo’yincha qismidan tashkil topgan.

Bezning vazni balog’atga etgan odamda normada ≈ 25-30 grammga etadi, O’zbekistonda sharoitida esa, birmuncha kattalashgan bo’lib, ayniqsa endemik o’choqlarda ≈ 40-50 grammgacha bo’lishi mumkin. Bez bo’yinning to’rtinchi fastsiyasi bilan qoplangan bo’lib, ichki (yupqa) va tashqi (qalin) varaqalari orasida joylashgan, ular orasidan arteriya qon tomirlari o’tadi.

Qalqonsimon bezni asosan 4 ta arterial tomiri: tashqi uyqu arteriyasi tarmoqlaridan juft – yuqori qalqonsimon arteriyalar va o’mrov arteriyasidan keladigan juft – pastki qalqonsimon arteriyalar qon bilan ta’minlab turadi. Ba’zan qon ta’minotida aorta ravog’i va nomsiz arteriyadan tarmoqlanadigan beshinchi toq arteriya qatnashadi. Innervatsiya – simpatik va parasimpatik nerv tolalarilari orqali amalga oshiriladi. Qalqonsimon bez yodlangan gormonlar – tiroksin, triyodtironin (T_3), tetrayodtironin (T_4), shuningdek yodlanmagan tireokal, tireokaltsitonin gormonlarini ishlab chiqarilishida bevosita ishtirok etadi.

Gormonlar hosil bo’lishi uchun yod va tirozin aminokislotasi asosiy tarkibiy qismlar bo’lib xizmat qiladi. Yod inson organizmiga ovqat, suv, havo bilan va organik, hamda noorganik birikmalar tarkibida tushadi. Organizmda yod miqdori birmuncha o’zgarib turadi, uning ortiqcha qismi siydik (98%) va o’t suyuqligi (2%) bilan ajralib chiqadi.

Yod birikmalari qonda kaliy va natriy yodidlarini hosil qiladi, ular oksidlovchi fermentlar (peroksidaza va tsitoxromoksidaza) ta’siri ostida oddiy

yodga aylanishi mumkin. Qalqonsimon bezda esa, yod moddasining oqsil bilan birikmalari hosil bo'ladi. Yod atomlari tirozin oqsili (tirozin aminokislotasi qoldig'i) bilan gormonal aktivlikka ega bo'lmagan (yodlangan tirozinlar) birikmalarini: monoyodtirozin (MYT) va diyodtirozin (DYT) hosil qiladi. Bular esa, o'z navbatida aktiv tireoid gormonlar: tiroksin, tetrayodtironin (T_4) va triyodtironin (T_3) ga aylanishda, asosiy substrat bo'lib xizmat qiladi.

Qalqonsimon bezdan tomir o'zaniga tushgan tiroksin qon zardobining oqsillari bilan bog'lanadi, buning natijasida qonda bog'langan (proteinli) yod kontsentratsiyasi ortadi, uning miqdorini aniqlash, qalqonsimon bez sekretor aktivligi ko'rsatkichi sifatida diagnostik ahamiyatga ega bo'ladi.

Markaziy nerv sistemasi, gipofiz va qalqonsimon bez orasida to'g'ridan-to'g'ri va aksari bog'lanishlar mavjud bo'lib, qalqonsimon bez gormonlari sintezi, hamda uni ishlab chiqarilishi, ular orqali boshqarib boriladi. Yod saqlovchi gormonlar miqdori ko'payganda gipofizning tireotrop faoliyati pasayadi va aksincha, ular etishmaganda – ortadi. Tireotrop gormon ishlanishining ortishi, nafaqat qalqonsimon bez faoliyatining ortishiga yoki pasayishiga, balki bezning diffuz yoki tugunsimon giperplaziyasiga ham olib keladi.

Tiroksin va triyodtironin inson organizmida kechadigan oksidlanish jarayonlarini rag'batlantiradi, xujayra va to'qimalarning normal o'sishi uchun zarur bo'lgan kislorod sarfini kuchaytiradi, tuz va suv almashinuvida muhim o'rin tutadi, hamda oqsillar sintezini yaxshilaydi. Ular glyukoza va galaktozaning ichaklarda so'rilishini, xujayralarda sarflanishini kuchaytiradi, glikogen parchalanishini oshiradi, uning jigardagi miqdorini kamaytiradi, yog' almashinuviga jiddiy ta'sir ko'rsatadi. Qalqonsimon bez gormoni tireokaltsitonin – paraqalqonsimon bezlar gormoni bilan birgalikda organizmda kaltsiy va fosfor moddalarining almashinuvini bevosita idora qilib turadi.

Tekshirish usullari

Qalqonsimon bezning shakli, o'lchamlari, konsistentsiyasi va harakatchanligi to'g'risidagi umumiy ma'lumotlarni, uni ob'ektiv ko'zdan

kechirish va bezni paypaslab ko’rish orqali to’plash mumkin. Bezni ko’zdan kechirish buqoq bor yoki yo’qligini, o’zgarishning joylashgan o’rnini (o’ng yoki chap bo’lagi, bo’yni, «yashiringan» buqoq), yutish harakatlarida uning harakatchanligini, giperplaziya xarakterini (tugunsimon, diffuz buqoq), bo’yin venalarining bo’rtib chiqqanligini va qalqonsimon bez faoliyatining buzilishiga xos belgilarni (bemorning notinch hatti-harakatlari, ko’z simptomlari, barmoqlar titrashi, astenizatsiya va boshqalar) aniqlash imkonini beradi (1-rasm).

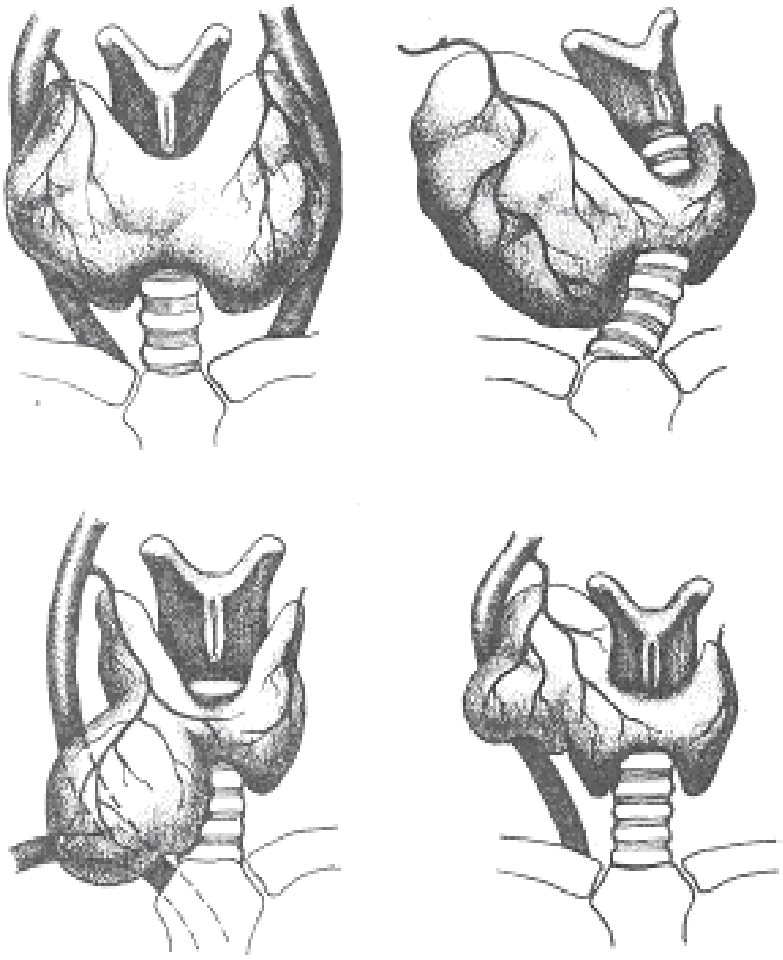

1-rasm. Buqoq turlari (diffuz, aralash va tugunli buqoq).

Paypaslab ko’rishni ikki usulda bajarish mumkin:

- bemor vrachga orqasini o’girib, boshini oldinga va pastga bir oz engashtirib o’tirgan holatda. Bu holatda bo’yin mushaklari bo’shashadi va bezni

tekshirish osonlashadi. Har bir qo’lning to’rttala barmog’i bez ustida joylashadi, bosh barmoqlar esa bo’yinni orqa tomondan egallaydi;

- bemor vrachga yuzma-yuz qarab o’tiradi yoki tippatik turadi, bunda har bir qo’lning to’rttala barmog’i bemor bo’ynining yon tomonlarida joylashadi, ikkala bosh barmoq bilan bez paypaslab ko’riladi.

Bemorda bezni paypaslash vaqtida bemordan yutinish harakatlarini qilish, boshni ko’tarish yoki engashtirish so’raladi. Chunki, shunday paypaslab ko’rilganda, bezning chegaralari, uning to’sh ortida yoki yuqoriroqda joylashganligi to’g’risida muhim diagnostik ma’lumotlarni olish mumkin (2-rasm).



2-rasm. Buqoq turlari (diffuz, tugunli va aralash buqoq).

Asosiy modda almashinuv jarayonini o’zgarish darajasini aniqlash, qalqonsimon bez faoliyatidagi buzilishlar diagnostikasida asosiy testlardan biri hisoblanadi. Bu usul, yutilgan kislorod va karbonat angidrit (SO_2) gazlari miqdorini hisoblashga asoslangan bo’lib, bilvosita kalorimetriya yordamida asosiy modda almashinuv jarayoni darajasi aniqlanadi. Normada asosiy modda almashinuv o’zgarishi ±10% ga teng bo’ladi. Oqsilga bog’langan yod (OBY) miqdorini aniqlash, qalqonsimon bezning haqiqiy funktsional holatini aks ettiradi. Sog’lom odamda, odatda OBY miqdori 3,5-7,5 mkg ni tashkil etadi.

Radioaktiv moddalar (I^{131} va b.) bilan tekshirish yod almashinuvi jarayonining noorganik va organik bosqichlarini o’rganish, yod va gormonlar ishlab chiqarilishining periferik bosqichi to’g’risida xulosa chiqarishga imkon yaratadi. Normada qalqonsimon bezda I^{131} yig’ilishi 2 soatdan keyin 5-10% ni tashkil etsa, 24 soatdan keyin 20-30% ni tashkil etadi. Qalqonsimon bez faoliyati oshganda, bu ko’rsatkichning miqdori birmuncha yuqori bo’ladi. Stsintigrafiya qalqonsimon bez chegaralari va o’lchamlarini aniqlash, o’smasimon tuzilmalar, metastazlar yoki aberrant bez to’qimasi borligini aniqlash imkonini beradi. Jumladan: tugunli buqoqda I^{131} ni qalqonsimon

bezning ma’lum bo’lagida ko’p miqdorda yig’ilishi (“issik tugun”) – uning funktsional giperaktivligidan dalolat beradi, to’qimada preparat singmagan o’choqlarning (“sovuq tugun”) bo’lishi – ko’pincha uning xavfli tabiatidan yoki kista, kaltsifikat, qon quyilishi yoki fibroz o’zgarishlar borligidan darak beradi.

T_3 va T_4 gormonlarini radioimmun usullar yordamida tekshiriladi. Ularning nisbatini va tireotrop gormonni tekshirish gipofiz va qalqonsimon bez faoliyati orasidagi bog’lanishni aniqlashga yordam beradi.

Qalqonsimon bezni ultratovush yordamida tekshirish (skanerlash), noinvaziv tekshirish usullaridan biri bo’lib, unda qalqonsimon bez giperplaziyasi darajasi, chegaralari, o’lchamlari, tugunlar borligi, zichligi, boshqa a’zolar bilan nisbatini aniqlash imkoniyatini beradi. Odatda, I^{131} bilan radioaktiv tekshiruv o’tkazib bo’lmaganda (preparat yo’qligi, bez yod saqlovchi preparatlar bilan blokada qilinganda), bu usulning qimmati yanada oshadi.

Komp’yuter tomografiya tekshiruv usuli eng yangi usullardan hisoblanib, qalqonsimon bez chegaralarini va uning tarkibini aniq va ravshan ko’rsatib beradi. Bu usul, ayniqsa bezning ko’ks ortida joylashgan turlarida, uning chegaralari va boshqa to’qimalarga munosabatini aniq ko’rsatadi. Qalqonsimon bez saratoniga (rak) shubha qilinganda yoki har qanday tugunli buqoqda, bez to’qimasidan namuna olish (biopsiya), bizga qo’shimcha ma’lumot beradi. Uni operatsiyaga qadar yoki operatsiya vaqtida bajarish lozim, chunki bu ma’lumotlarga (biopsiya natijalari) tayanish, operatsiya hajmini kengaytirilishiga yoki davolashning keyingi bosqichi darajasini belgilashga zamin yaratadi.

Laringoskopiya, buqoq kasalligi bor bo’lgan barcha bemorda, hatto tovush o’zgarmagan taqdirda ham, o’tkazilishi lozim bo’lgan tekshiruv usulidir. Bunda patologik jarayonga, qaytuvchi nervlarning bez giperplaziyasiga aloqasini qay darajada ekanligini, bog’liq holda yuzaga keladigan tovush bog’lamlarining yashirin falajini aniqlash imkoniyatlarini beradi.

Endemik va sporadik buqoq

Buqoq – giperplaziya (yoki degenerativ) o’zgarishlar oqibatida qalqonsimon bezning cheklangan yoki diffuz kattalashishi. Kelib chiqish sabablariga ko’ra buqoq ikki turli bo’ladi: endemik va sporadik.

Endemik buqoq – biosferasi yodga tansiq geografik muhitlarda (endemiya, ya’ni ma’lum geografik makonga (muhit) xos) yashaydigan aholi orasida uchraydigan kasallikdir. Organizmga atrof muhitdan yodning etarlicha tushmasligi, asosini yod moddasi tashkil qiladigan tireoid gormonlar ishlab chiqarilishining pasayishiga olib keladi. Bu esa, o’z navbatida qalqonsimon bezning kompensator giperplaziyasiga va buqoq hosil bo’lishiga sabab bo’ladi. Bunday giperplaziya avvaliga tireoid gormonlar etishmayotganini to’ldiradi, keyinchalik esa qalqonsimon bez faoliyatini tubdan izdan chiqaradi. Buqoq endemiyasi asosan tog’li rayonlarda ko’proq uchraydi, kasallikning tarqalishi, erkaklar va ayollar o’rtasida deyarli baravar bo’ladi.

Sporadik buqoq – buqoq endemiyasi bo’lmagan joylardagi aholi orasida (sporadiya – ma’lum geografik makonga (muhit) xos emas, alohida, yakkam-dukkam) uchraydigan buqoq kasalligidir. Uning kelib chiqishida asosiy omil bo’lib, markaziy nerv sistemasining kuchli qo’zg’alishi, asabning o’ta kuchli ta’sirlanishi (stress) sabab bo’ladi. Jumladan bemorlar, kasallikning kelib chiqishini yaqinlaridan ajrash: bir necha qarindosh yoki farzand o’limi, fojialar va boshqa biror kuchli salbiy taassurot bilan bog’laydilar. Bu kasallikning ayollarda, erkaklarga nisbatan bir necha barobar (8-10 marta) ko’proq uchrashini, e’tiborga olish lozim.

Qalqonsimon bez kasalliklari umumiy klassifikatsiyasi (turlari) quyida keltirilgan:

Qalqonsimon bezning tug’ma nuqsonlari,

Qalqonsimon bez jarohatlari,

Qalqonsimon bez yallig’lanishi:

- tireoiditlar (Xoshimoto buqog’i),
- strumitlar (Ridel buqog’i).

Endemik buqoq:

- diffuz,
- tugunli,
- aralash.

Sporadik buqoq:

- diffuz,
- tugunli,
- aralash.

Diffuz toksik buqoq (Bazed kasalligi, tireotoksikoz),

Toksik adenoma (tugunli toksik buqoq),

Qalqonsimon bez o’smalari:

- xavfsiz o’smalar,
- xavfli o’smalar.

Kattalalish darajasi bo’yicha buqoq 6 darajadan iborat:

O daraja – bez ko’rinmaydi yoki paypaslaganda bilinmaydi.

I daraja – bez ko’rinmaydi, paypaslaganda qo’lga seziladi va yutish harakatlarida ko’rinadi.

II daraja – qalqonsimon bez yutinganda ko’rinadi va qo’lga yaxshi unnaydi, biroq bo’yin shakli o’zgarmagan bo’ladi.

III daraja – bez ko’zdan kechirilganda kattalashgani bilinadi, bo’yin shakli o’zgarib, yug’onlashadi – «yo’g’on bo’yin».

IV daraja – bo’yin ko’rinishini buzib turadigan aniq, yuzaga chiqqan buqoq ko’rinadi.

V daraja – o’lchamlari juda katta bo’lgan bez ko’rinadi, bu davrda bez qizilo’ngach yoki traxeyani bosib, yutinish va nafas olishni qiyinlashtirib qo’yadi.

Funktsional holati bo’yicha buqoqlar quyidagilarga bo’linadi:

gipertireoid – qalqonsimon bez funktsiyasi oshgan,

eutireoid – qalqonsimon bez funktsiyasi buzilmagan,

gipotireoid – qalqonsimon bez funktsiyasi pasaygan bo’ladi.

Klinikasi va diagnostikasi

Endemik buqoqning ham, sporadik buqoqning ham etakchi belgilaridan biri – qalqonsimon bezning kattalashuvi hisoblanadi. Bez sohasini ko'zdan kechirish va paypaslab ko'rish qalqonsimon bezning qay darajada kattalashganligini aniqlashga imkon beradi.

Joylashuviga ko'ra bo'yinning old qismida, to'sh ortida va til osti suyagi pastida joylashgan buqoq farqlanadi. Ko'pchilik bemorlarda qalqonsimon bez faoliyati buzilmagan bo'lsa-da, buqoq endemiyasi sezilarli bo'lgan joylardagi kishilarda kasallik gipo- yoki gipertireoz belgilari bilan o'tishi mumkin. Gipotireozli bemorlar odatda tashqi ta'sirlovchilarga reaktsiyalari sekinlashgan, aqliy va jismoniy ish qobiliyati sustlashgan bo'ladi. Bemorlar tabiatan bo'shashgan, lanj, sovuqqa chidamsiz bo'lib qoladilar. Tekshiruv natijalari: bradikardiya, reflekslarning pasayganligini aniqlaydi. Tug'ma gipotireozda, kretinizm belgilarining avj olishi kuzatilib, jismoniy hamda ruhiy rivojlanishdan keskin orqada qolish belgilari yaqqol ko'zga tashlanadi.

Simptomlari: bemorlarda bo'yin harakati birmuncha cheklangan bo'ladi, ayniqsa, yoqa tugmasini qadayotganda yoki yuqori va pastga, o'ng va chap tomonga qilinayotgan harakatlarda bo'yin sohasida "o'ng'aysizlik" sezadilar, quruq yo'tal bo'ladi, tovush bo'g'iladi, nafas olish qiyinlashadi. Keyingi belgilardan biri traxeomalyatsiya bilan bog'liq bo'lib, traxeya va xiqildoqda nerv idorasi (boshqarishi) buzilib, buqoqning muttasil bosib turishi oqibatida traxeya devorining yupqalashishi kuzatiladi. Nafas olish jarayonining buzilishi – to'sh ortidagi buqoqning ko'p uchraydigan belgilaridan biridir. Aksariyat (ayniqsa to'sh ortidagi buqoqda), bemorlar tanani engashtirganda boshda og'irlik sezishga shikoyat qiladilar. Bunday bemorlarni ko'zdan kechirganda bo'yin venalarining kengayganligini, ko'krak qafasi devorining yuqori qismi sohasida o'ziga xos "meduza boshi" tasvirini qayd qilish mumkin. Nafas olishningbuzilishi "buqoqqa xos yurak" kabi o'zgarishlarga sabab bo'ladi. Simpatik nerv tutamlarining ezilishi oqibati-da – Gorner simptomi (ptoz, mioz,

enoftalm) paydo bo’lishiga, ezilgan tarafdagi tana yarmida ter ajralishining kuchayishiga olib keladi.

Til osti suyagi pastida joylashgan buqoqda, xiqildoq usti qopqog’i qisilishi oqibatida nafas olish jarayoni buziladi. Ayniqsa buqoqning bir qismi qizilo’ngach orqasida joylashganda yutish, boshni burish qiyinlashadi. Kontrast modda ($BaSO_4$) yordamida qilinadigan rentgenologik tekshiruv aberrant buqoq sohasida bariyning ushlanib qolishini, qizilo’ngachning oldingi tomon yoki lateral yo’nalishda birmuncha surilganligini aniqlashga yordam beradi.

Aberrant buqoq – patologik kattalashgan qo’shimcha qalqonsimon bez bo’lib, ko’pincha xavfli o’smaga aylanishi mumkin. Qalqonsimon bez saratoni (rak) ning bo’yin limfatik tugunlariga bergan metastazlarini, ba’zan aberrant buqoq bilan adashtiriladi.

Davolash: unchalik katta bo’lmagan diffuz buqoqlarda tireoidin tayinlanadi. Traxeya, qizilo’ngach va qon tomirlarni bosib yoki chetga surib qo’yadigan katta diffuz buqoqda qalqonsimon bezni qisman yoki subtotal kesib olib tashlashga (rezektsiya yoki ektomiya) to’g’ri keladi. Tugunli buqoqlarning hamma turlarida (25% gacha kuzatililishi mumkin bo’lgan malignizatsiyani hisobga olib), albatta operatsiya qilinadi. Bunda qalqonsimon bez rezektsiyasi amalga oshirilib, shoshilinch gistologik tekshiruv o’tkaziladi, hamda natijaga asoslangan holda muolajaga qo’shimcha tadbirlar belgilanadi. Endemik buqoq profilaktikasida yod qo’shilgan osh tuzi ishlatish, sanitariya-gigienik tadbirlar kompleksini ishlab chiqish alohida o’rin tutadi.

Diffuz toksik buqoq

Diffuz toksik buqoq (Bazed kasalligi, tireotoksikoz, tireotoksik buqoq) – endokrin kasallik bo’lib, tireoid gormonlar sekretsiyasining nihoyatda ortishi natijasida paydo bo’ladi va turli a’zolar hamda sistemalarda og’ir buzilishlar bilan kechadi.

Etiologiyasi. Diffuz toksik buqoqning kelib chiqishi haqida ko’p sonli nazariyalar mavjud. Yurtimizning ko’pchilik olimlari neyrogen nazariya

tarafdorlari hisoblanadilar va bu kasallikning paydo bo'lishida nerv-ruhiy shikast (stress) ning etakchi ahamiyati borligini ta'kidlaydilar. Bu nazariyaning asoschisi S.P. Botkin (1884): "Ruhiy holatlar – Bazed kasalligining kechishigagina emas, balki rivojiga ham ta'siri borligi shak-shubxasizdir. Kulfat, turli xil yo'qotishlar, qo'rquv, g'azab, vahima Bazed kasalligiga xos simptomlarning tez, bir necha soat ichida rivojlanishiga ko'p marta sabab bo'lgan", – deb yozgan edi. S.A. Ma'sumov, M.S. Astrov buqoq ekspeditsiyalari va kuzatuvlardan olingan materiallarni analiz qilib, diffuz toksik buqoq etiologiyasida ruhiy shikast (stress) ning katta ahamiyati borligini (40-60% gacha) ta'kidlab o'tganlar.

Ayollar jinsiy a'zolari kasalliklari va gormonal faoliyatining buzilishlari ko'p uchrashi jihatidan (33,6%), ikkinchi omil hisoblanadi (xomiladorlik hayz ko'rishning buzilishi, farzand ko'rish orzusi bo'lgan holda bo'yida bo'lmaslik, yolg'izlik va b.). Diffuz toksik buqoq etiologiyasida infektsiyaning ahamiyati katta emas, biroq bemorlarning kamida 5-6% o'z xastaligini asosan og'ir gripp yoki angina bilan bog'laydilar. Diffuz toksik buqoqqa moyil qiladigan konstitutsional va genetik omillar – endokrin sistema a'zolari faoliyati buzilishlari mavjud bo'lgan holda organizmga ekzogen omillar ta'siri sabab bo'lishi ham isbotlab berilgan. Diffuz toksik buqoqli bemorlarda qonda uzoq muddat ta'sir qiladigan stimulyator – LATS aniqlangan bo'lib, bu qalqonsimon bezga nisbatan spetsifik antitelo vazifasini o'tab, qalqonsimon bezning tireotropin ta'siridagi kabi qo'zg'alishini yuzaga keltirishi ma'lum bo'lgan. Organizmda T_3 va T_4 to'planishining oshishi, to'qimalarda oksidli fosforillanish jarayonlarini buzadi, bu hol modda almashinuvining barcha turlarini buzilishida, markaziy nerv sistemasi, yurak, jigar va boshqa a'zolar faoliyatini izdan chiqishida yaqqol namoyon bo'ladi.

Diffuz toksik buqoq bilan, aksariyat hollarda 20 dan 50 yoshgacha ayollar kasallanadilar. Bemor ayollar sonining erkaklarga nisbati ≈10:1. Kasallikning ayollarda ko'p uchrashiga ularda jinsiy bezlar va gipotalamo-gipofizar sistema

faoliyatidagi o’zaro normal munosabatlarning birmuncha ko’p buzilishi sabab bo’ladi va bu qalqonsimon bez gormonlari jadal sintez qilinishi bilan o’tadi.

Klinikasi va diagnostikasi. Ilmiy adabiyotlarining guvohlik berishicha kasb-kor nuqtai nazaridan diffuz toksik buqoq bilan ko’proq aqliy mehnat xodimlari kasallanadilar. Qishloq joylarda yashovchi aholi tireotoksikoz bilan 3-5 marta kamroq kasallanadi. Aftidan, bunda birmuncha tinch va qulay bo’lgan atrof muhitning (tabiiy omillar, ochiq havoda ishlash) ahamiyati katta bo’lsa kerak.

Tireotoksikozga xos belgilar toksik buqoqning nafaqat diffuz giperplaziyasi bor turida, balki tugunli (yoki ko’p tugunli), aralash kabi patologik turlarida xam uchraydi.

Tireotoksikozning rivojlanish darajasi hamisha ham qalqonsimon bezning kattalashuv darajasiga bog’liq bo’lavermaydi: ba’zan bez o’lchamlari kichik bo’lsa ham tireotoksikozning rivojlanish darajasi yuqori, yoki aksincha, bez o’lchamlari katta bo’lgani bilan tireotoksikoz deyarli rivojlanmasligi mumkin. Demak, buqoq kasalligida qalqonsimon bez hajmining katta-kichikligi klinik belgilarining og’ir-engilligiga hamisha ham muvofiq kelavermaydi. Kezi kelganda shuni aytish kerakki, tireotoksikozning rivojlanish darajasining yuqoriligi, ko’pincha sporadik buqoqda yaqqolroq namoyon bo’ladi. Endemik buqoqda esa, ko’pincha qalqonsimon bez hajmining kattalashgan (yoki juda katta) bo’lganligiga qaramay, tireotoksikoz darajasi pastligi yoki umuman aniqlanmasligi mumkin. Shu sababdan, agar sporadik buqoqda operatsiya uchun ko’rsatma tireotoksikozning kuchli darajada rivojlanishi oqibatida qo’yilsa, buning aksi, endemik buqoqda operatsiya uchun ko’rsatma ko’pincha bez hajmining o’ta kattalashgani sababli, yaqin atrofida joylashgan a’zolarni (qizilo’ngach, traxeya va b.) siqilishi yoki surib qo’yilishi sababli ular faoliyatining buzilishi, yoinki kosmetik nuqtai nazardan qo’yiladi.

Tireotoksikozning asosiy simptomlari nerv va yurak-qon tomirlar sistemasi tomonidan bo’ladigan o’zgarishlar hisoblanadi. Asab va nerv sistemasi tomonidan bo’ladigan o’zgarishlar: asabiylashish (ortiqcha ruhiy

qo’zg’aluvchanlik), bezovtalik, kayfiyatning damba-dam o’zgarib turishi, badjahllik va yig’loqilik kabi belgilarda yaqqol namoyon bo’ladi. Bunga qo’shimcha, simpatik nerv sistemasi aktivligining keskin ortishi: ko’p terlash, tananing barcha sohalari, ayniqsa qo’l barmoqlari tremori (qaltirashi) (Mari simptomi) bilan o’tadi. Yuz ko’pincha qizarib ketadi, bo’yin va ko’krak sohasi tarqaluvchan qizil dog’lar bilan qoplanadi. Tana harorati o’zgarmaydi. Pay reflekslari saqlangan holda yoki giperkinez kuzatiladi. Bemor sochlari to’kiladi, ularning ranggi o’zgaradi, tirnoqlar mo’rtlashib, sinishi kuzatiladi. Bezovtalik, qo’rquv, irodasizlik, jonsaraklik, parishonxotirlik va ko’zning chaqchayishi qayd etiladi.

Ko’pchilik bemorlarda yurak-qon tomir sistemasi tomonidan buzilishlar: taxikardiya (yurak urishining tezlashishi), aritmiya, yurak sohasida og’riq xuruji, nafas qisishi, organizmda qon aylanishi etishmovchiligi erta muddatlarda birinchi o’ringa chiqadi.

1-toifadagi bemorlarda vrachlar tireotoksikozning nerv-ruhiy shakli haqida fikr yuritsalar, 2-toifadagi bemorlarni tireotoksikozning yurak qon tomirlarida ko’proq o’zgarishi bor bemorlar turiga kiritadilar.

Tireotoksikozning erta belgilariga sababsiz umumiy holsizlikni kiritadilar. Tireotoksik miopatiyaning bu belgilari metabolizm yoki modda almashinuvining buzilishlariga uzviy bog’liq bo’lib, bemorlar ko’pincha me’da-ichak sistemasi faoliyatidagi quyidagi aniq yuzaga chiqqan belgilarni qayd etadilar: qorinda og’riq xurujlari, qayt qilish, ich ketishga moyillik, ichning buzilib turishi.

Erkaklarda jinsiy faoliyat birmuncha sustlashadi, ayollarda esa hayz ko’rish davri (tsikli) buziladi (hatto amenoreyagacha), tuxumdonlar, bachadon gipoplaziyasi, ko’krak bezlari atrofiyasi yuz berishi mumkin. Bu o’zgarishlar ko’pincha bepushtlikka sabab bo’ladi.

Tireotoksikozda modda almashinuv jarayonlarining kuchayishi oqsillar va yog’larning ortiqcha parchalanishiga olib keladi, natijada bemorning odatdagidan ko’p ovqat iste’mol qilishiga qaramay, vaznining kamayishi kuzatiladi. Organizmda suv va elektrolitlar almashinuvining buzilishi (diurez

ortishi, tashnalik, kuchli terlash), me’da osti bezi faoliyatining buzilishiga (yashirin qandli diabet) olib keladi.

Kasallik rivojlanishi jarayonida bemorlarning ko’pchiligida birin-ketin “ko’z simptomlari” yuzaga keladi. Ko’zning ”kattalashuvi” yoki chaqchayishi (ekzoftalm) – retrobulbar kletchatkaning shishishi, o’sib qalinlashuvi yoki fibroz to’qima bilan qoplanishi, modda almashinuvining buzilishi bilan uzviy bog’liq bo’ladi. Ekzoftalm kasallikning barvaqt yuzaga keladigan, asosiy alomatlaridan biri hisoblanadi.

Delrimpel simptomi – qovoqlarning katta ochilishi va ko’z yorig’ining kengayishi – lagoftalm deb atalib, buning natijasida rangdor parda bilan yuqori qovoq o’rtasida yo’l-yo’l chiziq paydo bo’ladi.

Shtelvag simptomi – ko’zning ahyon-ahyonda pirillashi (ochilib-yumilishi), ko’zga alohida harakatsiz ifoda beradi – “bir nuqtaga qadalgan nigoh” va ko’zning shoxsimon pardasi sezuvchanligining pasayishi kuzatiladi.

Grefe simptomi – bemor pastga qaraganda yuqori qovoqning qorachiq chetidan orqada qolishi. Bunda yuqori qovoq bilan rangdor parda o’rtasida skleraning oq yo’l-yo’l chizig’i qoladi.

Koxer simptomi – Grefe simptomiga qarama-qarshi belgi bo’lib, yuqoriga qaralganda skleraning xuddi o’sha qismi qovoqning noto’g’ri, tez-tez, qisqarishi – “qovoq qisqarishi” natijasida oq yo’l-yo’l chiziq ko’rinishida yuzaga chiqadi.

Mebius simptomi – ya’ni yaqin masofadan qaray olish qobiliyatining yo’qotilishidir (konvergentsiyaning buzilishi).

Melixov simptomi – “kahr-g’azab bilan qarash”.

Ellinek simptomi – yuqori qovoq terisining qorayishi.

Rozenbax simptomi – qovoqlarning yumilganda titrashi.

Zenger simptomi – qovoqlarning shishib chiqishi va xaltasimon osilib qolishi.

Dalmedi simptomi – “qotib qolgan yuz” (amimiya). Yuz mushaklari tonusining ortishi natijasida mimik harakatlar tormozlanib, ayni vaqtda boshqa harakatlar saqlanib qolgan bo’ladi.

Tireotoksikozda yuzaga keluvchi ekzoftalmni xavfli ekzoftalmdan tafovut qilish lozim, buni oraliq miya zararlanishi va gipofiz oldingi bo'lagi tireoid gormonining ko'p ishlab chiqarilishi bilan bog'laydilar. Xavfli ekzoftalm esa asosan o'rta yoshdagi kishilarda kuzatiladi. U bir yoki ikki tomonlama bo'lishi mumkin. Ko'z olmasi shu darajada chaqchayib qoladiki, u ko'z kosasidan bo'rtib chiqadi. Bemorlarni orbita (ko'z kosasi) sohasidagi kuchli og'riq, diplopiya va ko'z harakatlarining cheklanishi bezovta qiladi. Konyunktivit, keratit borligi, shoh pardada yara hosil bo'lishiga va parchalanishga moyillik keltiradi. Orbita ichidagi bosimning o'zgarishi, ko'ruv nervining to'liq atrofiyasigacha olib keladi.

Maxsus tekshiruvlar natijalari tireotoksikozning og'ir turlarida asosiy modda almashinuvining 60-70% gacha ortishi, ba'zi hollarda bundan ham yuqori bo'lishi mumkinligini ko'rsatadi. Qalqonsimon bezning yodni singdirishi tekshirishning dastlabki soatlarida normaga nisbatan keskin ko'tariladi. Bemorlar qonida T_3 va T_4 hamda TTG miqdori ortadi. Biokimyoviy tahlillar jigar va buyrak faoliyatini, uglevod, yog', oqsil va modda almashinuvining boshqa turlari buzilganligini ko'rsatadi. Qonda eritrotsitlar cho'kish tezligining (EChT) ortishi, leykopeniya, limfotsitoz, gemoglobin va eritrotsitlar miqdorining pasayishi aniqlanadi.

Stsintigrafiya – izotop to'planishining qanday taqsimlanishini ko'rsatadi va diffuz tireotoksik buqoq bilan tugunli tireotoksik buqoq (toksik adenoma) orasida differentsial diagnoz o'tkazishga imkon beradi, bunda izotopning ma'lum bir joyda to'planishi – "issiq tugun" aniqlanadi.

Tireotoksik buqoq klassifikatsiyasida shakli va kattalashuv darajasi bo'yicha yuqorida keltirilgan turlash batamom mos keladi, ammo tireotoksikoz belgilarining yuzaga chiqqanligi yoki avj olganligi bo'yicha quyidagi 3 toifaga bo'linadi:

- engil turi,
- o'rtacha og'irlikdagi,
- og'ir turi.

Tireotoksikozning ***engil turida*** nevrologik belgilar unchalik ifodalanmagan (arzimagan narsadan xafa bo'lish, injiqlik, yig'loqilik, tez charchash) bo'lib, qalqonsimon bez kattalashgan, bemorning tomir urishi birmuncha tezlashgan – taxikardiya (1 daqiqada 80-100 zarba), qo'l va barmoqlarda kuchsiz ifodalangan tremor bo'ladi. Bemor vazni 10% gacha kamayishi mumkin. Odatda, kunning ikkinchi yarmida bemorda mehnat qilish qobiliyatining pasayishi kuzatiladi. Asosiy modda almashinuv 30% dan oshmaydi.

O'rtacha og'irlikdagi tireotoksikoz – markaziy nerv sistemasi faoliyatining ro'y-rost buzilishlari (asabiylashish, serjahllik, injiqlik, yig'loqilik), taxikardiya (1 daqiqada 100-120 zarba), sistolik va diastolik qon bosimining ortishi, yurak chegaralari kengayishi, yurak etishmovchiligining kelib chiqishi (Lang bo'yicha I daraja) bilan namoyon bo'ladi. Bemor vazni ancha kamayadi, yaxshi ovqatlanishiga qaramasdan ozib ketish hollari kuzatiladi, kun davomida mehnatga layoqat pasayadi. Asosiy modda almashinuv jarayoni – 60% gacha ortadi.

Tireotoksikozning og'ir turi – markaziy nerv sistemasining o'rtacha og'irlikdagi tireotoksikozga xos buzilishlari bilan bir qatorda, mushak sistemasida keskin sustlik, yurak-qon tomirlar sistemasidagi og'ir buzilishlar, parenximatoz a'zolarda distrofik o'zgarishlar rivojlanadi. Taxikardiya chuqurlashadi (1 daqiqada 120 zarbadan ortiq), aksariyat tomir urishida aritmiya, hamda yurak etishmovchiligi (Lang bo'yicha II-III darajasi) yuzaga keladi. Asosiy modda almashinuv – 60% va undan ko'proqqa ortadi, bemor nihoyatda ozib, tanasining vazni keskin kamayib ketadi. Mehnatga layoqat va qobiliyat ko'pchilik bemorlarda batamom yo'qoladi.

Davolash. Tireotoksikozli buqoqni davolash zamonaviy endokrinologiya va jarrohlikning eng dolzarb muammolaridan biri hisoblanadi, chunki bu kasallik Markaziy Osiyo mamlakatlari uchun o'lka patologiyasi hisoblanadi. Aholiga endokrinologik xizmat ko'rsatish takomillashishiga, ixtisoslashgan muassasalar sonining ortishiga, maktabgacha bo'lgan yoshdan boshlab buqoq profilaktikasini joriy qilinishiga qaramay, tireotoksik buqoq bilan xastalangan

bemorlar sonining barqarorligi va bugungi kunda ularning ko’payishi qayd qilinyapti. Bundan tashqari, so’nggi yillarda tireotoksik buqoqning, tuzalishi qiyin bo’lgan, asoratlangan turlari kundan-kunga ortib bormoqda, ularni davolash samarasiz o’tmoqda. Ko’pchilik olimlarning fikricha, bu holat urbanizatsiya jarayonlari, ekologiyaning buzilishi, stress va emotsional-psixologik sharoitlarga boy hozirgi zamon ijtimoiy-siyosiy hayotning xususiyatlari bilan chambarchas bog’liq. Tireotoksik buqoq bo’yicha operatsiyalar hozirgi vaqtda yurtimizning ko’pchilik shifoxonalarida, jumladan viloyat shifoxonalarida ham bajarib kelinmoqda.

Bugungi kunda, diffuz toksik buqoqni davolashning uchta asosiy turi mavjud: dori-darmonlar vositasida muolaja (konservativ davolash), tarkibini yod moddasi tashkil etgan preparatlar bilan davolash va xirurgik operatsiya.

Tireotoksik buqoqni davolashda dori-darmonlar vositasida muolaja operatsiyaga tayyorgarlik jarayoni yoki kasallikning boshlang’ich bosqichlarida mustaqil davo sifatida qo’llaniladi. Uning asosiy tamoillari diffuz turdagi tireotoksik buqoqda deyarli ko’p farqlanmaydi, lekin kasallikning og’ir-engilligiga qarab davolash jarayoniga zaruriy tuzatishlar kiritiladi. Dori-darmonlar vositasida qilinadigan muolajaning asosiy maqsadi – yuqorida keltirilgan nerv sistemasi va asabdagi (albatta vegetativ nerv sistemasidagi buzilishlarni inobatga olgan holda), yurak-qon tomir sistemasini izdan chiqishini bartaraf etish, modda almashinuvi jarayonini va bemor organizmidagi yuzaga chiqqan barcha buzilishlarni izga solish, hamda detoksikatsion muolajadan iborat. Buning uchun asabni tinchlantiruvchi va neyroplegik preparatlar (rezerpin, elenium, seduksen, amitriptilin va b.) qo’llaniladi. Taxikardiya kuchli rivojlanganda, arterial qon bosimini pasaytirish hisobiga, miokard giperfunktsiyasini pasaytiruvchi beta-blokatorlar qo’llash maqsadga muvofiq bo’ladi.

Albatta, dori-darmonlar vositasida qilinadigan muolaja, tireotoksikozning engil va o’rtacha og’irlikdagi turlari bilan kasallangan bemorlarda o’tkaziladi, kasallikning og’ir kechadigan hollarida esa, qilinayotgan muolaja operatsiyani

asoratsiz o’tishiga zaruriy tadbir hisoblanadi. Chunki, bu kasallikda operatsiya jarayoni davomida yoki undan keyin turli asoratlarning (tireotoksik kriz va b.) kelib chiqishi, bemor ahvolini og’irlashtirishi va noxush natijaga olib kelishi mumkin.

Tarkibini yod moddasi tashkil qilgan preparatlar bilan davolash:

1. Yod mikrodozalari, lyugol eritmasi, tarkibida yod moddasi bor preparatlar guruhi namoyondalari bo’lib, ularni lyuminal, valeryanka bilan birga, barqapop taxikardiya va titroq aritmiyada esa digitalis bilan birga tayinlanadi. Yod moddasi – bemorlarni operatsiyaga tayyorlashda g’oyat ta’sirchan vosita, biroq kasallik kechishida hamisha ham barqaror va uzoq muddatga yaxshilanishni vujudga keltiravermaydi – ko’pchilik bemorlarda davomli remissiya davridan keyin ahvol yana yomonlashib, hatto davolashdan oldingi holatdan ham battar bo’lishi mumkin. Yod tugunli tireotoksik buqoqli bemorlarga esa, deyarli ta’sir qilmaydi. Yodning terapevtik aktivligi, birga qo’shilib kelgan kasallikni hisobga olgan holda, boshqa vositalarni mohirona qo’shish yo’li bilan kuchaytirilishi mumkin.

2. Merkazolil – sintetik tireostatik preparat bo’lib, yod preparatlari bilan birga sutkasiga 40-60 mg dozada tayinlanadi. Remissiya davri boshlangandan keyin 1 kecha-kunduz davomida 5-10 mg quvvatlab turadigan dozasi buyuriladi.

3. Beta-adrenoblokatorlar – arterial qon bosim, qonning bir daqiqada otilib chiqishining pasayishi hisobiga miokard giperfunktsiyasini kamaytiradi, sinus tuguni ritmini sekinlashtiradi.

4. Yurak glikozidlari – strofantin, korglyukon.

5. Tiouratsil – ko’pchilik bemorlarda asosiy modda almashinuvni pasaytiradi, tomir urishini siyraklashtiradi, asab va nerv simptomlarini engillashtiradi, umumiy kayfiyatni yaxshilaydi, ekzoftalm kamayadi. Meyori 14 kungacha 0,2 dan kuniga 3 marta, bemor ahvoli yaxshilanganda 0,1-0,2 dan kuniga 2 martagacha pasaytiriladi. Davolashni qonni muntazam nazorat qilib turgan holda o’tkazish lozim, chunki preparat suyak ko’migi va jigarga toksik ta’sir ko’rsatishi mumkin.

6. Detoksikatsion muolaja va diurezni kuchaytirish. Uning mohiyati infuzion (venaga suyuqliklar quyish) muolajasi (oqsilli va oqsilsiz qon o’rnini bosuvchilar va b.) zamirida siydik haydovchi preparatlar (laziks, furosemid, veroshpiron) qo’llashdan iborat. Hozirgi davrda detoksikatsiyaning birmuncha ta’sirchan ekstrakorporal usullaridan: gemosorbtsiya, plazmoferez, limfoferez, limfosorbtsiya va boshqalardan foydalaniladi.

7. Organizm quvvatini oshiradigan muolajalar: gemotransfuziya, plazma va oqsilli, oqsilsiz qon o’rnini bosuvchi preparatlar, kontsentratsiyasi yuqori glyukoza eritmalarini quyish. Anabolik preparatlar, tarkibida temir moddasi bo’lgan preparatlarni, vitaminlar bu muolajaning tarkibiy qismi hisoblanadi.

8. Fizioterapevtik usullar – elektr moslama yordamida uyqu, galvanik yoqa qo’yish, giperbarik oksigenatsiya (GBO) va b.

9. Har bir bemor uchun individual dozada radioaktiv yod (I^{131}) ishlatish – qalqonsimon bez follikulyar epiteliy xujayralarini halokatga uchratadi va ularning o’rnini biriktiruvchi to’qima bilan to’ldiradi. Biroq, bu preparat katta dozalarda qabul qilingandan so’ng o’lim bilan tugaydigan jadal tireotoksik reaktsiya rivojlanishi, davo kor qilmaydigan doimiy og’ir miksedema paydo bo’lishi mumkinligini e’tiborga olish lozim. Qalqonsimon bezning xavfli o’smalari rivojlanishi, jinsiy bezlar faoliyatini o’zgarishi, ekzoftalmning kuchayishi ehtimoli ham yo’q emas.

Tabiiyki, tireotoksikozni davolashning mavjud hamma usullarini sanab chiqish qiyin, keyingi davrda ularning soni ko’payib yangidan-yangi dorilar topilyapti, davo taktikasining ayrim jihatlari qayta ko’rib chiqilyapti. Tireotoksikozni davolash vositalari orasida gormonal terapiyaga, karbonat preparatlari, kardanum va boshqalarni qo’llanilishiga alohida ahamiyat berilmoqda. SHunga qaramasdan, diffuz toksik buqoqni xirurgik davolash hanuzgacha, radikal usul bo’lib qolayapti. Tireotoksikozning tugunli yoki aralash turlarida esa, albatta operatsiya usulini qo’llash maqsadga muvofiq bo’ladi, chunki mualliflar ko’rsatishicha tugunli va aralash buqoqlarning 25% ga yaqinida malignizatsiya bo’lish ehtimoli bordir.

Tireotoksik buqoqda jarrohlik usullarini qo’llash texnikasi hozirgi vaqtda birmuncha takomillashgan. Biroq, qalqonsimon bezda qilinadigan operatsiya usullari bilan bog’liq hamma masalalar uzilkesil hal etilgan deb bo’lmaydi, chunki operatsiya vaqtida ham, operatsiyadan keyingi davrda ham og’ir asoratlar hanuzgacha yuz berib turadi.

Operatsiyaga ko’rsatmalar va monelik qiladigan hollar. Diffuz toksik buqoqni konservativ davolash jarayonida remissiyalar va bemor ahvolining vaqtincha yaxshilanish davridan aldanish yaramaydi, chunki ular aksariyat muolaja natijasida yuz beradi va undan keyin tezda o’tib ketadi. Kasallik muddatlari va og’irligi oshgan sayin, ayniqsa davomli va kam ta’sirchan davolashda operatsiya xavfining kuchayib borishini unutmaslik kerak.

Xirurgik davolashga ko’rsatmalar: III daraja va undan yuqori kattalikdagi diffuz buqoq, traxeyaning ezilishi yoki siqilishi holatlari, tugunli va aralash buqoqlar, yod moddasi bo’lgan preparatlarga allergiya, kasallikka va yurak-qon tomir tizimi tomonidan bo’lgan o’zgarishlarga muolajaning ta’sirsizligi. Bemorning yoshi (keksa, yosh bola) qalqonsimon bezda operatsiya o’tkazishga monelik qiladigan hol hisoblanmaydi, biroq bu yoshlarda operatsiya turini tanlashga birmuncha ehtiyotlik bilan yondoshish lozim.

Tireotoksikozning engil turlarida, qo’shilib kelgan (yondosh) kasallik o’ta og’ir bo’lgan vaqtda, keksa bemorlarda jigar, buyrak, yurak-qon tomir sistemasining qaytmas o’zgarishlari bo’lsa, ruhiy kasallarda, diabetning og’ir turida – operatsiyadan voz kechish lozim bo’ladi. Homiladorlikning birinchi oylarida tireotoksikoz klinikasi orta borganda esa, xomilani bartaraf etib, so’ngra muolaja qilish, u ham naf bermaganda operativ davolash maqsadga muvofiq bo’ladi.

Tireotoksikozning og’ir turlarida, bemorlarni operatsiyadan oldin tayyorlashni endokrinologiya bo’limida vrach-endokrinolog, jarroh va anesteziolog bilan hamkorlikda o’tkazilishi maqsadga muvofiq bo’ladi.

Diffuz toksik buqoqni xirurgik davolash. Tireotoksik buqoqda operatsiyalarni endotraxeal narkoz ostida boshqariluvchi sun’iy nafas olish yo’li

bilan bajargan ma’qulroq, bunda bemor osoyishta sharoitda operatsiya qilinadi, ruhiy shikastlarning oldi olinadi, barqaror arterial bosim va normal nafas olish ta’minlanadi. Tireotoksikozning og’ir turlarida, ayniqsa asab buzilishi chuqur kechayotganda, bemorni operatsiya xonasiga uxlagan holda olib kirilishi, bemor uchun katta ahamiyatga ega.

Diffuz toksik buqoqda, qalqonsimon bezni O.V. Nikolaev taklif etgan usul bo’yicha – subtotal subfastsial strumektomiya amaliyotini bajarish – eng radikal usullardan biri hisoblanadi. Bunda bez to’qimasining traxeya oldidagi har bir bo’lagidan ≈ 4-8 grammgacha kattalikdagi qismi qoldiriladi. Qolgan ko’pchilik usullar (Drachinskaya, Breydo usullari va b.), ushbu operatsiyaning takomillashtirilgan turlaridan bo’lib, bez to’qimasidan qaerda va qancha qoldirilishi bilangina farqlanadi. Jarrohlik amaliyoti jarayonida qon ketish xavfi bo’lganda, avvalo qalqonsimon bez arteriyalari Koxer usuli bo’yicha bog’lanishi, so’ngra mo’ljallangan operatsiya bajarilishi maqsadga muvofiq bo’ladi.

Buqoqning tugunli va aralash turlarida ilgari ”enukleatsiya” (tugunni to’qimadan sidirib olish) operatsiyasi bajarilib kelinar edi. Operatsiyadan keyingi davrda, bu toifa bemorlarning ba’zilarida tugun yonidagi bez to’qimasida joylashgan, ko’zga ko’rinmaydigan (mayda) tugunchalarning keyinchalik rivojlanib, kasallik retsidivini (qaytalanishi) yuzaga keltirishi mumkinligi aniqlandi. Buni hisobga olgan holda, keyingi yillarda qalqonsimon bez tugunini yon to’qimalari bilan Mikulich usuli bo’yicha rezektsiya qilish operatsiyasini qo’llash, yaxshi natijalar bermoqda.

Odatda, bu bemorlarda: operatsiya davrida yuzaga kelishi mumkin bo’lgan (intraoperatsion) asoratlar, operatsiyadan keyingi davrda yuzaga kelishi mumkin bo’lgan (postoperatsion) ertangi va kechki asoratlar tafovutlanadi.

Intraoperatsion asoratlar: qon ketishi, qaytuvchi nervlar zararlanishi, havo emboliyasi, paraqalqonsimon bezlarning shikastlanishi. Ikkala qaytuvchi nervlar zararlanganda bemorda o’tkir asfiksiya holati yuz berishi mumkin, bunda

traxeyani zudlik bilan intubatsiya qilish yoki traxeostomiya bemorni qutqarib qolishi mumkin.

Operatsiyadan keyingi erta davrda yuz beradigan xavfli asoratlardan biri – tireotoksik krizning rivojlanishi hisoblanadi. Tireotoksik krizning ilk belgilari: tana haroratining 40º gacha va undan yuqoriga tez fursatda ko'tarilishi, tobora ortib boruvchi taxikardiyaning boshlanishi Arterial qon bosimi avvaliga ortadi, keyin esa pasayadi, bemorda ruhiy (psixik) buzilishlar kuzatiladi. Uning rivojlanishida buyrak usti bezlari po'stlog'i faoliyatining operatsion stressga bog'liq holda, uning etishmovchiligi muhim o'rin tutadi. Krizni davolash detoksikatsion muolaja bilan birga, buyrak usti bezi po'stlog'i etishmovchiligiga qarshi muolaja olib borish lozim bo'ladi.

Paratireoid tetaniya, rezektsiya qilingan qalqonsimon bez bilan birga yoki atipik joylashgan paraqalqonsimon bezlar operatsiya jarayonida olib tashlanganda, yoinki ular gematoma yoki shish bilan ezilganda, paraqalqonsimon bezlar etishmovchiligi tarzida yuzaga keladi. Bemor qo'l mushaklarida tetanik talvasa rivojlanadi, yurak mushaklari ishi keskin buziladi, yuz niqobsimon qiyofaga kirib, zo'rma-zo'raki jilmayish paydo bo'ladi, bemor og'zi "baliq og'zi"ga o'xshab qoladi. Talvasalar oyoqlarga tarqaladi, tonik xarakterga kiradi, og'riydi. Paresteziya yuz beradi, oyoq-qo'llar muzlashi, tovushning bo'g'ilishi, "doya qo'li" belgisining kelib chiqishi kuzatiladi. Og'ir hollarda o'lim sodir bo'ladi. Paratireoid tetaniyani davolash masalalarida to'xtalganda, organizmni qonda etishmayotgan kaltsiy preparatlari bilan etarli darajada to'yintirishning muhimligini qayd etish lozim.

Traxeomalyatsiya. Uzoq muddat mavjud bo'lgan buqoqda, ayniqsa uning retrosternal (to'sh suyagi ortida) joylashuvida, buqoq bo'lgan bezning traxeyani doimiy ezib turishi oqibatida, traxeya xalqalarida degenerativ o'zgarishlar yuzaga kelib, ularning yupqalashishiga olib keladi (traxeomalyatsiya). Buqoq olib tashlangandan keyin, traxeyadan intubatsion nay chiqarilgach yoki operatsiyadan keyingi ilk davrda, traxeya yumshab qolgan kismida buralish yoki devorlari bir-biriga yopishib, bo'shlig'i torayib qolishi mumkin. Bu holatda,

bemorda o’tkir asfiksiya rivojlanadi va bemorga shoshilinch traxeostomiya qo’yilmasa yoki sun’iy nafas olishga o’tkazilmasa, bemor o’limga mahkum bo’lishi mumkin. Qalqonsimon bezning traxeya devoriga o’sib kirgan rak o’smasi (saraton) olib tashlanganda ham traxeomalyatsiya yuz berishi mumkinligini yodda tutish zarur.

Operatsiyadan keyin yuz beradigan gipotireoz qalqonsimon bez faoliyatining etishmovchiligidan, ya’ni qalqonsimon bez butunlay olib tashlanganda rivojlanadi. Bu asorat, umumiy behollik, uyquchanlik, doimiy charchoq sezish, loqaydlik, bemorlar harakatining sustlashishi tarzida namoyon bo’ladi. Bemor tanasining terisi quruq, ajin bosgan, biroz shishgan bo’ladi. Uning sochlari to’kila boshlaydi, oyoq-qo’llarida og’riq paydo bo’ladi, jinsiy faoliyati sustlashadi. Bunda bemor terisi ostiga tireoidin yoki qalqonsimon bezning boshqa preparatlari tayinlanadi. Hozirgi davrda, mikroxirurgiya texnikasining rivojlanganligi tufayli, bemorlarga bez transplantatsiyasi qilish imkoniyati paydo bo’ldi. Taassufki, bu operatsiyalar vaqtincha naf beradi, amalda esa asosan o’rnini bosuvchi muolaja qilinib boriladi.

Qalqonsimon bezda bajarilayotgan operatsiya vaqtida qaytuvchi nervning shikastlanishi, ko’p uchraydigan asoratlardan biridir. Bu xavf, pastki qalqonsimon arteriyalarning qaytuvchi nervlar bilan o’zaro anatomik bog’liq bo’lganida, ularni bog’lash vujudga kelganda yuz beradi. Nerv bir yoki ikki tomonlama shikastlanishi mumkin. Keyingi holda asorat fojiaga aylanadi, chunki jarroh darhol traxeostomiya yoki traxeya intubatsiyasi o’tkazmasa, asfiksiya holati yuzaga kelib, bemor operatsion stolda qolishi mumkin.

Nervning bir tomonlama shikastlanishi, operatsiyadan keyingi davrda tovush yorig’i boylamlarining bir tomonlama parezini yuzaga keltiradi va bu holatda tovushning buzilishi kuzatiladi (afoniya). Vrach-foneator tomonidan tegishli muolaja qilingach, odatda 1-5 oy orasida parez yo’qoladi. Ba’zan esa, muolaja kerakli natija bermaydi va bemorda tovushning buzilishi doimiy saqlanib qoladi.

Havo emboliyasi. Bo’yin venalari ochilganda yoki buqoqda bez kesilganda ro’y berishi mumkin bo’lgan, g’oyat kam uchraydigan asorat sanaladi. Odatda havo emboliyasi nomsiz, o’mrov osti, ichki bo’yinturuq venalari, miyaning venoz sinuslari shikastlanganda paydo bo’ladi. Venaga havo kirganligi sezilmay qoladi, biroq emboliya belgilari: tsianoz, ko’z qorachig’ining kengayishi, nafas maromining (ritmi) buzilishi yoki uning to’xtashi, xatarli asoratdan darak beradi. Davolash. Traxeyani intubatsiya qilish va sun’iy nafas oldirish, qon quyish, yurak massaji, yurakning o’ng qorinchasini punktsiya qilib, havo bilan aralashgan qonni evakuatsiya qilishdan iborat.

Asfiksiya qator sabablar bilan izohlanadi: markaziy nerv sistemasida bo’ladigan asoratlar, traxeyaning jarohatlanishi, traxeomalyatsiya, gematoma ta’sirida bosilishi, qaytuvchi nervlar shikasti va boshqalar.

Traxeyaning jarohatlanishi – operatsiya jarayonida kamdan-kam bo’ladigan asorat bo’lib, xavfli asoratlardan sanaladi. Shikast o’z vaqtida payqab qolinsa, xavf-xatar bo’lmaydi, traxeyaga atravmatik nina bilan chok qo’yiladi, mushaklari plastika qilinadi, zarurat bo’lsa traxeostomiya bajarilib, traxeyaga naycha o’rnatiladi.

Jarohatdan qon ketishi va gematomalar. Odatda operatsiyadan keyingi 1, 2-kunlarda kuzatiladi, hamda bu asorat ko’pincha qonning bo’yin a’zolari va to’qimalariga shimilishi yoki gematoma paydo bo’lishi bilan o’tadi. Bunday hollarda, qon oqishi gemostazning ishonchli emasligini, bog’langan iplarning sirpanib tushishi, mo’rt yoki yupqa tomirlarda bog’langan iplarning sitilishi mumkinligini ko’rsatadi. Bu holatda, barcha bemorlarda jarohat ochiladi va keng taftish qilinib, zaruriy choralar qo’llaniladi. Ayni vaqtda, gemotransfuziya va shokning oldini oluvchi muolajalar qilinadi.

Qolgan asoratlar, boshqa operatsiyalarda ham yuz berishi mumkin bo’lgan asoratlardir. Ularga shok, zotiljam, jarohatning yiringlashi kiradi. Bu asoratlar qalqonsimon bezdagi operatsiyalarda kam uchraydi, shu tufayli, ular ustida fikr yuritmaymiz. Qalqonsimon bez operatsiyasida og’riqsizlantirish usulini to’g’ri

tanlash, aseptika va antiseptika qoidalariga qat’iy amal qilish, hamda operatsiyaning hamma bosqichlarini qunt bilan ado etish yaxshi natija garovidir.

Qalqonsimon bez yallig’lanishlari

Qalqonsimon bezning yallig’lanish kasalliklari o’tkir yoki surunkali infektsiya ta’siri natijasida rivojlanadi. O’zgarmagan qalqonsimon bezda rivojlangan yallig’lanish jarayoniga – tireoidit, avvaldan buqoq mavjud bo’lgan bezda rivojlangan yallig’lanish jarayoniga esa – strumit deyiladi.

O’tkir tireoidit va strumit tana haroratining oshishi bilan boshlanadi. Bemorlar bosh og’rishi, qalqonsimon bezdagi kattiq og’riqqa shikoyat qiladilar. Og’riq ensa sohasiga va kuloqqa ta’sir beradi. Bo’yinning oldingi yuzasida, qalqonsimon bez chegarasida yutinishda suriladigan og’riydigan shish paydo bo’ladi. Tireoiditning og’ir asorati, ba’zan sepsis rivojlanishi bilan og’irlashadigan yiringli mediastinit rivojlanishi hisoblanadi. Shuning uchun ham o’tkir strumit yoki tireoidit diagnozi qo’yilgan bemorlarni shoshilinch ravishda kasalxonaga yotkizish va jadal davolashni boshlash kerak.

Davolash. Bemorlarga ta’sir doirasi keng antibiotiklar, sulfanilamid preparatlari, detoksikatsion muolaja, osoyishta sharoit, suyuq yumshoq ovqatlar, mo’l ichimlik va fizioterapevtik muolajalar tayinlanadi. Bezda yumshash, flyuktuatsiya belgilari paydo bo’lib abstsessga aylanganda, yiringli jarayon bo’yinga va ko’ks oralig’iga tarqalib ketmasligi uchun, darhol uni ochib, drenajlash amaliyotini bajarish tavsiya etiladi.

Yiringli bo’lmagan tireoidit (de Kerven-Krayl granulematoz tireoiditi) virusli infektsiyaga bog’liq bo’lib, kasallik klinik belgilariga ko’ra o’tkir yiringli tireoiditga o’xshash bo’ladi. Og’riq sindromining bo’lmasligi yoki yuzaga chiqmaganligi, bez ustidagi terining o’zgarmaganligi va qo’zish davrida gipertireoz belgilarining hamrohligi, tahlillarda esa oqsil bilan bog’langan yod miqdorining ortishi, uni boshqa turdagi kasalliklardan ajratib turuvchi belgilar hisoblanadi.

Davolash. Bemorlarga yuqorida keltirilgan muolajadan tashqari, buyrak usti bezi pustlog'ining gormonlaridan (har kuni 20-30 mg dan 4-6 haftagacha) prednizolon tayinlanadi. Takrorlanganda qalqonsimon bez rentgenoterapiyasi o'tkaziladi. Prognozi odatda yaxshi, kasallik tez kunda sog'ayish bilan yakunlanadi.

Xoshimoto surunkali limfomatoz tireoiditi (autoimmun tireoidit). Kasallik autoimmun organospetsifik patologik jarayonlar qatoriga kiradi, ularda organizmda hosil bo'ladigan antitelolar bitta a'zo komponentlariga nisbatan spetsifik. Qalqonsimon bez noma'lum sabablar ta'siri ostida tireoglobulindan farq qiladigan – o'zgargan gormonalaktivmas yodproteinlar ishlab chiqara boshlaydi. Ular qonga tushib antigenga aylanadi va qalqonsimon bezning hujayralari (tireotsitlar) hamda tireoglobulinga qarshi antitelolar hosil qiladi, keyingisini inaktivlaydi. Bu normal tireoid gormonal sintezi buzilishiga olib keladi. Bunga javoban, gipofiz tireotoksik gormoni sekretsiyasini oshiradi, hamda qalqonsimon bez giperplaziyasiga sabab bo'ladi. Kasallikning so'nggi bosqichlarida bez faoliyati, unda yod yig'ilishining pasayishi bilan parallel holda pasayadi.

Klinikasi va diagnostikasi. Kasallik aksariyat 50 yoshdagi va undan oshgan ayollarda paydo bo'ladi, asta-sekin 1-5 yilgacha rivojlanadi. Kasallikning birdan-bir belgisi – qalqonsimon bez o'lchamining kattalashuvi hisoblanadi. Ushlab ko'rilganda bez zich, biroq paypaslab ko'rilganda atrofdagi to'qimalar bilan bog'lanmagan, harakatchan. Keyinchalik bemorlarda kayfiyatning umumiy buzilishi, ruhiy holatida o'zgarishlar va gipotireoz belgilari kuzatiladi. Limfatik tugunlar kattalashmagan.

Davolash. Xoshimoto buqog'ini davolash konservativ. Bemorlarga tireoid va glyukokortikoid gormonlar tayinlanadi. Tireoid gormonlar dozasi individual tayinlanadi, tireoidinning o'rtacha sutkalik dozasi 0,1-0,3 g. Prednizolonning 20-40 mg sutkalik dozasi 1,5-2 oy mobaynida tayinlanib, u asta-sekin kamaytirib boriladi.

Kasallik saratonga aylanganiga shubha bo'lganda yoki katta buqoq bo'yin a'zolarini bosib qo'yganda operatsiya qilish shart. Bu holda, O.V. Nikolaev usulida subtotal subkapsulyar strumektomiya amaliyoti bajariladi, shundan keyin rivojlanishi mumkin bo'lgan gipotireozni profilaktika qilish uchun, albatta tireoidin tayinlanadi.

Ridel surunkali fibroz tireoiditi. Kasallik qalqonsimon bezda, uning parenximasi o'rnini qoplaydigan biriktiruvchi to'qimaning o'sib, qalinlashuvi bilan ta'riflanadi, jarayonga atrofdagi to'qimalar qo'shiladi. Kasallik etiologiyasi aniqlanmagan.

Klinikasi va diagnostikasi. Qalqonsimon bez diffuz kattalashgan, toshdek kattiq atrof to'qimalar bilan tutashib ketgan. Gipotireozning o'rtacha belgilari qayd qilinadi. Kattalashgan bezning qizilo'ngach, traxeya, qon tomirlar va nervlarni ezishi tegishli belgilarni keltirib chiqaradi.

Davolash. Operatsiyaga qadar qalqonsimon bezning xavfli o'smasini istisno qilib bo'lmaydi, shuning uchun Ridel tireoiditida xirurgik aralashuv (operatsiya) talab qilinadi. Fibroz tireoid to'qima maksimal kesilib olib tashlangach, muolaja qo'llaniladi.

Qalqonsimon bez o'smalari

Qalqonsimon bez o'smalarini quyidagi klinik-morfologik turlash (klassifikatsiya) qabul qilingan.

1. Xavfsiz o'smalar:
   - epitelial – embrional, keloid, papillyar;
   - noepitelial – fibroma, angioma, limfoma, nevrinoma, xemodektoma.
2. Xavfli o'smalar:
   - epitelial – papillyar adenokartsinoma, follikulyar adenokartsinoma, Langxans o'smasi, solid rak, yassi hujayrali va taxassuslashmagan rak;
   - noepitelial o'smalar – sarkoma, neyrosarkoma, limforetikulosarkoma.

Qalkonsimon bez raki (saratoni) – hamma xavfli o’smalarning 0,4-1% da uchraydi. Odatda, bez faoliyati normal yoki pasaygan tugunli buqoqdan rivojlanadi, diffuz toksik buqoq kamdan-kam rakka o’tadi.

Ayollarda qalqonsimon bez raki erkaklarga nisbatan 3-4 marta ko’proq uchraydi. Qalqonsimon bez raki rivojlanishiga imkon beradigan omillarga jarohatlar, surunkali yallig’lanish jarayonlari, qalqonsimon bez sohasini rentgenda nurlantirishlar, radioaktiv yod yoki tireostatik preparatlar bilan uzoq muddat davolash kiradi. Qalqonsimon bezning xavfsiz o’smalari kamdan-kam kuzatiladi.

Qalqonsimon bezi rakining klinik bosqichlari:

I bosqichi – qalqonsimon bezda yakka o’sma bo’lib, uning shakli o’zgarmagan, kapsulasiga o’sib kirmagan va harakatchanligi chegaralanib qolmagan.

IIA bosqichi – qalqonsimon bezning yakka yoki ko’p sonli o’smalari, uning shaklini o’zgartirgan, biroq kapsulasiga o’sib kirmagan va harakatchanligini chegaralab qo’ymagan. Regional va boshqa a’zolarga metastazlari yo’q.

IIB bosqichi – qalqonsimon bezning yakka yoki ko’p sonli o’smalari, o’sib kirmagan va harakatchanligi yo’qolmagan, biroq bo’ynining zararlangan tomonidagi yaqin limfa tugunlarida metastazlari bor.

III bosqichi – o’sma qalqonsimon bez kapsulasidan tashqariga tarqalgan va atrof to’qimalar bilan bog’langan yoki qo’shni a’zolarni bosib turadi. O’smaning harakatchanligi chegaralangan, yaqin limfatik tugunlarga metastazlar bergan.

IV bosqichi – o’sma atrofidagi strukturalar va a’zolarga o’sib kiradi, qalqonsimon bez mutlaqo surilmaydi, limfatik tugunlarda metastazlar ko’riladi. Bo’yin va ko’ks oralig’ining limfatik tugunlariga metastazlar bergan, boshqa a’zolarga ham metastazlar bergan. Chuqur bo’yin, xiqildoq oldi, pre- va paratraxeal limfatik tugunlarga regionar limfogen metastazlanish bo’ladi. Uzoqda joylashgan a’zolarga gematogen metastazlar berish kuzatiladi, bunda aksariyat o’pka va suyaklar zararlanadi.

Klinikasi va diagnostikasi. Erta klinik simptomlari – buqoq yoki normal qalqonsimon bezning tez kattalashuvi, zichligining ortishi, konturlari o’zgarishi. Bez g’adir-budir, kam harakatchan bo’lib qoladi, bo’yin regionar limfatik tugunlari paypaslanadi. O’smaning harakatsizligi va zichlashganligi nafas olish va yutish uchun mexanik to’siq bo’lib qoladi. Yutinish qiyinlashadi, bo’g’ilish va tovushning o’zgarishi sodir bo’ladi, bu tovush boylamlari pareziga aloqador bo’ladi. Birmuncha kech muddatlarda o’smaning metastazlanishiga bog’liq belgilar qayd etiladi. Ko’pincha bemorlar quloq va ensa sohasida og’riq borligiga shikoyat kiladilar.

Qalqonsimon bez o’smalarini differentsial diagnozi uchun, o’sma punktatini tsitologik va gistologik tekshirish ma’lumotlari asosiy ahamiyat kasb etadi. Ular kasallik diagnozini aniqlash va o’smaning morfologik turini belgilashga imkon beradi.

Davolash. Qalqonsimon bezi rakini davolashning asosiy usuli – operatsiyadir. Rakning papillyar va follikulyar turlarida (I-II bosqich) ekstrakapsulyar subtotal tireoidektomiya qilinib, limfatik tugunlar taftish etiladi va metastazlar aniqlanganda, ular olib tashlanadi. Kasallikning III bosqichida qo’shma muolaja o’tkaziladi. Operatsiyadan oldingi gamma-terapiya, so’ngra esa subtotal yoki total tireoidektomiya qilinib, kletchatka ikkala tomondan pay g’ilofi bilan birga kesiladi. Rakning III-IV bosqichlarida, agar operatsiyadan oldin nurlash muolajasi o’tkazilmagan bo’lsa, operatsiyadan keyin nurlatish maqsadga muvofiq bo’ladi. Rakning taxassuslashgan turlarida, metastazlarga gumon tutilgan limfa tugunlariga yoki a’zolarga ta’sir etish uchun radioaktiv yod tayinlanadi. Qalqonsimon bezi rakining follikulyar va papillyar turlarida davo natijalari birmuncha yaxshi. Rakning taxassuslashmagan solid turlarida esa, hatto nisbatan barvaqt operatsiya qilinishiga qaramay o’ta jiddiy.

Paraqalqonsimon bezlar kasalliklari

Paraqalqonsimon yoki qalqonsimon bez ortidagi bezlar (glandula parathyreoidea) – ichki sekretsiya bezlaridir. Ular qalqonsimon bezning orqa

sathida, uning kapsulasidan tashqarida, aksariyat har tomonida ikkitadan ya’ni juft bo’lib joylashgan. Ularning katta-kichikligi va miqdori birmuncha o’zgarib turadi. Bezlarning ichki sekretor faoliyatining mahsuloti paratgormon hisoblanib, u tireokaltsitonin bilan birga kaltsiy-fosfor almashinuvida asosiy o’rin tutadi.

Paraqalqonsimon bezlar kaltsiy-fosfor almashinuvida ishtirok etadigan uchta a’zo: suyaklar, buyraklar va ichaklarga ta’sir qiladigan gormon vositasida, qonda kaltsiyning doimiy miqdorini saqlab turadi. Paratgormon osteoblastlarni aktivlashtirib, osteoklastlarga o’tishini ta’minlaydi va suyaklar rezorbtsiyasini, skelet suyaklari mineralsizlanishini kuchaytiradi. Natijada qonga katta miqdorda kaltsiy tushadi va giperkaltsiemiya, giperkaltsiuriya shu bilan izohlanadi. Giperkaltsiemiyada paratgormon ta’siri ostida buyrak kanalchalarida reabsorbtsiya jarayoni to’xtaydi va organizmdan ortiqcha kaltsiy siydik orqali chiqariladi. Paratgormon buyrak kanalchalarining proksimal bo’limlarida fosfor reabsorbtsiyasini to’xtatadi va distal bo’limlarda uning ekstraktsiyasini kuchaytiradi. U shuningdek ichakda kaltsiy rezorbtsiyasini kuchaytiradi. Uning ta’siri vitamin D ta’siriga qarama-qarshi bo’lib, ichak devori orqali kaltsiy ionlari o’tishiga imkon beradi. Shunday qilib, paratgormon etishmovchiligi gipokaltsiemiya, giperfosfatemiya va siydikda kaltsiy hamda fosfor kamayishiga sabab bo’ladi. Gormon gipersekretsiyasi mineral almashinuvining og’ir buzilishilarini, so’ngra esa suyaklar va buyraklar zararlanishini keltirib chiqaradi.

Giperparatireoidizm. Birlamchi giperparatireoidizm (Reklingauzen kasalligi yoki generalizatsiyalangan fibrokistoz distrofiya) osteoporoz, kistalar, suyak shakli buzilishi va patologik sinishi, buyrakda tosh va kaltsinoz paydo bo’lishi bilan ta’riflanadi. Kasallik odatda 30 yoshdan keyin boshlanadi, asosan ayollar kasallanadilar. Giperparatireoidizmning morfologik substrati, bezning yakka adenomasi yoki giperplaziyaga uchrashi hisoblanadi.

Klinikasi va diagnostika. Kasallikning klinik manzarasi turli-tuman. Ko’proq buyraklar, suyaklar va me’da-ichak yo’li tomonidan belgilar kuzatiladi.

Uning klinik turlari: buyrakka, suyakka tegishli, aralash, vistseropatik va o’tkir giperparatireoz.

Buyrak turida belgilari siydik-tosh kasalligiga o’xshash bo’ladi. Bemorni buyrak sanchig’i, gematuriya, poliuriya bezovta qiladi. Infektsiya qo’shilib kelishi va buyrak parenximasidagi degenerativ o’zgarishlar pielonefrit, urosepsis, azotemiya va uremiyaga olib keladi.

Kasallikning suyak turi uchun bo’g’im, suyak, umurtka pog’onasidagi og’riqlar xos, ular hatto tinch turganda ham bosilmaydi. Panja barmoqlari falangalarida suyak qobiq qavatining suyak usti pardasi emirilishi, III falanga distal qismining parchalanishi (bu suyaklarning boshqa kasalliklarida kuzatilmaydi) erta diagnostik belgilar hisoblanadi. Ko’krak va bel umurtqalarining to’liq yoki yassilanishi bilan o’tadigan kuchli osteoporoz kuzatiladi. Vistseropatik turida giperparatireoidizm me’da, o’n ikki barmoqli ichak yarasi bilan birga uchraydi.

Giperparatireoidizm diagnozi anamnez, ob’ektiv ko’rik, belgilar, rentgenologik tekshiruv va gipokaltsiemiya, giperfosfatemiya va giperkaltsiuriyaning laboratoriya ko’rsatkichlari ma’lumotlari asosida qo’yiladi. Qalqonsimon bez orti bezlarini Co^{57} yordamida stsintigrafiya qilish, bezning joyini va undagi morfologik o’zgarishlarni aniqlash imkonini beradi.

Davolash. Birdan bir davolash usuli paratireod adenomalarni olib tashlashdan iborat.

Gipoparatireoz. Paratgormon etishmovchiligiga bog’liq bo’lgan kasallik yoki holat. Gipoparatireoz sabablari paraqalkonsimon bezlarning yallig’lanish kasalliklari, shikastlanish vaqtida qon quyilishi, qalqonsimon bezning tug’ma kamchiligi, uni tasodifan olib tashlash yoki shikastlab qo’yish.

Klinikasi va diagnostikasi. Gipoparatireoz – talvasa xurujlari bilan o’tadi. Talvasalar klonik xususiyatga ega bo’lib, aksariyat yuz mushaklarida paydo bo’ladi va simmetrik mushak guruhlarini qamrab oladi. Talvasa qorin devori mushaklari va ichdagi silliq mushaklar spazmiga bog’liq holda qorinda og’riq bilan o’tadi. Laringospazm bilan asfiksiya paydo bo’lish ehtimoli bo’ladi. Unga

Xvostek va Trusso simptomlari xos. Xvostek simptomi – yuz nervi proektsiyasi sohasida quloq yumshog'i oldida barmoq yoki perkussion bolg'a bilan urib ko'rilganda, burun parragi va og'iz burchi sohasidagi mushaklar qisqaradi. Trusso simptomi – qo'ltiqdagi nervqon tomirlar tutami sohasi bosilganda, qo'l kaftining "doya qo'li" belgisi ko'rinishida tonik qotib qolishi, farq qilib turadigan belgisi hisoblanadi. Epilepsiya xurujlari bilan tafovutlanishi lozim.

Davolash. Xurujlar vena tomiriga kaltsiy xlorid eritmalarini yuborib to'xtatiladi. Xurujlarining oldini olish uchun bemorlar muttasil kaltsiy preparatlari, vitamin D, paratireoidin qabul qilib turadilar. Xirurgik davo usullari orasida gipoparatireozni davolashda, qorinning teri osti kletchatkasiga har 2 yilda «bulon suyakcha» tikib qo'yish usuli ma'lum. Bu usul hozircha keng yoyilgani yo'q.

O'PKA VA PLEVRA KASALLIKLARI

Anatomik-fiziologik ma'lumotlar

O'pka – juft a'zo bo'lib, ikkala o'pka ham ko'krak qafasi ichida joylashgan. O'ng o'pkani chap o'pkadan ko'ks oralig'i ajratib turadi. Har bir o'pka ko'krak bo'shlig'ida tolali-elastik parda (plevra) bilan qoplangan katta bo'shliqni to'ldirib turadi. Bu parda, ya'ni parietal plevra yuzasini mezoteliy yassi hujayralari bilan qoplangan bo'lib, har bir o'pka ham, o'z navbatida shunday parda – vistseral plevraga o'ralgan bo'ladi. Nafas olish harakatlari amalga oshirilayotgan vaqtda, har qaysi o'pkaning ko'krak qafasida ozod harakatlanishini ta'minlash uchun, parietal va vistseral plevralar orasida juda oz miqdorda sirpanuvchan xususiyatlari nihoyatda yuqori bo'lgan – plevralararo suyuqlik bo'ladi. Bu harakatlarda o'pkaning bronxlar va qon tomirlar kiradigan qismi – o'pka o'zagi (darvozasi) ishtirok etmaydi. Parietal plevra o'z navbatida 3 qismga bo'linadi: qovurg'a qismi, diafragmal va ko'ks oralig'i plevrasi. O'ng o'pkaning hajmi, chap o'pkaga nisbatan kattaroq bo'lib, ayni vaqtda u bir-muncha kalta va serbar bo'ladi.

Har qaysi o’pkada uchta yuza: tashqi (qovurg’a), pastki (diafragmal) va ichki (ko’ks oralig’i) yuzalari farq qilinadi. Har bir o’pka egatlar vositasida bo’laklarga bo’linadi. Ikkala o’pkada bo’ladigan egatlardan biri – egri egat nisbatan yuqorida (o’pka cho’qqisidan 6-7 sm pastda) boshlanadi, so’ngra pastga diafragma yuzasiga qiya holda tushib, o’pka to’qimasiga chuqur kiradi. Shu egatlar yordamida har bir o’pka yuqori va pastki bo’laklarga bo’linadi. Chap o’pkadan farqli ravishda o’ng o’pka yana ikkinchi – gorizontal egatga ega.U IV qovurg’a sathidan o’tadi. Shu bilan u o’ng o’pka yuqori bo’lagidan o’rta bo’lakni tashkil qiladigan ponasimon qismini ajratib turadi. Shunday qilib, o’ng o’pkada uchta bo’lak: yuqori, o’rta va pastki bo’laklar bo’ladi. Chap o’pkada esa ikkita bo’lak: yuqori va pastki bo’lak tafovutlanadi. O’ng o’pkaning o’rta bo’lagiga chapda “til” bo’lagi to’g’ri keladi. O’pkalarning har bir bo’lagida bosh bronx tarmog’i hisoblangan alohida bronx bo’lagi bo’ladi. Bronx bo’laklari o’z navbatida segmentar bronxlarga bo’linib, ularning har biri o’pkaning tegishli bo’limi bilan birga bronx-o’pka segmenti nomini olgan segmentlarni hosil qiladi. Segment o’z tashqi ko’rinishi bo’yicha asosi o’pka periferiyasiga, cho’qqisi esa o’pka ildiziga qaragan piramida shaklini eslatadi. Insonda har bir o’pka asosan o’n segmentdan tashkil topgan bo’ladi, bunda yuqori bo’lakda 3 ta bronx-o’pka segmenti, o’rta bo’lagida va chap o’pkaning unga o’xshash til qismida 2 ta segment, pastki bo’lagida 5 ta (yuqori va 4 ta bazal) segmentlari bo’ladi. Ikkala o’pkaning pastki bo’laklarida hamma hollarning deyarli yarmida qo’shimcha segment uchraydi.

O’pkani segmentlarga bo’linishi klinika uchun katta ahamiyatga ega bo’ladi. Chunki bunga qarab, bemorda patologik “o’choq”ning qaerda joylashganini (lokalizatsiyasini) aniq topish va o’pkani maqsadga muvofiq (tejamli, segmentar) rezektsiya qilish imkoniga ega bo’lamiz.

Bronx-o’pka segmentlari o’z arteriyalari va nervlariga, venalari esa segmentlararo biriktiruvchi to’qima tarkibida boradigan segmentlararo vena qon tomirlariga ega bo’ladi. O’pkani qon bilan ta’minlashda ikkita sistema – o’pka va bronxial qon tomirlari qatnashadi. O’pka qon tomirlari sistemasi asosan nafas

olish faoliyatida ishtirok etadi, bronxial qon tomirlar sistemasi esa, o’pka to’qimasini oziqlantirish faoliyatini bajaradi. Bronxial arteriyalar ko’krak aortasi tarmoqlari bo’lib, odatda bronxiolalargacha etib boradi, o’pka alveolalari esa o’pka arteriyasi sistemasi orqali amalga oshiriladi. Bronxial va o’pka arteriyalari tarmoqlari orasida anastomozlar bo’ladi. Venoz qon oqimi v. azygos yoki v. hemiazygos ga quyiladigan qisman o’pka venalari, qisman esa bronxial venalar tomonidan amalga oshiriladi.

O’pka to’qimasi simpatik nerv tarmoqlari (II-IV bo’yin va I-V ko’krak tugunlaridan) va adashgan nerv tarmoqlaridan innervatsiyalanadi. O’pka to’qimasining limfatik tomirlari asosan bronxlarning tarmoqlanadigan joylardagi o’pka ichidagi limfatik tugunlarga quyiladi, bu limfatik tugunlarning olib ketadigan tomirlari esa, o’pka ildizi tugunlarigacha etib boradi va tugaydi. Limfa suyuqligi, o’pka ildizi limfa tugunlaridan traxeyaning yon qismida joylashgan, o’pkaning bosh regionar limfatik tugunlariga oqib keladi. Gorizontal (ko’ndalang) tekislikda o’pka ildizi tarkibi quyidagicha joylashadi: oldingi tomonda o’pka venalari, ular orqasida o’pka arteriyasi tarmoqlari va yanada orqaroqda bronx tarmoqlari yotadi, ya’ni tomirlar o’pka ildizining qolgan elementlaridan oldinda joylashadi. Bronxial arteriyalar bosh bronxlarning pastki yuzasiga yondoshib turadi. O’pka to’qimasi ichida o’pka tomirlari tarmoqlari va bronxlarning o’zaro munosabati odatda quyidagicha bo’ladi, bronxlar venalar bilan arteriyalar orasida joylashadi.

Maxsus tekshiruv usullari

O’pka kasalliklarining diagnostikasi eng avvalo bemorning shikoyatlarini, anamnezini va uni fizik usullar bilan tekshirish natijalarini o’rganishga asoslanadi. Odatda, o’pkasida xastaligi bor bo’lgan bemorlarning quyidagi shikoyatlariga e’tibor beriladi: yo’tal, qon tuflash, nafas qisishi, ko’krak qafasidagi og’riqlar. Bemor anamnezida kasallikning qanday boshlanganiga va rivojlanishiga katta ahamiyat beriladi. Kasallik boshlanishini sovqotishga aloqadorligi, yuqumli kasalligi bo’lgan bemorlar bilan yaqinligi aniqlanadi.

Mehnat sharoitlari surishtiriladi. Ba’zi hollarda, bemorning uy hayvonlarini boqishga aloqadorligi, zararli odatlari: chekish, spirtli ichimliklarni surunkali iste’mol qilishi bor-yo’qligi alohida ahamiyatga ega bo’ladi. Kasallikning kechishida olib borilgan muolajaning qanchalik muvofiqligi sinchiklab o’rganiladi.

Fizik tekshiruv usullaridan: ob’ektiv ko’rik, paypaslab ko’rish, perkussiya qilish va auskultatsiyalar qo’llaniladi. Ular patologik jarayon va funktsional o’zgarishlarni aniqlashda, kasallikning kechishi to’g’risida tasavvur hosil qilishga imkon beradi va ko’pincha bemorni davolash jarayonida uning holati dinamikasiga baho berish uchun asosiy dalillar hisoblanadi.

Nafas olish sistemasi kasalliklarini aniqlashda ajralayotgan balg’amni tekshirish, uning miqdori va fizik xususiyatlarini mikroskop yordamida tekshirish, bakterioskopiya va bakteriologik ekma natijalarini o’rganish alohida ahamiyat kasb etadi.

Rentgenologik usullarni qo’llash, o’pka patologiyasi bo’lgan bemorlarda diagnoz qo’yishda ko’pincha hal qiluvchi ahamiyatga ega bo’ladi. Rentgenoskopiya ob’ektni turli holatda (pozitsiya), harakatda tekshirishga, plevral bo’shlig’ida suyuqlik va havoning miqdorini aniqlashga imkon beradi. Rentgenografiya – o’pkalar va ular ildizlaridagi ayrim o’zgarishlarni aniq ko’rish, dinamikada kuzatish va taqqoslashga yordam beradi.

Tomografiya usuli – qatlam-qatlam tasvirlar olish orqali, yirik segmentar va subsegmentar bronxlar bo’shlig’ining batafsil tasvirini olish, limfatik tugunlar holati to’g’risida xulosa chiqarishga yordam beradi. O’pka to’qimasidagi kichik patologik jarayonlarni aniqlashga, bullalar, kistalar, “o’choq”li soyalarni topishga imkon beradi.

Kompyuter tomografiya – bugungi kunda keng qo’llaniladigan noinvaziv usullardan biri bo’lib, o’pkadagi har xil tuzilmalarning katta-kichikligini, joylashgan qismi va chegarasini yanada aniqroq va ravshanroq aniqlab beradi, ularning zichligiga baho berish imkoniyatini yaratadi.

Bronxografiya asosan: bronxoektatik kasallikka shubha qilinganda – bronxlarning zararlanganlik darajasini aniqlash uchun, o’pkadagi yiringli jarayonlarda – bronxlar zararlanganligini aniq hajmini aniqlash uchun (ayniqsa jarrohlik amaliyoti mo’ljallanganda) yoki surunkali nospetsifik zotiljam va markaziy o’pka raki o’rtasida differentsial diagnostika o’tkazish uchun zarur tekshiruv usullaridan biri hisoblanadi.

Bu tekshirish usuli, odatda mahalliy anesteziya ostida olib boriladi va uni och qoringa (bemor ovqatlanmasdan turib) o’tkaziladi. Bemorda balg’am ko’p miqdorda ajralayotgan davrda, avval sanatsion bronxoskopiya, keyin esa bronxografiya qilinadi. Tekshiruvdan 30 minut oldin teri ostiga 1 ml atropin sulfat yuboriladi. Anesteziya uchun 0,5% li dikain eritmasi, 10% lidokain eritmasi yoki 5-10%li novokain eritmasi ishlatiladi. Eng avvalo, yuqori nafas yo’llari anesteziya qilinib, rentgenkontrast kateter pastki burun yo’li orqali tovush yorig’iga kiritiladi va traxeyagacha surib kateter orqali 3-4 ml 10%li novokainni bosqichma-bosqich yuborish yo’li bilan traxeobronxial shox anesteziya qilinadi. Bronxografiya uchun quyidagi rentgenkontrast moddalar: sulfayodon, jeleyodon, propilyodon va b. qo’llaniladi. Odatda ulardan biri, 10-15 ml miqdorda rentgen nazorati ostida yuboriladi va suratga tushiriladi. Bundan so’ng, rentgenkontrast modda aktiv aspiratsiya yo’li bilan so’rib olib tashlanadi.

Ko’rsatmalar: markaziy joylashgan bronx o’smalari, o’pkadan qon ketishi, traxeya va bronxlardagi yot jismlar, o’pkaning yiringli kasalliklarida diagnostika va sanatsiya qilish.

Angiopulmonografiya o’pka arteriyasi yoki uning tarmoqlariga kateter o’rnatib, u orqali rentgenkontrast modda yuborib, uning rentgentasvirini olishdan iborat. O’pka patologiyasi tug’ma deb shubhalanganda, o’pka tomirlari patologiyasida, o’pka arteriyasi tromboemboliyasida, surunkali o’pka kasalliklarida o’pka-kapillyar qon oqimi buzilish darajasini aniqlashda, xavfli o’pka tuzilmalarida – jarrohlik amaliyoti o’tkazishning maqsadga muvofiqligi masalasini hal qilishda bajariladi.

Bronxial arteriografiya – bronxial arteriyalarni kateterizatsiya qilish va yuqorida ko’rsatilgan usul bo’yicha uning rentgentasvirini olish, o’pkadan qon ketish manbaini va uning sababini aniqlashda, shuningdek davolash maqsadida o’tkaziladi.

Diagnostik pnevmotoraks. Plevra bo’shlig’iga 300-600 ml havo yuborilgandan keyin rentgenografiya qilishdir. Bu usuldan, odatda o’pkaga aloqasi bo’lmagan tuzilmalar va o’pka ichidagi jarayonlarni differentsial diagnostika qilish uchun foydalaniladi.

Diagnostik pnevmoperitoneum – qorin bo’shlig’iga 1000-2000 ml havo yuborib, so’ngra rentgenografiya qilishdan iborat. Jigar, diafragma, diafragma ostida joylashgan a’zolar, plevra bo’shlig’i va o’pkadagi tuzilmalar holatini aniqlash, diafragmal churralarni differentsial diagnostikasi uchun foydalaniladi.

Radioizotoplar yordamida tekshirish usullari, jumladan izotop yordamida skanerlash, perfuzion stsintigrafiya, ingalyatsion stsintigrafiya – o’pkadagi qon oqimi va ventilyatsiya buzilishlarini aniqlashga imkon beradi. Bu usullardan foydalanish, bugungi kunda cheklangan bo’lib, ular o’rnini ko’krak qafasi va o’pkani ultaratovush yordamida tekshirish, komp’yuter tomografiya va boshqa noinvaziv usullar egallamoqda.

Torakoskopiya – torakoskop yordamida plevra bo’shlig’ini vizual ko’zdan kechirishdir. Ayniqsa, bu usul pnevmotoraks sodir bo’lganda nafaqat diagnostika uchun tekshiruv usuli, balki davolash uchun – pnevmotoraks sababini bartaraf etish, ma’lum operatsiyalarni o’tkazish uchun ham imkoniyat beradi.

Tashqi nafas olish funktsiyalarini tekshirish usullariga spirografiya, umumiy pletizmografiya, pnevmotaxografiyalar kirib, ular nafas a’zolari kasalliklarini ilk bosqichida aniqlash, diagnoz qo’yish, funktsiyalarining buzilish yoki kompensatsiya darajasini aniqlash, davolash-profilaktika tadbirlarining ta’sirchanligiga baho berishga yordam beradi.

Nafas olish a’zolari nuqsonlari

O’pka gipoplaziyasi – o’pka parenximasi, periferik bronxlar va qon tomirlarining o’sib etilmasligidan iborat nuqson. Klinik manzarasi ikkilamchi yallig’lanish jarayoni bilan ta’riflanadi va bronxoektatik kasallikdan kam farq qiladi. Rentgenologik usullar (bronxografiya, angiopulmonografiya) va bronxoskopiya yordamida diagnostika qilinadi.

Konservativ muolaja kamdan-kam foyda beradi. Operativ davolash: segmentektomiya, lobektomiya, pulmonoektomiyadan iborat.

O’pkaning kistoz gipoplaziyasi (polikistoz) – o’pka parenximasi, bronxlar va qon tomirlarning subsegmentar bronxlar va tarmoqlar darajasida kistoz bo’shliqlar shakllanishi bilan o’tadigan tug’ma kasalligidir.

Klinik manzarasi yallig’lanish jarayonining qo’shilib kelishi va o’pkaning surunkali yiringli kasalliklari klinik manzarasiga o’xshash. Rentgenografiya, bronxografiya, angiopulmonografiya va bronxoskopiya yordamida diagnostika qilinadi.

Davolash odatda jarrohlik usulida: lobektomiya, pulmonoektomiya. Konservativ muolaja (surunkali yiringli o’pka kasalliklaridagi muolajaga o’xshash) jarrohlik amaliyotidan oldingi tayyorgarlik sifatida, shuningdek jarrohlik amaliyotiga monelik qiladigan hollardagina o’tkaziladi.

Ko’krak qafasi a’zolari jarohatlari

Ko’krak qafasi va uning a’zolari jarohatlari o’ta og’ir jarohatlar safiga kiradi, chunki ular aksariyat hollarda nafas olish a’zolari faoliyatini va qon aylanishining buzilishlarini keltirib chiqarib, bemorlarni o’limga giriftor qilishi mumkin.

Traxeyaning ko’krak bo’limi va yirik bronxlar jarohatlari aksariyat ko’krakning yo’l-transport falokatlari vaqtida yopiq jarohatlanishining oqibati hisoblanadi.

O’ziga xos belgilari: nafas olishning buzilishi, pnevmotoraks, ko’ks oralig’i emfizemasi, teri osti emfizemasi, gemotoraks va qon tuflash shular jumlasiga

kiradi. Uzil-kesil diagnoz rentgenologik tekshiruvlar va bronxoskopiya va -grafiyalar natijasining tahlili asosida qo’yiladi.

Davolash. Traxeobronxial shox butunligini tiklashga va qon oqishini to’xtatishga qaratilgan shoshilinch jarrohlik amaliyoti o’tkazishdan iborat bo’ladi. Pnevmo- va gemotoraks – ko’krak jarohatlarining o’ziga xos belgilaridan bo’lib hisoblanadi.

Pnevmotoraks. Pnevmotoraksning paydo bo’lishiga, ko’krak qafasining yopiq va teshib kiruvchi jarohatlanishlari, shuningdek bullyoz emfizema yoki polikistoz kasalliklarida o’pkaning spontan perforatsiyasi sabab bo’ladi. Odatda plevral bo’shliqda klapan mexanizmi paydo bo’lishi munosabati bilan havoning progressiv yig’ilishi bilan xarakterlanadigan tenzion (klapanli) pnevmotoraks ular orasida eng xavflisi hisoblanadi. Bu holat o’pkaning siqilishiga, ko’ks oralig’ining surilishiga olib keladi.

Klinik manzarasi: nafas qisishi, nafas olishning qiyinlashuvi, teri qoplamlari tsianozi, taxikardiya, arterial qon bosimining (AQB) tushib ketishidan iborat bo’ladi. Zararlangan tomonda perkussiya qilinganda quticha tovushi eshitiladi, auskultativ tekshiruvda nafas olish shovqini eshitilmaydi. Rentgenografik tekshiruvda: o’pka kollapsi, ko’ks oralig’ining sog’lom tomonga siljigani aniqlanadi.

Davolash. Plevral bo’shliq punktsiya qilinadi va yig’ilgan havoni so’rib olish uchun aktiv aspiratsiyaga ulanadi, keyin torakoskopiya o’tkaziladi. SHunday qilib, klapan pnevmotoraks ochiq pnevmotoraksga o’tadi (3-rasm).

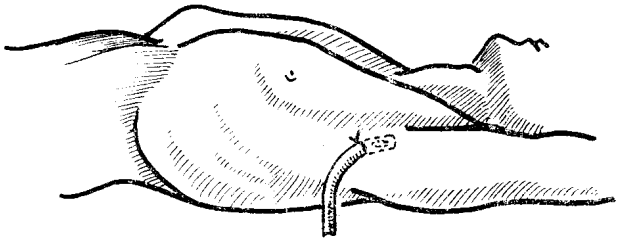

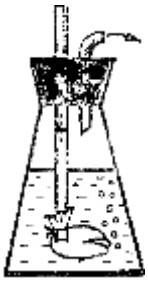

3-rasm. Byulau bo’yicha plevra bo’shlig’ini drenajlash.

Torakoskopiyada aniqlangan o’pkaning talaygina jarohatlarida jarrohlik usuli qo’llanadi va bunda bajariladigan jarrohlik amaliyotining hajmi patologik jarayon hajmiga qarab belgilanadi. Kichik jarohatlarda plevral bo’shliq orqa qo’ltiq chizig’i bo’yicha VII-VIII qovurg’alar orasida va o’rta o’mrov chizig’i bo’yicha II qovurg’alar orasida drenajlanib, so’ngra aktiv aspiratsiya o’tkaziladi (4-rasm).

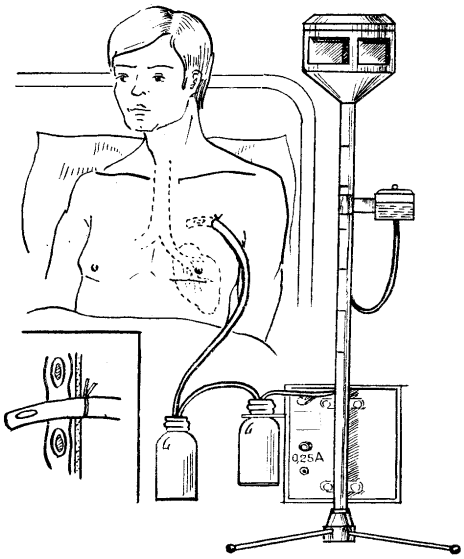

4-rasm. Plevra bo’shlig’ini drenajlash va aktiv aspiratsiyaga ulash.

Germetik holat vujudga keltirilib o’pka yozilgandan so’ng 2-3 sutka o’tgach, drenaj 12-24 soatga qisib qo’yiladi. Rentgenologik tekshiruvda pnevmotoraks qaytalanmayotganiga ishonch hosil qilingach, drenajlar olib tashlanadi. Agar plevral bo’shliqda 3-4 sutka mobaynida germetik holat yuzaga

kelmasa, jarrohlik usulida davolanadi. Hozirgi kunda endoskopik jarrohlik amaliyotlari rivojlanganligi tufayli, videotorakoskopik usulda jarrohlik amaliyoti bajrilishi maqsadga muvofiq bo'ladi.

Travmatik gemotoraks. Ko'krak qafasining o'tmas va teshib kirgan jarohatlari oqibatida paydo bo'ladi. Qon ketish manbalari: qovurg'alararo qon tomirlari, jarohatlangan o'pka, yirtilgan chandiqlar, yirik qon tomirlar va yurak jarohatlari bo'lishi mumkin.

Kasallikning kechishi. Qon yo'qotishning umumiy belgilari bilan birga anemiya va gipoksiya holatiga xos bo'lgan laborator ko'rsatkichlarning tahlili. Gidrotoraksning rentgen manzarasi uning turiga qarab bo'ladi.

Gemotoraks plevra bo'shlig'iga yig'ilgan qon miqdoriga qarab 3 xil turda bo'ladi: kichik gemotoraks, o'rtacha va katta gemotoraks.

Kichik gemotoraks – plevral bo'shliqda 500 ml gacha qon yig'ilishi. Bu holat bemorning tashqi ko'rinishiga va fizikal tekshiruv ma'lumotlarida kam aks etadi. Rentgenogrammada o'zgarishlar deyarli ko'rinmaydi.

O'rtacha gemotoraks – plevral bo'shliqda 500 dan 1000 ml gacha qonning yig'ilishi. Rentgentasvirda ko'krak qafasining qisman qorong'ulashgan qismi yaxshi ko'rinib turadi.Odatda bemorning rangi oqarib ketgan, anemiya belgilari yaqqol ko'rinadi, sovuq ter bosgan, arterial qon bosimi pasaygan, puls va nafas olishi tezlashgan bo'ladi.

Katta gemotoraks – plevral bo'shliqda 1000 ml dan ko'proq qon yig'ilishi, rentgentasvirda o'pkaning shu tarafi (gemotoraks hisobiga) to'liq qorong'ilashgan, ko'ks oralig'i qarama-qarshi tomonga surilgan. Gemorragik shok belgilari ham yaqqol namoyon bo'ladi.

Davolash. Qon plevral bo'shliqda 1000 ml dan ko'proq bo'lganda qon ketish manbaini topish va qon ketishni to'xtatish, ya'ni shoshilinch torakotomiya o'tkazish talab etiladi. Kichik gemotoraksda – plevra bo'shlig'i punktsiyasi o'tkazilib, yig'ilgan qon alohida tadbirlar bilan aspiratsiya qilinib, autogemotransfuziya (o'ziga qayta quyish) amalga oshiriladi. Bu orada torakoskopiya o'tkazilib, qon ketish manbaini topish, uni ko'zdan kechirib qon

yo’qotish tezligiga baho berish va elektrokoagulyatsiya yo’li bilan uni to’xtatish lozim bo’ladi. Yirik qon tomirlar jarohatlanganda, o’pka to’qimasidagi katta jarohatlar zudlik bilan jarrohlik usulida amaliyot o’tkazilishini talab qiladi. Qolgan hollarda, plevral bo’shliq orqa qo’ltiq chizig’i buylab VI qovurg’alar orasidan drenajlanadi, o’pka to’qimasi jarohatlanganda esa, o’rta o’mrov chizig’i bo’ylab II qovurg’alar orasidan drenajlanib, uzluksiz aktiv aspiratsiyaga ulanadi. Muolaja: yo’qotilgan qon o’rnini to’ldirishga qaratilgan bo’lib, shokka qarshi qo’llaniladigan chora-tadbirlarni o’z ichiga oladi. Agar drenajlar bo’yicha qon yo’qotish 1 soat mobaynida 200 ml dan oshsa yoki 3 soat ichida soatiga 300 ml dan oshadigan bo’lsa, torakotomiya amaliyoti bajarilishi shart bo’ladi.

Ko’krak qafasining sanchilgan va o’q tekkan jarohatlanishlari. Bemor ko’p qon yo’qotib og’ir ahvolda keltirilganda, jarohat yurak yoki yirik qon tomirlar sohasida joylashganda shoshilinch «tipik» oldingi-yon tomonlama torakotomiya qilinib, ko’krak qafasi a’zolari taftish (reviziya) qilinadi va qon ketish manbaini topib, uni to’xtatish choralari ko’riladi. Agar bemor ahvoli barqaror bo’lsa, avvalo rentgenologik tekshiruv o’tkazish lozim bo’ladi. Plevra bo’shlig’iga teshib kirgan jarohatlarda (pnevmotoraks, gemotoraks) – torakoskopiya amaliyoti qilinadi. Torakoskopiya yordamida ko’krak qafasining kaysi a’zosi jarohatlanligini aniqlash mumkin bo’ladi. Yirik qon tomirlar, o’pka to’qimasi jarohatlanib, yirik bronxlardan qon oqishi davom etayotganda jarrohlik amaliyoti o’tkazishga to’g’ri keladi.

Agar aktiv qon oqishi va massiv havo kirganligining alomatlari bo’lmagan taqdirda plevra bo’shlig’i drenajlanadi. O’pka to’qimasida jarohatlanish bo’lmaganda orqa qo’ltiq chizig’i bo’yicha VI qovurg’alar orasidan, jarohat bo’lganda esa o’rta o’mrov chizig’i buylab II qovurg’alar orasidan drenajlanishi kerak bo’ladi. Diafragmaning yaralangani aniqlanganda laparotomiya va qorin bo’shlig’i a’zolari taftishi o’tkazilishi kerak.

O’pkaning o’tkir yiringli kasalliklari

O’pkaning stafilokokk destruktsiyasi – stafilokokklarning patogen shtammlari ta’siri ostida o’pka to’qimasining yiringli yallig’lanishidir. O’pka to’qimasining yiringli yallig’lanishi tez fursatda intoksikatsiyaning rivojlanishiga olib keladi.

Diagnostika uchun o’pkani rentgenologik tekshiruvi va balg’amni bakteriologik tekshirish, hamda diagnostik bronxoskopiya o’tkazish muhimdir. Rentgenologik usul yordamida o’pka to’qimasining infiltratsiyasi, yallig’lanish o’choqlari, o’pkadagi ko’p sonli yupqa devorli bo’shliqlar, plevrit, pnevmotoraks aniqlanadi. Kasallik o’tkir boshlanadi (yuqori harorat, et junjikishi va b.), nafas qisishi, yiringli balg’am ajralishi belgilari bilan namoyon bo’ladi.

Davolash. Maqsadga muvofiq antibakterial muolaja (bakteriologik ekmalar natijasiga ko’ra), antistafilokokk zardobini, stafilokokk bakteriofagini qo’llash, detoksikatsion muolaja, umumiy quvvatni oshiruvchi vositalar, sanatsion muolaja qo’llaniladi.

O’tkir o’pka abstsessi – o’pka to’qimasining chegaralangan yiringli yallig’lanishi va bo’shliqlar hosil bo’lishidir. Mikroaspiratsiya, bronxlar drenaj faoliyatining buzilishi, organizm himoya kuchlarining keskin pasayib ketishi, shartli patogen mikrofloraning faollashuvi, o’pka to’qimasida qon ta’minotining buzilishi va nekrozga uchrashi sababli yuzaga keladi. Abstsesslar gematogen, bronxogen, limfogen va travmatik tabiatga ega bo’lishi mumkin. Metapnevmonik va aspiratsion abstsesslar klinik amaliyotda birmuncha ko’proq uchraydi.

Abstsesslar uchun biror bir spetsifik mikroflora yo’q. Ular streptokokk, stafilokokk, diplokokk, protey, fuzobakteriyalar va mikrofloraning boshqa turlaridan kelib chiqishi mumkin. So’nggi yillarda o’pkadagi yiringli jarayonlar rivojlanishida noklostridial anaerob bakteriyalar katta ahamiyatga ega. Abstsesslar joylashuviga ko’ra: periferik va markaziy, yolg’iz (yakka holda) va ko’p sonli, bir tomonlama va ikki tomonlama bo’ladi.

Klinik manzarasida ikkita davr farq qilinadi:

1. Abstsessning bronxga yorilgunga qadar bo’lgan davri.
2. Abstsessning bronxga yorilgandan keyingi davri.

Birinchi davrda: kasallik yuqori harorat, ko’krakda og’riq, yo’tal, nafas siqishi, ko’p terlash belgilari bilan boshlanadi. Sekin-asta rivojlanayotgan intoksikatsiya belgilari namoyon bo’ladi. Fizikal usullar bilan tekshirishda: perkutor tovushning qisqarishi, o’pkaning zararlangan qismi ustida nafas olish shovqinining sustlashishi yoki eshitilmasligini qayd qilish mumkin. Qon tahlilida yuqori leykotsitoz, qon formulasini chapga siljishi kuzatiladi. Rentgenogrammalarda zich, turli xil o’lchamlardagi soyalar ko’rinadi.

Ikkinchi davr: yo’talish paytida birdaniga ko’p miqdorda yiringli, badbo’y balg’am ajralashi, ba’zi hollarda balg’am qon bilan aralashgan holda ajraladi. Bu davrda odatda bemorning umumiy ahvoli birmuncha yaxshilanadi, intoksikatsiya belgilari kamayadi. Abstsessning o’lchamlari katta bo’lganda uning ustida amforik nafas shovqini va turli kalibrdagi nam xirillashlar eshitiladi.

Rentgenologik tasvirda yorilgan abstsess, gorizontal suyuqlik sathi va perifokal yallig’lanishi bo’lgan yumaloq bo’shliq shaklida namoyon bo’ladi. Bronxoskopiyada chegaralangan yiringli endobronxit aniqlanadi.

O’pka gangrenasi – o’pka to’qimasining bir qismi yiringli-irigan nekrozga uchrayshi. Bu jarayon o’pka abstsessidan farqli o’laroq, o’pka gangrenasida sog’lom to’qimadan chegaralangan kapsula bilan ajralib turmaydi (chegarasiz bo’ladi). Gangrenoz abstsess ham farq qilinadi, u o’pka to’qimasining bir qismini yiringli-chirigan nekrozi bo’lib, uning sekvestratsiyaga va o’pka to’qimasining zararlanmagan qismlaridan chegaralanib turishga moyilligi bo’ladi.

Klinik manzarasi. Bemorning ahvoli og’ir, isitma gektik tabiatga ega bo’ladi, bemor terlaydi, nafasi siqadi, ko’p miqdorda badbuy hidli balg’am ajraladi, bemor qon tupuradi. Rentgenologik tasvirda katta, shakli yo’q diffuz qorong’ilik aniqlanadi, uning tarkibida o’pka to’qimasining irib ketayotganini

ifodalaydigan ko’p sonli yorug’ soyalar ko’rinadi. Plevra bo’shlig’ida suyuqlik aniqlanadi.

O’tkir yiringli kasalliklarni kompleks davolash lozim bo’ladi. Hozirgi vaqtda asosiy davolash usuli konservativ muolaja bo’lib, ayni vaqtda kichik invaziv jarrohlik amaliyotlari: transtorakal, endobronxial drenajlash, uzoq muddatli regionar infuziya uchun bronxial arteriyani kateterlash amalga oshiriladi. O’tkir davrda operativ aralashuv kasallik asoratlar bilan kechgandagina (o’pkadan qon ketganda) yoki muolaja naf bermaganda, jarayonning tarqalishga moyil bo’lganidagina qo’llaniladi. O’pkadagi o’tkir yiringli jarayonlarda konservativ muolajaning tamoyillari quyidagilardan iborat bo’ladi:

1. Antibakterial muolaja – bakteriyalar turini va ularning antibiotiklarga ta’sirchanlik darajalarini bakterioskopiya va ekish ma’lumotlarini hisobga olgan holda tayinlanadi, sulfanilamidlar ham ishlatiladi.

Antibakterial muolajaning ta’sirchanligiga erishish uchun zararlanish o’chog’ida davo preparatlari kontsentratsiyasini oshirib, ularni arteriyalarga yuboriladi. Bronxial arteriyaga kateter o’rnatib, muolajani o’sha orqali amalga oshirish eng samarali tadbir hisoblanadi. O’pkaning o’tkir yiringli xastaliklarida 60%gacha hollarda kasallik qo’zg’atuvchisi aeroblar bilan birga kelgan anaerob noklostridial infektsiya hisoblanadi.

Noklostridial anaerob infektsiyaning belgilari deganda yiringli suyuqlikning badbo’y hidi, yallig’lanish o’choqlaridagi to’qimalar nekrozi, odatdagi bakteriologik tekshiruvning natijalari manfiy bo’lganda ham, tushuniladi. Anaeroblarga qarshi metronidazol (trixopol), tinidazol, klaforan, rifambitsin, doksitsiklinlar yaxshi ta’sir qiladi.

2. Traxeobronxial yo’llar – mikroorganizmlarni yo’qotadigan, yallig’lanishni kamaytiradigan, balg’amni suyuqlashtiradigan va uni ko’chiradigan dorivor aralashmalar yuborib sanatsiya qilinadi. Shuningdek bronxial shoxni kateterlash, mikrotraxeostomiya, sanatsion bronxoskopiya qilish yo’li bilan patologik suyuqlik tortib olinadi. Bunda sanatsiya uchun

qo’llaniladigan aralashmalar tarkibiga 2% li kaliy bikarbonat eritmasi (2 ml), mikrofloraga sezuvchanlikni hisobga olgan holda antibiotiklar, antiseptiklar (dioksidin, furagin), balg’amni suyultiradigan moddalar (mukosolvin 10%-1,0), proteolitik fermentlar (tripsin, ximotripsin 10-15 mg), bronxolitiklar (eufillin 0,5-1,0, 12%, novodrin 0,5%-0,5; efedrin 5%-0,5), gormonal preparatlar (gidrokortizon 25-50 mg) kiritish maqsadga muvofiq bo’ladi.

3. O’pka abstsesslari va plevra empiemasini sanatsiya qilish – abstsess bo’shlig’ini bronxoskopik yoki transtorakal yo’l bilan kateterlash, torakotsentez orqali aktiv aspiratsiya qilish va yiringli bo’shliqni yuvishni tashkil qilishdan iborat. Traxeobronxial shoxni chetlab o’tib yiringli suyuqlikni evakuatsiya kilish, nafas olish a’zolari faoliyatini yaxshilaydi, intoksikatsiyani kamaytiradi, bemorni tezda sog’ayib ketishga yordam beradi.

4. Detoksikatsion muolaja. Siydik haydovchi preparatlar (laziks, gipotiazid va b.) orqali diurez stimulyatsiyasi yordamida vena qon tomiriga o’tkaziladigan infuzion (tuzli eritmalar) muolajani o’z ichiga oladi. Hozirgi vaqtda detoksikatsiyaning birmuncha ta’sirchan, ekstrakorporal usullari – gemosorbtsiya, limfosorbtsiya, plazmoferez va qonni ultrabinafsha nurlatishdan foydalanilyapti.

5. Suv-elektrolit buzilishlarni bartaraf etish.

6. Umumiy quvvatni oshiruvchi muolaja – gemotransfuziya, plazma, qonning oqsilli o’rinbosarlari, glyukozaning kontsentrlangan eritmalari ni quyish, anabolik preparatlar, temir preparatlarini va vitaminlarni qo’llashdan iborat.

7. Immunitetni oshiruvchi muolaja. Stafilokokk anatoksini quyidagi sxemaga ko’ra yuboriladi: 3 kunlik tanaffus bilan 10 in’ektsiya – 0,1, 0,2, 0,3 ml va h. k. Antistafilokokk giperimmun zardob 100-150 ml 3-5 marta. Antistafilokokk gammaglobulin (mushak orasiga) 5 ml 8-10 marta kun ora. T-aktivin. Dekaris 50 mg kunora 3-5 kun ichida. Prodigiozan in’ektsiyasi 30 kungacha: 0,2, 0,5, 0,6, 0,7, 1,0 mg. Metiluratsil 0,5 mg kuniga 2 marta 10-15 kun mobaynida.

8. Qonning ivish xususiyatlarini va mikrotsirkulyatsiyani normallashtirish qonning reologik xususiyatlarini yaxshilaydigan preparatlar, antiagregantlar (reopoliglyukin, aspirin, kurantil, trental) qo'llash. O'pkadagi og'ir destruktiv jarayonlarda DVS sindromining dastlabki ko'rinishlari borligini hisobga olib, antiferment-krioplazma bilan kompleks muolaja tadbirini o'tkazish tavsiya etiladi (100 ming birlik kontrikal venaga, 5 ming birlik geparin teri ostiga sutkasiga 4 marta, yangi muzlatilgan zardob).

O'pkaning surunkali yallig'lanish kasalliklari

O'pkaning surunkali yallig'lanish kasalliklari atamasiga, o'pkadagi davomli nospetsifik yallig'lanish jarayoni natijasida o'pka parenximasi, bronxial va qon tomirlar sistemalari strukturasida o'ziga xos o'zgarishlar bilan o'tadigan va o'xshash klinik manzara orqali namoyon bo'ladigan patologik holatlarning katta bir guruhi birlashtiriladi.

Bunday kasalliklarning o'ziga xos klinik belgilari: uzoq vaqt yo'talib yiringli balg'am ajratish, aksariyat qon tupurib yurish hisoblanadi. Kasallik odatda avj oladigan tabiatga ega bo'ladi, remissiya va avj olish davrlari bilan o'tadi. Avj olishi aksariyat yilning sovuq mavsumlarida qayd etiladi. Qo'zish davrida yiringli balg'amning miqdorini ortishi, gipertermiya qayd qilinadi. Bahorda avj olib boradigan nafas etishmovchiligi, surunkali intoksikatsiya belgilari aniqlanadi.

O'pkaning surunkali yallig'lanish kasalliklari diagnostikasida 2 bosqich farq kilinadi: birinchi bosqich – sinchiklab so'rab-surishtirishni o'z ichiga olgan klinik tekshirish, ikkinchi bosqich – rentgenologik, endoskopik, funktsional tekshirish usullarini o'z ichiga qamrab olgan asbob-uskunalar yordamida (instrumental) tekshirish.

O'pkaning surunkali yallig'lanish kasalliklari aniqlanganda instrumental tekshiruvni ko'krak qafasini ikkita proektsiyada rentgenografiya qilish va maxalliy anesteziya ostida qilinadigan bronxofibroskopiyadan boshlanadi. Bunda qo'lga kiritiladigan ma'lumotlar jarrohlik amaliyoti o'tkazish kerak

bo’lgan o’pka kasalliklari bor bemorlarni tanlab olishga va ayni vaqtda jarrohlik amaliyotiga muhtoj bo’lmay, terapevtik statsionarlarda davolanishi kerak bo’lgan bemorlarni aniqlashga imkon beradi. Tanlab olingan bemorlar guruhini ixtisoslashgan torakal bo’lim sharoitlarida sinchiklab tekshirish, tomografiya, bronxografiya, angiopulmonografiya bilan tenziometriya, radioizotop skannerlash, spirografiya, reografiyalarni o’z ichiga oladi va aniq diagnoz qo’yishga, jarrohlik amaliyoti o’tkazishning zarurligi haqidagi masalani hal etishga hamda uning hajmini aniqlashga imkon beradi.

Yallig’lanish jarayoniga o’pkaning ko’pi bilan 3 bo’lagi qo’shilgan, bronxlar va o’pka parenximasida jiddiy morfologik o’zgarishlari bor bo’lgan bemorlar jarrohlik usuli bilan davolanishlari kerak.

O’pkada lokal zararlanish bo’lganda funktsional tekshirish vaqtida aniqlangan nafas etishmovchiligi, qo’shilib kelgan og’ir patologiya borligi, keksa yoshdaligi, jarrohlik amaliyoti o’tkazishga monelik qiladigan hol hisoblanadi. Nafas etishmovchiligi belgilari unchalik ifodalanmaganda, qo’shilib kelgan yashirin patologiyada jarrohlik amaliyoti o’tkazish masalasi individual hal qilinadi.

Surunkali o’pka abstsessi

O’pkada 2-3 oydan ko’proq vaqt mavjud bo’lgan nospetsifik yiringli bo’shliqning bo’lishi – o’pkaning surunkali abstsessi deyiladi. Surunkali abstsesslar paydo bo’lishiga o’pkasida o’tkir yiringli jarayonlari bo’lgan bemorlarni kasalxonaga kech yotqizish, muolaja jarayonining etarli bo’lmagani, uni statsionardan klinik jihatdan to’liq tuzalmasdan va rentgenologik tekshiruvsiz chiqarish sabab bo’ladi.

Klinik manzarasi. Yiringli balg’am ajraladigan yo’tal, gipertermiya, o’rtacha ifodalangan intoksikatsiya simptomlari shular jumlasiga kiradi. Rentgenologik tekshiruvda ichki konturi aniq, nozikroq yallig’li gardishli va odatda ozroq suyuqlik sathi bo’lgan yumaloq bo’shliq ko’rinadi. Bronxografiyada bir yoki bir necha bronxlar bilan o’zaro bog’liq bo’lgan

yumaloq bo’shliq aniqlanadi. Bronxoskopiyada yiringli chegaralangan endobronxit aniqlanadi.

Davolash. Radikal operativ davolash – segmentektomiya, lobektomiya, pulmonektomiya. Konservativ muolaja tamoyillari o’tkir jarayondagi davolash kabi, jarrohlik amaliyotiga tayyorgarlik sifatida yoki jarrohlik amaliyotiga monelik qiladigan ko’rsatmalar bo’lganda (jarayonning ikki tomonlamaligi, keksalik yoshi, qo’shilib kelgan patologiya borligi), mustaqil davolash vositasi sifatida foydalaniladi.

Bronxoektatik kasallik

Bronx-o’pka sistemasining surunkali yallig’lanish kasalligi bo’lib, bronxlar devori elastik va mushak komponentlarining destruktsiyasi munosabati bilan bronxlarning kengayib ketishidan (bronxoektazi) iborat bo’lgan kasallik hisoblanadi. Uning rivojlanish mexanizmini bronx-o’pka sistemasidagi tug’ma buzilishlar, boshdan kechirilgan yallig’lanish jarayonlari, yot jismlarning ta’siri oqibatlari va shu kabilar bilan bog’laydilar.

Bronxoektazlar turiga ko’ra tsilindrsimon, qopsimon va aralash turlarga bo’linadi. Atelektatik bronxoektazlar alohida guruhga ajratiladi. Bronxoektazlar ayniqsa bolalik, o’smirlik yoshida va navqiron yoshda birmuncha ko’proq uchraydi.

Ko’pchilik bemorlar uzoq vaqt xasta bo’lib yuradigan kishilardir. Anamnez to’g’ri yig’ilganda to’lqinsimon kechayotgan ko’p yillik kasallikni aniqlashga muvaffaq bo’linadi. Bunda qisqa muddatli avj olish davrlari davomli remissiya davrlari bilan almashinib turadi. Vaqt o’tishi bilan tez-tez avj olishi bo’lib turadi, remissiyalar esa qisqaradi. Kasallikning o’ziga xos simptomlari: o’pka-bronx infektsiyasining tez-tez qo’zib turishi, yiringli badbo’y hidli (ko’pincha ertalab) balg’am ajralishi, nafas siqishi, qon tuflash, o’rtacha yuzaga chiqadigan intoksikatsiya belgilari hisoblanadi. Kasallikning so’nggi bosqichlarida bemor barmoqlari odatda nog’ora cho’plariga o’xshab ketadi, tirnoq falangalari esa soat

oynalari ko’rinishiga ega bo’ladi. Zararlangan o’pka qismi auskultatsiya qilib ko’rilganda, mayda pufakchali jarangdor xirillashlar qayd qilinadi.

Rentgenologik usulda tasvir olinganda, o’pkaning kasallangan erlarida fibroz qismlar strukturasining ari iniga o’xshash ko’rinishda ekanligi, o’pka ildizi soyasi strukturasining buzilganligi aniqlanadi. Bronxoskopiyada diffuz yoki aniq chegaralangan bronxit ajralib turadi, bronxlarning distal kengayish simptomi kuzatiladi (Sul belgisi). Bronxografiya tekshiruvi bu kasallikda eng ko’p ma’lumotlar beradi – bronxlarning kengayganligi aniqlanadi: ular tsilindrsimon, xaltasimon, kistasimon va aralash turlari ko’rinadi.

Lokal zararlanishda jarrohlik usulda davolaniladi – segmentektomiya, lobektomiya, bilobektomiya, pulmonektomiya qo’llaniladi (5-rasm).

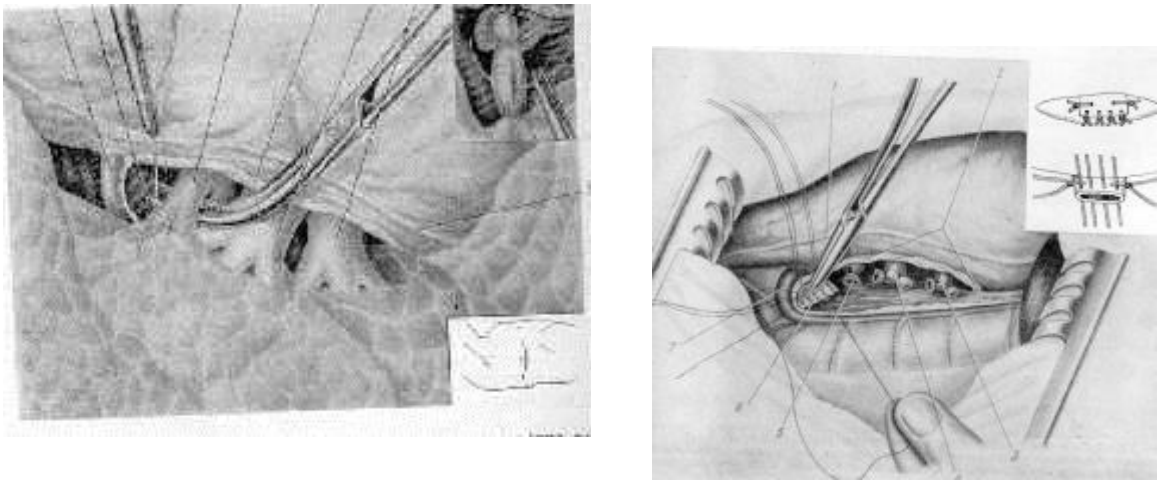

5-rasm. Pulmonektomiya operatsiyasining bosqichlari.

Konservativ muolaja faqatgina jarayon tarqoq bo’lganida, shuningdek jarrohlik amaliyotiga tayyorgarlik maqsadida o’tkaziladi.

O’rta bo’lak sindromi

O’rta bo’lakning surunkali yallig’lanishi. O’pkaning atelektazi hisobiga o’rta bo’lak bronxi o’tkazuvchanligining buzilishi oqibatida rivojlanadi. O’pkaning yallig’lanish kasalliklari umumiy sonidan 20-26% ni tashkil etadi.

Kasallik o’rta bo’lak bronxining tuzilish xususiyatlariga, uning kattalashgan limfa tugunlari tufayli ezilishiga bog’liq, surunkali kechish xususiyatiga ega.

Klinik manzarasi. Yiringli balg’am ajralib turadigan yo’tal, qon tuflash, nafas siqishi, intoksikatsiya alomatlari bilan ifodalanadi. O’pkada o’rta bo’lak proektsiyasi ustida yirik-o’rtacha pufakchali xirillashlar eshitiladi. Rentgenologik jihatdan o’rta bo’lak atelektazi, bronxoskopik jihatdan o’rta bo’lak bronxi o’tkazuvchanligining uning torayishi hisobiga buzilishi, chegaralangan yiringli endobronxit aniqlanadi. Bronxografiyada o’tkazuvchanlikning buzilishi, o’rta bo’lak bronxining «cho’ltog’i» aniqlanadi.

Davolash jarrohlik usulida – lobektomiya amaliyoti qilinadi. Jarrohlik amaliyotiga monelik qiladigan hollar bo’lganda (qo’shilib keladigan kasalliklar, keksa,yosh) konservativ muolaja olib boriladi.

O’pkaning yallig’lanish kasalliklari asoratlari

O’pkadan qon ketishi – nafas yo’llaridan qon ajralib chiqishi, o’pkadagi turli kasalliklarning ko’p uchraydigan va xatarli asoratidir. O’pkaning surunkali yiringli kasalliklari orasida 10% dan 60% gacha hollarni tashkil etadi. Bunda ko’p miqdorda qon ketishi faqat qon yo’qotilishi jihatidan emas, balki tezda yuz beradigan asfiksiya sababli xavfli bo’ladi. L. M. Nedvetskaya klassifikatsiyasi bo’yicha o’pkadan qon ketishi 3 darajaga bo’linadi:

I darajasi – 300 ml gacha qon tuflash;

II darajasi – 700 ml gacha;

III darajasi – 700 ml dan ko’p qon yo’qotish.

O’pkadan qon ketishida jarrohlik aralashuv kerak bo’ladi, konservativ davolash naf bermayotgan ko’p qon ketishida shoshilinch jarrohlik amaliyoti o’tkaziladi. Oshig’ich hollarda qon ketish manbaini aniqlay olmasdan bemor axvoli og’ir paytida, ko’pincha majburan jarrohlik amaliyoti qilishga to’g’ri keladi. Shuning uchun bunday hollarda jarrohlik amaliyoti natijalari rejali jarrohlik amaliyotlariga qaraganda birmuncha yomon bo’ladi. Shu munosabat bilan o’pkadan qon ketishini diagnostika qilish va davolashga yondoshishda

quyidagicha taktika tavsiya qilinadi. Hamma bemorlarni turli jarrohlik amaliyotlarni bajarishga ko’rsatmalariga ko’ra quyidagi 2 guruhga bo’lish mumkin:

1-guruh – o’pkasidan qon ketishi I-II darajali bemorlar, ularda davolash-diagnostik tadbirlar intensiv davolash fonida shoshilinch bronxoskopiyadan boshlanishi kerak. Shoshilinch bronxoskopiya asfiksiyaning oldini olish, traxeobronxial shoxni qunt bilan sanatsiya qilish, qon ketishini to’xtatish uchun bronxni vaqtincha obturatsiya qilishni o’z ichiga olgan qator chora-tadbirlarni o’z ichiga oladi. Bemor ahvoli barqaror bo’lgandan keyin yaqin 6-12 soatda bronxial arteriografiyani o’z ichiga olgan rentgenologik tekshiruv o’tkaziladi, diagnoz aniqlanadi va zarur bo’lganda zararlangan tomonda bronxial arteriya embolizatsiyasi bajariladi. Bunday taktika ko’pchilik bemorlarda qon ketishini vaqtincha to’xtatish, qon ketishi tufayli yuz bergan gomeostaz buzilishlarni yo’qotish uchun vaqtni qo’ldan boy bermaslik, bemorni qunt bilan tekshirish, diagnozni aniqlash va ehtiyotlab jarrohlik amaliyotini o’tkazishga imkon beradi.

2-guruh – o’pkasidan qon ketishi III darajali bemorlar. Bunda bemorlar kasalxonaga keltirilganda konservativ tadbirlar kompleksidan tashqari ularda rentgenologik tekshirish bilan birga (rentgenoskopiya, ko’krak qafasini 2 proektsiyada rentgenografiya qilish) fibrobronxoskopiya qilish zarur. Fibrobronxoskopiya qattiq bronxoskopiyaga o’tish sharoitlarida o’tkazilishi lozim, chunki bunday bemorlarda tekshiruv jarayonida ko’p qon ketish ehtimolini istisno qilib bo’lmaydi. Olingan bronxoskopik rentgenologik ma’lumotlar ko’pchilik bemorlarda qon ketish manbaini aniqlash, diagnoz qo’yish, keyingi tekshiruv va davolash rejasini tuzishga imkon beradi. Jarrohlik amaliyoti o’tkazishga monelik qiladigan hollari bo’lgan bemorlarda qon oqishining takroran ro’y berishiga qarshi zararlangan tomonda bronxial arteriyani embolizatsiya qilish kerak.

Piopnevmotoraks

Abstsess plevra bo’shlig’iga yorilganda yoki infektsiya plevraga subplevral joylashgan yallig’langan o’choqdan yiring tarqalganda paydo bo’ladi. Ko’pincha bronx-plevral oqma yaralar paydo bo’lishi bilan o’tadi, bu o’pkaning qisman yoki to’liq kollapsiga va plevral bo’shliqning doimo infektsiyalanib turishiga olib keladi. Ahvolning og’irligi intoksikatsiya, nafas etishmovchiligining keskin oshib borishi kabi holatlarga bog’liq bo’ladi. Rentgenologik tekshiruvda plevra bo’shlig’ida, aksariyat hollarda sathi va gaz pufaklari bo’lgan suyuqlik borligi aniqlanadi.

Bemorlarda plevra bo’shlig’ini punktsiya qilib yiringni aspiratsiya qilish, so’ngra drenajlash lozim bo’ladi. Plevra bo’shlig’ini aktiv aspiratsiya va floraga sezuvchanlikni hisobga olgan holda fermentlar (tripsin, ximotripsin) va antibiotiklar qo’shilgan antiseptik eritmalar (furatsilin, furagin) bilan lavaj qilinadi. Punktsiyada plevra bo’shlig’ida germetik holatning yo’qligi, yo’tal paydo bo’lishi, plevra bo’shlig’iga dori moddalari kiritilayotganda ta’m va hid sezgisi bilan yuzaga chiqadigan bronxial oqma yarada germetiklik yaratishga va o’pkaning yozilishiga imkon beradigan keltiruvchi bronxni vaqtinchalik bronxoskopik okklyuziyalash tavsiya etiladi.

Jarayon surunkali turga o’tganda, xaltacha hosil qilgan plevra empiemasi shakllanganda (bunga aksariyat bronxo-plevral oqma yara borligi imkon beradi), jarrohlik yo’li bilan davolash – plevroektomiya bilan o’pka dekortikatsiyasi o’tkaziladi. O’pkada patologik o’zgarishlar bo’lganda qo’shma jarrohlik amaliyotlari – plevroektomiya bilan lobektomiya, plevropulmonektomiya qilish kerak bo’ladi.

Plevra empiemasi

Plevra empiemasi (yiringli plevrit) – vistseral va parietal plevraning chegaralangan yoki diffuz yallig’lanishi holda kechib, plevral bo’shliqda yiring yig’ilishi va yiringli intoksikatsiya zamirida, aksariyat nafas etishmovchiligi belgilari bilan o’tadi. Ko’pchilik hollarda plevra empiemasi o’pkadagi

yallig’lanish va yallig’li destruktiv jarayonlar, shuningdek ko’krak a’zolaridagi jarohatlar va operativ aralashuvlarning asorati bo’lib hisoblanadi.

Plevra empiemasining ko’zg’atuvchilari turli xil mikroorganizmlar bo’lishi mumkin. Etiologiyasiga ko’ra spetsifik, nospetsifik va aralash empiema farq qilinadi. Klinik kechishi xarakteri bo’yicha o’tkir va surunkali bo’ladi. Jarayonning tarqalganligiga ko’ra tarqalgan va chegaralangan bo’ladi. Tutashish xarakteri bo’yicha bronxial oqma yarasiz, bronxial oqma yarali, plevral oqma yarali bo’lishi mumkin. Plevra empiemasi hamisha o’tkir jarayon sifatida, plevrada dag’al va barqaror morfologik o’zgarishlar paydo bo’lganda boshlanadi, bunda qoldiq bo’shliq shakllanadi, u uzoq kechadi, vaqti-vaqti bilan qo’zib turadi. Plevra empiemasi surunkali kasallik sanaladi.

Klinik manzarasi. Plevraning o’tkir empiemasi uchun umumiy intoksikatsiya belgilari, gipertermiya, et junjikishi, ko’krakda og’riq, bronxial oqma yara bo’lganda nafas qisishi, yiringli balg’am ajraladigan yo’tallar xos bo’ladi. Bemor ko’zdan kechirilganda teri qatlamlarining rangparligi, ba’zan tsianoz qayd qilinadi. Ko’krak qafasi tekshirilganda zararlangan tomonning nafas olishda orqada qolishi qayd etiladi. Plevra bo’shlig’idagi ekssudat yig’ilgan joy proektsiyasi ustida tovush titrashining sustlashgani yoki umuman yo’qligi, perkutor tekshiruvda to’mtoqlashgani, auskultativ tekshiruvda nafas olish shovqinining zaiflashgani yoki bo’lmasligi aniqlanadi. Qonda leykotsitoz, qon formulasining chapga siljigani, EChT oshganligi qayd qilinadi.

Diagnostikada rentgenologik usullar hal qiluvchi rol o’ynaydi. Aniq diagnostika uchun rentgenografiya kamida 2 ta proektsiyada bajarilishi lozim. Tarqalgan empiemada plevra bo’shlig’ida ekssudat borligi yuqori chegarasi yoysimon (qiyshiq) qorong’ulik ko’rinishida aniqlanadi.

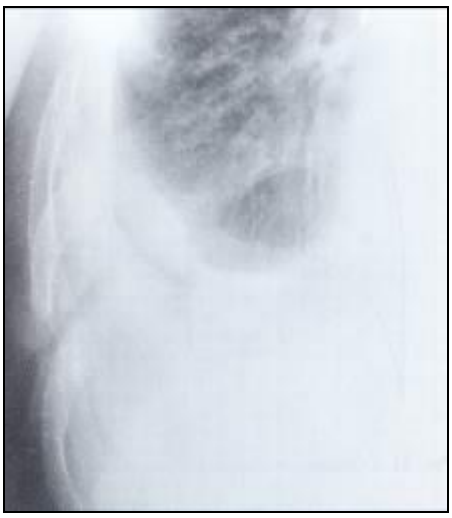

6-rasm. Plevra empiemasi. Rentgenografiya.

7-rasm. Plevra empiemasi va gaz pufakchalari aniqlanadi. KT.

Chegaralangan empiemalarda aniq konturli har xil shakldagi gomogen soya aniqlanadi. Plevra bo’shlig’ida bronxial oqma yara bo’lganda suyuqlik sathi bo’lgan havo aniqlanadi.

Plevra bo’shlig’ini punktsiya qilish natijalariga asoslanib aniqlanadi.

Tarqalgan empiemada punktsiya orqa-qo’ltiq chizig’i buylab VI-VII qovurg’alar orasida o’tkaziladi. Chegaralangan turida – eng to’mtoqlangan nuqtasida va rentgenologik aniqlanadigan qorong’u joyida olib boriladi. Plevra empiemasi diagnozi punktsion usul bilan tasdiqlangandan, ya’ni yiring olinganda plevra bo’shlig’i drenajlanadi. Drenajlash plevra bo’shlig’idan yiringli suyuqlikni doimiy chiqarish yoki uni doimo antiseptiklar bilan yuvish, antibiotiklar yuborish, vakuum moslamalar yordamida siyraklantirishga imkon beradi. Drenajlash uchun ko’pincha Byulau troakari yordamida torakotsentez qilishdan foydalaniladi. Mahalliy davolash bilan birga tamoyili jihatidan o’pkaning o’tkir yallig’lanish kasalliklaridagi davolashga o’xshash intensiv muolaja amalga oshiriladi.

Plevraning o’tkir empiemasi asta-sekin surunkali turga o’tadi. Bunday o’tishning asosiy belgilari tana haroratining normal yoki subfebril haroratgacha pasayishi, kayfiyatning yaxshilanishi, yiringli ajralmaning kamayishi va qoldiq plevral bo’shliq hajmining barqarorlashuvi hisoblanadi. Biroq bu ahvol soxta

yaxshilanishdir, chunki yiringli jarayon davom etadi va avj olib boradi, organizmning infektsiyaga chidami kamayadi va arzimagan noqulay sharoitlarda (sovqotish, charchash, qo'shilib kelgan kasalliklar) u qo'ziydi.

Plevraning surunkali empiemasini diagnostika qilish qiyin emas. Rentgenologik tekshiruv usullari hal qiluvchi ahamiyatga ega. Bo'shliqning joylashuvini va o'lchamlarini aniqlash uchun tomografiya, fistulografiya qilinishi kerak bo'ladi. Bronxografiya bronxial shox holatini aniqlash, bronxial oqma yaralar tabiati va joylashgan joyini aniqlash imkoniyatini beradi. Surunkali empiemani davolashda odatda jarrohlik usuli qo'llaniladi. Hozirgi vaqtda bronxial oqma yara o'pka to'qimasi rezektsiyasi bilan uchraganda plevrektomiya bilan o'pka dekortikatsiyasi eng ma'qul usul hisoblanadi.

O'pka kistalari

O'pkaning kistalar bilan zararlanishlari kelib chiqishi va morfologik tuzilishiga ko'ra turli xil kasalliklar guruhini tashkil qiladi. Qisman yoki to'liq suyuqlik yoki havo bilan to'lgan yupqa devorli bo'shliq shakllanishi ular uchun umumiy belgi hisoblanadi.

Kelib chiqishiga ko'ra kistalar tug'ma (haqiqiy) va orttirilgan (soxta) bo'lishi mumkin.

Haqiqiy o'pka kistalari embrional va postnatal davrda o'pkaning shakllanish jarayonlari buzilishi natijasida vujudga keladi.

Soxta kistalar ko'pchilik hollarda asosiy kasallikning yaxshi kechishi va tuzalishi (abstsess, exinokokk, sil kavernasi, o'pka ichi gematomasi) natijasida vujudga keladi.

O'pkada o'choqli emfizema zaminida shakllanadigan havoli bo'shliqlarni haqiqiy va soxta kistalardan farq qilish lozim bo'ladi.

O'pka kistalarida klinik manzara ularda yallig'lanish jarayoni paydo bo'lgandagina yuzaga chiqadi. Bunda harorat ko'tarilishi, balg'am ko'chadigan yo'tal qayd qilinadi. Diagnoz rentgenologik tekshiruv asosida qo'yiladi.

Rentgenologik ikkita sindromlar guruhi – sharsimon va yumaloq tuzilmalar va yupqa devorli bo’shliqlar aniqlanadi.

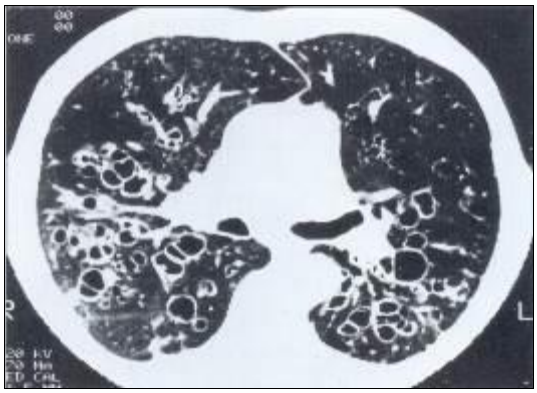

8-rasm. Ikkala o’pka polikistozi.

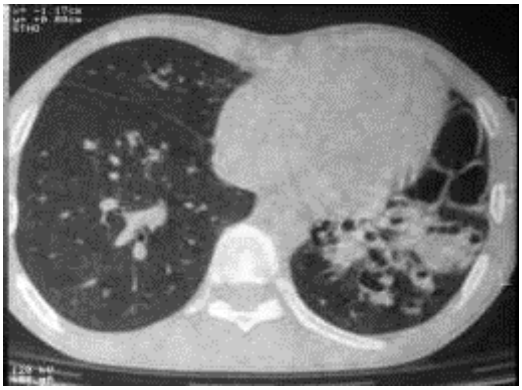

9-rasm. Chap o’pka polikistozi.

Kista yiringlaganda rentgenologik manzara ko’p jihatdan o’tkir yoki surunkali o’pka abstsesslaridagi klinik manzarani eslatadi. Bronxografiyada kista bo’shlig’i kontrast bilan to’ldiriladi, ayni vaqtda o’rab turgan bronxial shox ham o’zgarmay qoladi. Asoratlangan kistalarni davolashda jarrohlik usuli qo’llaniladi, u kistani olib tashlashdan yoki o’pka to’qimasi bir qismini rezektsiya qilishdan iborat.

Radikal jarrohlik amaliyotga moneliklar bo’lganda o’pkaning yiringli kasalliklariga davo qilishning umumiy printsiplari bo’yicha konservativ davolash o’tkaziladi.

O’pkaning parazitar kasalliklari

O’pka exinokokki – mamlakatimizda eng ko’p tarqalgan parazitar o’pka kasalligidir. Yurtimiz shu kasallikning endemik o’choqlaridan biri sanaladi. Gidatidoz va alveolyar exinokokkoz farq qilinadi. O’pka aksariyat gidatidoz jarayonga uchraydi.

Gidatidoz exinokokkoz – qo’zg’atuvchi – tasmasimon gijja Echinococcus granulosis bo’lib, hayvonlar, aksariyat itlar, bo’rilar ichagida parazitlik qiladi. Qo’ylar, yirik qoramol oraliq xo’jayini hisoblanadi. Asosan alimentar yo’l bilan yuqadi. O’pkada parazit lichinkalari diametri 14-20 sm ga etadigan kistalar shakliga ega bo’ladi. Kistalarning yupqa xitin pardasi bo’lib, uning atrofida zich fibroz parda rivojlanadi. Ular orasida yoriqsimon bo’shliq bo’ladi. Uncha katta bo’lmagan kistalarda klinik belgilar bo’lmasligi mumkin. Kista o’sib atrofidagi a’zolarni bosib qo’yganda klinik belgilar paydo bo’lishi ehtimol.

Exinokokk kistasi bronxga yorilganda qattiq yo’tal tutib, o’zida xitin parda uziq-yuluqlari va kichik palak otuvchi kistalarini tutgan ozroq miqdordagi suyuqlik ajralib chiqadi. Ko’pchilik hollarda bemorlarning ahvoli yomonlashadi, harorati ko’tariladi. Kista plevra bo’shlig’iga yorilganda keskin behollik, issiq suyuqlik quyilgandek bo’lishi, hushni yo’qotish, arterial qon bosimining tushib ketishi, sovuq ter paydo bo’ladi. Shoshilinch jarrohlik amaliyoti o’tkazilmasa, yiringli plevrit rivojlanadi. Exinokokk kistasi yiringlab ketganda tana harorati 38-39°S gacha ko’tarilib, ko’p vaqtgacha balandligicha qoladi. Yiringlagan kista yorilganda yo’tal bilan o’zida xitin pardasi qoldiqlari, skolekslar saqlagan yiringli suyuqlik ajraladi.

Diagnoz rentgenologik tekshiruv orqali aniqlanadi – o’pkada gomogen, konturlari aniq sharsimon tuzilmalar borligi shundan dalolat beradi. Qo’shni bronx yotoq yarasida exinokokkning xitin va fibroz pardasi orasiga, perikistoz

yoriqqa havo tushganda rentgenogrammalarda cho’zinchoq o’roq shaklidagi va kista chetida joylashgan yorug’ yo’l-yo’l gaz paydo bo’lishi qayd etiladi. Bronxografiyada bu bo’shliq kontrast modda bilan to’ladi (subkapsulyar kontrastlanish fenomeni).

10-rasm. O’ng o’pka pastki bo’lagi exinokokki (to’g’ri proektsiya).

11-rasm. O’ng o’pka pastki bo’lagi exinokokki (yonlama proektsiya).

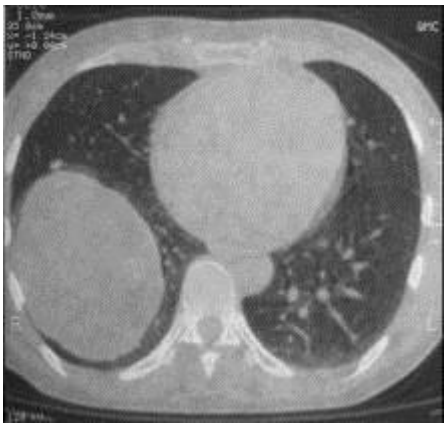

12-rasm. O’ng o’pka pastki bo’lagi exinokokki (KT).

13-rasm. O’ng o’pka pastki bo’lagi bronxga yorilgan exinokokki (KT).

Exinokokk bronxga yorilganda va yiringlaganda rentgenologik manzara o’pka abstsessidagi manzaraga o’xshash, ya’ni suyuqlik sathi konturlari aniq bo’shliq kurinadi. Laboratoriya ma’lumotlari: aksariyat eozinofiliya, yiringlanishda EChT oshishi, leykotsitoz qayd qilinadi.

Diagnoz qo’yishga immunologik reaktsiyalar (Katsoni, komplementni bog’lash, lateks-agglyutinatsiya) yordam beradi. Exinokokkoz jarrohlik usulida davolanadi: Vishnevskiy, Bobrov, Vaxidov usulidagi exinokokkektomiya, o’pkaning parazitar kistasi bo’lgan qismini kesish. Xozirgi kunda endoskopik jarrohlik amaliyotlari rivojlangan tufayli, videotorakoskopik usulda exinokokkektomiya jarrohlik amaliyoti bajrilishi mumkin.

Ikki tomonlama jarayonda jarrohlik amaliyoti bosqichma-bosqich qilinadi. O’pkasida exinokokkozi bo’lgan bemorlarning qarib 50 foizida ayni vaqtda jigar ham zararlanishini eslatib o’tish lozim, davo taktikasi qo’llashda buni nazarda tutish lozim.

Alveolyar exinokokkoz – qo’zg’atuvchisi – Echinococcus multilocularis yovvoyi hayvonlar – bo’ri, tulki, qutb tulkisi ichagida parazitlik qiladi. Oraliq xo’jayini – olmaxon, suv qunduzi, nutriya. Hayvon terisini ishlash vaqtida, yuqumli manbalar suvidan ichilganda yuqadi. Avval jigarni zararlantiradi, undan o’pkaga o’sib kirishi mumkin. Xavfli o’sma kabi infiltrativ yo’l bilan tarqaladi. O’pkada kam uchraydigan parazitar kasalliklardan paragonimoz, tsistitserkoz, toksoplazmoz, askaridoz, amyobiaz, bilgartsiozni (shistosomoz) eslatib o’tish mumkin.

Bronxlar va o’pkaning xavfsiz o’smalari

O’pkaning xavfsiz o’smalari gistologik tuzilishiga ko’ra turli-tuman. Ular o’pkadagi har qanday – epitelial (papilloma, adenoma), biriktiruvchi, mushak to’qimadan (fibroma, mioma, nevrinoma), shuningdek o’pkaga xos bo’lmagan, embriogenez buzilishi natijasi bo’lmish abberant to’qimalardan (teratoma, gemartroxondroma) o’sib chiqishi mumkin.

Bronx ichidagi o’smalar (aksariyat adenomalar) bronx bo’shlig’ida o’sib qalinlashib, uning bo’shlig’ini toraytiradi, so’ngra batamom bekitib qo’yadi. Ko’p uchraydigan dastlabki belgilari uzoq vaqtgacha yo’talib yurish, asta-sekin kuchayib boradigan nafas siqishi, qon tuflash hisoblanadi. O’pka qismidagi gipoventilyatsiya sababli unda ko’pincha zotiljam rivojlanadi. Yiringli jarayon avj olishi yiringli balg’am paydo bo’lishiga olib keladi.

Rentgenologik manzara gipoventilyatsiya uchastkalari yoki atelektazlarni aniqlashda yuzaga chiqadi. Tomogrammalarda bronx bo’shlig’ida o’sma soyasi ko’rinib turadi. Bronxografiyada bronx cho’ltog’i aniqlanadi. Bronxoskopiya diagnostika jihatdan eng ko’p ma’lumot beradi, bunda yuzasi silliq o’sma topiladi. Tajriba bronx ichida adenomasi bor ko’pchilik bemorlarda uzoq

vaqtgacha to’g’ri diagnoz qo’yish qiyinligini ko’rsatmoqda. Yosh bolalarda simptomlar triadasi (yo’tal, asta-sekin oshib boradigan nafas siqishi, qon tuflash) bo’lganda vrach bronx ichida o’sma bormikan, deb taxmin qilishi va tegishli tekshiruv o’tkazishi lozim.

Davolash – jarrohlik usulida. O’smali bronx rezektsiya qilinadi. O’pkaning atelektaz bo’lgan qismida o’zgarishlar bo’lganda uni rezektsiya qilinadi.

Bronxdan tashqaridagi o’smalar odatda ko’p vaqtgacha sezilmay yuradi, ko’pincha ularni tasodifan yoki profilaktik rentgenologik tekshiruvda bexosdan aniqlanadi. O’sma kattalashgan sayin jarayonga bronxlar, vistseral plevra qo’shilgandan keyin ko’krakda og’riq, yo’tal, qon tuflash singari klinik belgilar paydo bo’ladi.

Rentgenologik jihatdan bronxdan tashqaridagi xavfsiz o’smalarning semiotikasi qator umumiy o’xshash tomonlarga ega. Odatda bular yakka-yakka sharsimon, konturlari aniq gomogen tuzilmalardir.

Davolash – jarrohlik usulida. Jarrohlik amaliyoti o’smani o’pkaning juda kichik qismi bilan olib tashlashdan iborat. Ba’zan o’pka to’qimasini rezektsiya qilmasdan faqat o’smani olib tashlashni imkoniyati bo’ladi.

KO’KS ORALIG’I KASALLIKLARI

Anatomik-fiziologik ma’lumotlar

Ko’ks oralig’i – ko’krak bo’shlig’ining orqa tomondan umurtqa pog’onasi, oldingi tomondan ko’krak, yon tomonlardan mediastinal plevra va pastdan

diafragma bilan chegaralanib turadigan qismi bo'lib, ko'ks oralig'i yuqorida aniq chegaralarsiz bo'yin sohasiga o'tadi.

Ko'ks oralig'i shartli ravishda yuqori va pastki qismlarga bo'linadi, uning sathi IV ko'krak umurtqasidan o'tadi. Traxeya yuqori ko'ks oralig'ini shartli ravishda oldingi va orqa ko'ks oralig'iga bo'ladi, yurak xaltasi esa pastki va oldingi, o'rta va orqa ko'ks oralig'iga bo'ladi. Ko'ks oralig'i topografik-anatomik bog'liq a'zolar va to'qimalarning yig'indisi hisoblanadi. Yuqori ko'ks oralig'ida traxeya, qizilo'ngach, ayrisimon bez, aorta ravog'i, elka-bosh venalari, ko'krak limfatik yo'li joylashgan bo'ladi.

Pastki ko'ks oralig'ining oldingi va o'rta qismlarida yurak va perikard joylashgan bo'lib, o'rta qismining yuqori uchdan birida esa traxeya bifurkatsiyasi, o'pka arteriyasi, aortaning yuqoriga ko'taruvchi qismi joylashadi. Nihoyat, pastki orqa oralig'ida aortaning pastga tushuvchi qismi, qizilo'ngach, ko'krak limfa yo'li, simpatik va parasimpatik nervlar o'tadi.

Tekshirish usullari

Ko'ks oralig'ida joylashgan a'zolarni tekshirishning asosiy usullari har tomonlama rentgenologik tekshirishdir (rentgenoskopiya, polipozitsion rentgenografiya, komp'yuter tomografiya).

14-rasm. Kompyuter tomografiyada ko'ks oralig'ini normal ko'rinishi.

Komp’yuter tomografiya – zamonaviy, batafsil ma’lumot beruvchi tekshiruv usuli hisoblanib, ko’krak qafasidan kerakli har qanday darajada ko’ndalang kesma olishga va unda joylashgan barcha a’zolar haqida batafsil ma’lumot olishga imkon beradi.

Bundan tashqari, ko’ks oralig’ining aniq diagnostikasi uchun quyidagi usullar qo’llanilishi mumkin.

Pnevmomediastikografiya – ko’ks oralig’iga gaz kiritilgandan keyin amalga oshiriladigan rentgenologik tekshiruv. Ko’ks oralig’i o’smalarining chegaralarini aniqlashga yordam beradi.

Sun’iy pnevmotoraks – plevral bo’shliqqa gaz yuborish bilan bog’liq tekshirish usuli bo’lib, o’pkaning o’smasini ko’ks oralig’idagi o’smalar va kistalardan tafovut qilish imkonini beradi.

Angiografiya – yurak va yirik qon tomirlarga kateter yordamida rentgenkontrast moddalar yuborib rentgen tasvirlarni olib tahlil qiluvchi tekshirishdan iborat.

Biopsiya olish va diagnozni uzil-kesil aniqlash uchun: bronxlar orqali punktsiya, torakoskopiya, transtorakal aspiratsion biopsiya, mediastinoskopiya yoki periarterial mediastinotomiya qilinib material olinadi va undan preparat tayyorlanib, mikroskop yoki elektron mikroskop yordamida tekshiriladi.

Ko’ks oralig’i jarohatlari

Ko’ks oralig’ining ochiq va yopiq jarohatlari farq qilinadi. Ularni yana a’zolar jarohatlanmagan yaralanishlar, oldingi ko’ks oralig’i jarohatlangan yaralanishlarga bo’lish mumkin. Klinik manzarasi qaysi a’zoning qay darajada jarohatlanganiga, hamda qon oqish darajasiga bog’liq bo’ladi.

Yopiq jarohatlar ko’pincha ko’ks oralig’i yirik qon tomirlarining jarohatlanishi oqibatida ichga qon ketish, gematoma shakllanishi kabi patologik jarayonlar bilan o’tadi. O’pka va bronxlar jarohatlanganda ko’ks oralig’i emfizemasi rivojlanadi. Ko’ks oralig’i gematomasi va emfizemasi nafas qisishi, tsianoz, venalarning bo’rtib chiqishi bilan namoyon bo’ladi. Odatda bu holda,

rentgenogrammada ko’ks oralig’ining kengayganligini, gematoma paydo bo’lganida rentgentasvirda qorong’ilashgan soya chegaralarini va emfizemada esa aksariyat yorug’ tortganligi aniqlanadi.

Davolash: yallig’lanishga qarshi muolaja o’tkazish, xayotiy muhim a’zolar ishini bir meyorga solishga qaratilgan bo’ladi. Operatsiya qilish uchun ko’rsatma bo’lib, a’zolar, yirik qon tomirlarning yorilib ulardan profuz qon ketishi, ko’ks oralig’i a’zolarining ezilishi, ular faoliyatining keskin pasayib ketishi kabi holatlar hisoblanadi.

Ochiq jarohatlar. Klinik manzarasi jarohatlangan a’zo turiga, qon ketishning hajmi yoki darajasiga bog’liq. Davolash – xirurgik yo’l bilan amalga oshiriladigan operatsiya hajmi – jarohat turi va xarakteriga bog’liq.

Yallig’lanish kasalliklari

O’tkir mediastenit – ko’ks oralig’i kletchatkasining o’tkir yiringli yallig’lanishi. Uning paydo bo’lishiga, aksariyat hollarda ko’ks oralig’ining ochiq jarohatlari, o’tkir uchli yot jismlar vositasida teshilishi, kimyoviy moddalar ta’sirida kuyishi, ba’zan esa asbob-uskunalari yordamida tekshirishda jarohatlanishi yoki bo’yinning chuqur flegmonasining tarqalib ketishi sabab bo’ladi.

Klinik manzarasi. O’tkir mediastenit umumiy va mahalliy simptomlarning jadal rivojlanishi bilan xarakterlanadi. Kasallik haroratning birdaniga 39-40°S darajagacha ko’tarilishi, gektik xarakterdagi isitma, et junjikishi, kuchli terlash bilan boshlanadi. Shu holatda nafas qisishi, tsianoz, taxikardiya erta boshlanadi, arterial qon bosimi pasayadi, og’ir intoksikatsiya belgilari namoyon bo’ladi. Bemorlar odatda ko’krak va bo’yin sohasidagi tortishadigan sanchiqli kuchli og’riqlarga shikoyat qiladilar. Bo’yinni egish va to’g’rilashda, boshni yon tomonlarga burishda, ko’krakni bosishda og’riq kuchayadi. Bemorlar majburiy holatni egallaydilar (boshini oldinga qilib qaddini baland qo’yib yotadilar). Qizilo’ngach, bronxlar teshilganda mediastinal, so’ngra esa teri osti emfizemasi vujudga keladi. Qon tahlilida yuqori leykotsitoz, leykoformulaning chapga

siljishi, EChTning oshganligi ma’lum bo’ladi. Rentgenogrammalarda ko’ks oralig’i ko’lankasining kengayganligi, ichi bo’sh a’zolar teshilganda esa, ko’ks oralig’ida gaz borligi qayd etiladi.

Davolash: Muolaja tadbirlarini o’tkazish bilan birga jarrohlik amaliyoti (operatsiya) qo’llaniladi. Bundan maqsad infektsiya manbaini bartaraf etish, ko’ks oralig’ini antiseptik eritmalar bilan doimiy yuvib turish uchun qo’sh bo’shlig’li silikon naychalar bilan adekvat drenajlashdan iborat. Muolaja tadbirlari bakteriologik tekshiruvlar tahlili va nazorati ostida antibakterial muolaja, diurez stimulyatsiyasi bilan birga detoksikatsion infuzion muolaja, hamda bemorning immunologik holatini quvvatlaydigan muolajalar o’tkazishdan iborat.

Surunkali mediastenit o’tkir mediastenitning oqibati bo’lishi mumkin. Unga sil, antipolipoz, zaxm sabab bo’lishi ehtimoli bor. Idiopatik sklerozlovchi mediastenit ham farq qilinadi.

Kasallikning klinik manzarasi. Surunkali mediastenit uzoq vaqt mobaynida belgisiz kechishi mumkin. Keyinroq esa, ko’krak qafasida og’riq, tana haroratini subfebril ko’rsatkichlargacha ko’tarilishi, yo’tal, nafas olishda qiynalish va uning qisishi, lanjlik, holsizlik, yutish jarayonida qiynalishlar, ko’krakda siqilish sezgisining paydo bo’lishi kuzatiladi. Bu simptomlar odatda sil (o’pka yoki limfatik tugunlar sili), zaxm kabi spetsifik kasalliklaridagi bo’ladigan klinik belgilar bilan o’tadi. Sklerozlovchi mediastenitda, kasallikning rivojlanishi jarayonida asta-sekin yuqori kovak venaning ezilishi bilan bog’liq simptomlarning paydo bo’lishi (yuz kerikishi, qo’lda shish, tsianoz paydo bo’lishi), ko’krak teri osti venalarining g’oyat darajada kengayishi sodir bo’ladi. Diagnozni tasdiqlash uchun qizilo’ngach va yuqori kovak venasiga kontrast modda yuborib rentgenologik tekshirishdan foydalaniladi.

Davolash: spetsifik antibakterial preparatlar tayinlashdan iborat. Idiopatik sklerozlaydigan mediastenitda nurlash, kortikosteroidlar qo’llash maqsadga muvofiq bo’ladi. Hayotiy muhim a’zolar ezilganda, xirurgik usullarni tanlashga to’g’ri keladi.

Ko’ks oralig’i o’smalari va kistalari

Ko’ks oralig’i o’smalarining talaygina gistologik turlari mavjud. Kelib chiqishiga ko’ra ular:

- nevrogen (ganglionevromalar, neyroblastomalar, simpatikoblastomalar, oreoxomotsitomalar, nevrinomalar va nevrogen sarkomalar);
- mezenximadan kelib chiqqan (fibromalar, fibrosarkomalar, lipomalar, liposarkomalar, limfangiomalar, gemangiomalar, angiosarkomalar va b.);
- limfatik tugunlar retikulyar to’qimasidan paydo bo’lgan (limfosarkomalar, retikulosarkomalar, limfogranulematoz);
- embriogenez buzilishi oqibatida paydo bo’ladigan ayrisimon yoki qalqonsimon bezlardan kelib chiqadigan (dermoid kistalar va teratomalar, seminomalar, xarinoepitelioma, ko’krak qafasi ichidagi buqoq) o’smalari bo’ladi.

Ko’ks oralig’i kistalari haqiqiy tselamik kistalar va perikard divertikullariga, bronxogen va enterogen parazitar kistalarga bo’linadi. Bular embriogenez jarayonining buzilishlari oqibatida kelib chiqadi.

Ko’ks oralig’i o’smalari va kistalarini soxta o’smalar, anevrizmalardan (aorta, o’pka arteriyasi, toq vena anevrizmasi), diafragma churrasi, qizilo’ngach o’smalaridan tafovut qilish kerak bo’ladi.

Klinik manzarasi. Ko’ks oralig’ining o’smalari va kistalari ilk bosqichlarda belgisiz kechadi va ko’pincha profilaktika maqsadida o’tkazilgan rentgenologik tekshiruvlarda aniqlanadi. Keyinchalik o’sib ketganda va atrofdagi a’zolarni ezib qo’yganida, ko’krak qafasida og’riq, nafas olishning qiyinlashuvi kabi belgilar paydo bo’ladi. Ko’ks oralig’ining o’smalari rivojlanishi jarayonida kasallikka simpatik nerv aloqador bo’lganida Gorner simptomi aniqlanadi, qaytuvchi nerv qo’shilganda esa tovushning bo’g’ilishi kabi belgilar kuzatiladi. Yurakning ezilishi oqibatida, ko’krak qafasining o’ng yarmida og’riq paydo bo’ladi, yurak ritmining buzilishlari kuzatiladi. Nevrogen o’smalar orqa

miyaning ezilishi belgilari – sezuvchanlik buzilishining turli xil turlari, parez, falajlar, kichik chanoqda joylashgan a’zolar faoliyatining buzilishlari bilan namoyon bo’lishi mumkin.

Yuqori kovak venasining qattiq ezilishi – “yuqori kovak vena” simptomokompleksining (belgilar majmuasi) rivojlanishiga olib keladi. Bunda yuz, bo’yin, qo’llar, gavdaning yuqori yarmida shish va tsianoz paydo bo’ladi. Shu bilan birga o’smaga aloqador simptomlar paydo bo’lishi ham ehtimol. Ko’ks oralig’i o’smalarining ko’pchiligi xavfsiz o’smalardan hisoblanib, odatda o’smalar o’lchamining kattalashishi oqibatida a’zolarning ezilishi yuzaga kelganda, xirurgik yo’l bilan olib tashlanadi. Ko’ks oralig’i o’smalarining ko’pchiligi, vaqt o’tishi bilan xavfli o’smalar turiga aylanishi mumkin. Demak, ko’ks oralig’i o’smalari diagnostika qilinganda, bemorning ahvoli imkon bersa, profilaktik nuqtai nazardan uni jarrohlik amaliyoti usullarini qo’llab olib tashlash, ayni maqsadga muvofiq bo’ladi.

Ko’ks oralig’i o’smalari va kistalarining ayrim turlari diagnostikasi, kasallikning klinik manzarasi va davolash. Nevrogen o’smalar – ko’ks oralig’ining ko’proq uchraydigan xavfsiz o’smalaridan hisoblanadi. Ular odatda, orqa ko’ks oralig’i sohasida joylashadi (15-rasm).

15-rasm. Ko’ks oralig’i o’smalari (KTdan kesma).

Nevrogen o’smalar simpatik nerv gangliylari va o’zaklari, adashgan va qovurg’alararo nervlar, orqa miya pardalaridan kelib chiqadi. Gistologik tuzilishi jihatidan bular neyrofibroma, neyromioma, ganglionevroma, paraganglioma, feoxromotsitomalardir. Orqa miya ildizlaridan chiqadigan o’smalar qisman orqa miya kanali ichiga, qisman esa ko’ks oralig’iga “qum soat” kabi shaklda bo’lib o’sadi. Shu munosabat bilan bemorlar orqadagi og’riqqa shikoyat qiladilar, ularda orqa miyaning bosilish belgilari, parezlar va falajliklar rivojlanadi.

Rentgenologik alomatlar: tuxumsimon yoki yumaloq shakldagi intensiv gomogen soyaning aniq chegaralari bor, ko’ks oralig’ining orqa yuqori bo’limlarida joylashadi, sun’iy pnevmotoraks qo’yilgandan keyin yaxshiroq aniqlanadi. Davolash – xirurgik yo’l bilan o’sma olib tashlanadi.

To’sh suyagi orti (ichki) buqoq. Ko’krak qafasining to’sh suyagi ortida joylashgan ichki buqoq tireoptoz (qalqonsimon bezining to’sh suyagi ortiga tushishi) va ko’ks oralig’ida joylashgan qo’shimcha qalqonsimon bezlar ham kiradi. Aksariyat o’ng tarafda, buqoqning bu turi ko’proq uchraydi.

Ko’krak qafasining to’sh suyagi ortida joylashgan ichki buqoqning muhim belgilaridan biri bo’lib, traxeyaning ezilishi, siqilishi yoki deviatsiyasi (bir tomonga surilishi) hisoblanadi. Buqoqning o’lchamlari katta bo’lganda ko’ks oralig’idagi yirik qon tomirlarining ezilishi simptomlari: bo’yin teri osti venalarining kengayishi va pulsatsiyasi, bosh og’rig’i, yuz salqishi “kompression sindrom” rivojlanishi mumkin. Rentgenologik tekshiruv qo’llanilganda traxeya va qizilo’ngachni joyidan siljiganligining aniq chegaralari soya (ko’lanka) sifatida aniqlanadi. Ko’pincha I^{131} bilan skanerlash aniqroq ma’lumot beradi. Davolash – buqoqni xirurgik yo’l bilan olib tashlashdan iborat.

Timomalar – ayrisimon bez o’smalari, xavfsiz va xavfli bo’lishi mumkin. “Kompression sindrom” dan tashqari aregenerator anemiya, Kushing sindromi namoyon bo’ladi. Ko’p hollarda miasteniya belgilari (skelet mushaklarining birdaniga bo’shashishi, chaynash, yutish, nutq, nafas olishning buzilishi, mushak

gipotrofiyasi) bilan o’tadi. Bu simptomlar antixolinesteraza preparatlari yuborilgandan keyin kamayadi.

Diagnostika usullaridan mediastinografiya batafsilroq ma’lumot beradi. Davolash – bezni operatsiya yo’li bilan olib tashlashdan iborat.

Dermoid kistalar va teratomalar. Dermoid kistalar endoderma elementlaridan rivojlanadi, devorlari qalin, bo’shlig’ida yopishqoq suyuqlik, teri va soch kabi tarkibiy qismlar bo’ladi. Teratomalar o’rta ko’ks oralig’ida bir necha pusht varaqlaridan rivojlanadi. Odatda, og’riq va “kompression sindrom” paydo bo’lgandagina diagnostika qilinadi. Davolash – xirurgik yo’l bilan olib tashlashdan iborat.

Perikard kistalari. Embrional davrda to’qimalarning rivojlanish nuqsoni bilan bog’liq. Aksariyat o’ng kardiodiafragmal burchakda joylashadi. Kechishi ko’pincha simptomlarsiz. Katta o’lchamlarda bo’lganda yurak sohasida og’riq, aritmiyalar qayd qilinishi mumkin. Rentgenologik tekshirishda aniqlanadi. Davolash – kistani xirurgik yo’l bilan olib tashlashdan iborat.

Bronxogen kistalar. Odatda traxeya va yirik bronxlarga taalluqli bo’ladi. Ularning o’lchamlari kattalashgan sari, bemorlarda shikoyatlar birin-ketin paydo bo’ladi. Ular quruq yo’tal, nafas qisishi, stridoroz nafas olish holida yuzaga chiqadi. Rentgenologik tasvirda traxeyaga tegib turgan yumaloq soya aniqlanadi. Davolash – kistani xirurgik yo’l bilan olib tashlashdan iborat. Operatsiyaga ko’rsatma bo’luvchi asoratlari: yiringlash, perforatsiya (teshilish) hisoblanadi.

Enterogen kistalar. Orqa ko’ks oralig’ining pastki bo’limlarida joylashadi. Birlamchi ichak naychasidan rivojlanadi. Kistalarning ichki pardasi xlorid kislota ishlab beradigan me’da epiteliysi bilan qoplanganligi tufayli devorida yaralar paydo bo’lishi, qon oqishi, perforatsiyasi yuz berishi mumkin. Ular ichi kovak a’zolarga, perikard, plevra bo’shlig’iga teshib kirib, yiringlashni hosil qilishi ehtimoli bor. Diagnostika uchun pnevmomediastenografiya ko’p ma’lumot beradi. Davolash – kistalarni operatsiya yo’li bilan olib tashlashdan iborat.

Lipomalar – ko’pincha o’ng kardiodiafragmal burchakda joylashadi. Simptomsiz kechadi. Katta o’lchamlargacha etishi mumkin, shundagina ko’ks oralig’i a’zolarining bosilish simptomlari yuzaga keladi. Rentgenologik tekshirishda aniqlanadi. Davolash – operatsiya qilinib, o’sma olib tashlanadi.

Limfomalar. Mediastinal limfatik tugunlardan rivojlanadi. Odatda oldingi ko’ks oralig’ida joylashadi. Tabiatiga ko’ra xavfli hisoblanadi.

Simptomlari intoksikatsiya bilan bog’liq – lohaslik, darmon qurishi, tana haroratining ko’tarilishi (isitma), oriqlab ketish, terida qichima paydo bo’lishi kabilardir. Katta o’lchamlarga etganda: yo’tal, ko’krakda og’riq, ko’ks oralig’i a’zolarining ezilishi belgilari bo’ladi. Diagnostika uchun rentgenologik tekshiruv, mediastenoskopiya, mediastenotomiya o’tkaziladi.

Davolash – xirurgik yo’l bilan davolash erta bosqichlaridagina amalga oshiriladi, keyinchalik nur va kimyoviy preparatlar bilan davolanadi.

YURAK VA PERIKARD KASALLIKLARI

Anatomik-fiziologik ma’lumotlar

Yuqori va pastki kovak venalar qonni yig’ib uni yurakning o’ng bo’lmachasiga tashiydi. Qon o’ng bo’lmachadan o’ng qorinchaga uch tavaqali klapan bilan ta’minlangan bo’lmacha-qorincha teshigi orqali tushadi. O’ng qorinchadan qon o’pka arteriyasi bo’ylab o’ng va chap o’pkalarga etadi. Ulardan arterial qon to’rtta vena orqali chap bo’lmachaga tushadi, keyin esa bo’lmacha-qorinchaaro ikki tavaqali mitral klapan joylashgan teshik orqali chap qorinchaga tushadi. Keyin qon uchta yarimoysimon tavaqalardan tashkil topgan klapan bilan ta’minlangan aortal teshik orqali aortaga yo’naltiriladi. O’ng va chap bo’lmachalar bo’lmachalararo to’siq bilan bo’lingan, u o’z davomida qorinchalararo to’siqqa o’tadigan.

Yurakning qon ta’minoti aortadan va Valsalva sinusi sohasidan chiqadigan ikkita toj arteriyasi tomonidan amalga oshiriladi. Yurak venalari toj sinusiga

yoki bevosita o’ng bo’lmacha va qorinchaga quyiladi. Yurak mushagi strukturasi va faoliyati bo’yicha bir-biridan farq qiladigan ikkita element – qisqaruvchi miokard tolalari va o’tkazuvchi sistemadan tashkil topgan. Yurakning o’tkazuvchi sistemasi o’ng bo’lmacha devorida joylashgan sinus tugunidan (Keyt-Flak tuguni) iborat. Sinus tugunidan keladigan impulslar atrioventrikulyar tugunga tarqaladi, chap va o’ng oyoqchalarga bo’linadigan bo’lmacha-qorincha tutamlariga o’tadi.

Yurakning ish faoliyati davri (tsikli) qorinchalar sistolasi va diastolasi davriga bo’linib, ularning oxirida bo’lmachalar sistolasi sodir bo’ladi. Yurak qorinchalari tomonidan qon tomirlarga haydaladigan qon hajmi, yuza maydoniga bo’lingan minutlik qon hajmi – yurak indeksi deb ataladi. Katta odamda osoyishta holatda yurak indeksi 3,5-4 l ga ($min \cdot m^2$) teng, jismoniy ish bajarilayotganda esa, uning ko’rsatkichi 5-10 martaga ortadi. Chap qorincha va aortada normal bosim simob ustuni (Hg) hisobida 120 mm dan, o’ng qorincha va o’pka arteriyasida – 25 mm dan oshmaydi. Perikard esa, yurakni qoplab turgan berk seroz qopchiq xisoblanadi.

Maxsus tekshirish usullari. To’liq klinik diagnoz (tashxis) qo’yish, gemodinamika holatini aniqlash, yurak miokardi qisqarishi faoliyatini izdan chiqish (buzilish) darajasini aniqlash uchun, odatda quyidagi tekshiruv usullari qo’llaniladi:

I. Noinvaziv tekshiruv usullari: exokardiografiya, rentgenografiya, kompyuter tomografiya (KT), magnit-rezonansli tomografiya (MRT).

Ultratovush tekshiruv yordamida (exokardiografiya) yurak to’sig’i, yurak klapanlari nuqsonlarini diagnostika qilish, miokard qisqarish funktsiyasi buzilishlarini aniqlash, yurak ichi va markaziy gemodinamika xolatini aniqlash imkonini beradi.

Ko’krak qafasi rentgenografiyasi diagnostik usul sifatida keng qo’llaniladi, albatta bu tekshiruv 3 proektsiyada, qizilo’ngachni kontrastlagan holda bajarishili shart: to’g’ri, chap va o’ng qiyshiq pozitsiyalarda.

KT va MRT yuqoridagi tekshiruv usullarini to’ldiradi.

II. Invaziv tekshiruv usullari:

Yurak bo’shliqlarini Seldinger usulida kateterlar yordamida zondlash. Zond yuborishning uchta usuli farq qilinadi: venoz, arterial va yurakni igna orqali punktsiya qilish. Tekshirishda yurak bo’shliqlaridagi bosim o’lchanadi, qon gaz tarkibiga baho beriladi va ventrikulografiya bajariladi (16-rasm).

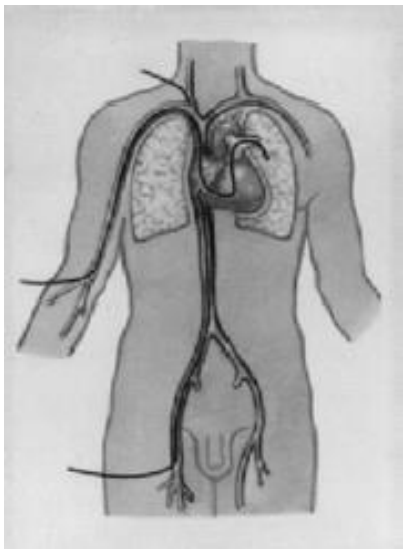

a

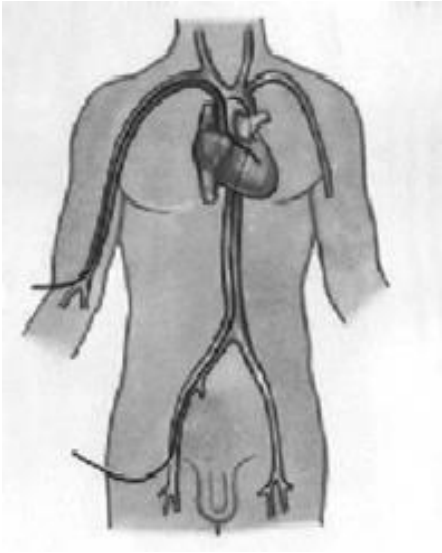

b

16-rasm. Yurakning o’ng qismini (a) va chap qorinchani (b) zondlash.

Selektiv koronarografiya – yurakning toj arteriyalariga kontrast modda yuborib, uning o’tkazuvchanligini aniqlash va baho berishga aytiladi.

Perikard va yurak shikastlari

Jarrohlik amaliyotida perikard va yurak jarohatlari (shikastlari) ko’p uchraydi. Ular orasida sovuq (o’tkir) qurol zarbidan vujudga kelgan kesilgan yoki chopilgan jarohatlar ustunlik qiladi. Perikard va yurak yaralanishlari aksariyat, boshqa a’zolar, ko’proq esa o’pkaning shikastlanishi bilan birga uchraydi (17-rasm).

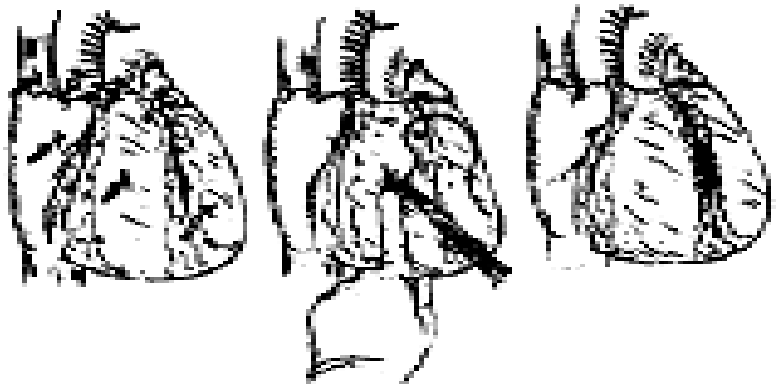

17-rasm. Yurak jarohatini tikish (sxematik tasvir).

Klinikasi va diagnostikasi. Yurak yaralanganda, yumshoq to’qimalari jarohati ko’pincha quyidagi chegaralarda: yuqoridan – III qovurg’a, pastdan – qovurg’alar osti va to’sh osti sohasi, chapdan – o’rta qo’ltiq chizig’i, o’ngdan – parasternal chiziqda joylashgan bo’ladi. Bemorlar ko’rquv, xavotirlik hissi, bezovtalik, ko’krakda siqilish sezgisi, bosh aylanishi, behollik, havo etishmasligi va nafas olishning qiyinlashuvi sezgisi, bo’yinga, chap elkaga, qo’ltiq sohasiga o’tadigan og’riqdan shikoyat qiladi. Rangi-ro’yi oqaradi, sovuq ter bosadi, hushdan ketish va shunga yaqin xolat yuzaga keladi. Ahvolning og’irligi faqat qon yo’qotishgagina emas, balki birinchi galda o’tkir yurak tamponadasiga (yurakning perikard bo’shlig’iga quyilgan qondan bosilishi) bog’lik bo’ladi. O’tkir yurak tamponadasi Bek triadasi bilan namoyon bo’ladi, arterial bosim keskin pasayib, ba’zan puls paradoksal bo’ladi. Markaziy venoz qon bosimi tez va birmuncha ortadi, rentgenoskopiyada yurak soyasi pulsatsiyasi aniqlanmaydi, auskultatsiyada yurak tonlarining keskin sustlashuvi namoyon bo’ladi. Rentgenogrammalarda yurak soyasi kengaygan, trapetsiya yoki shar shakliga o’xshaydi. Gemoperikard borligi EKG tishchalari voltaji pasayishiga olib keladi.

Davolash. Perikard punktsiyasi va undagi qonni aspiratsiya qilish, yurak tamponadasi rivojlanayotgan hollarda birinchi yordam ko’rsatishning ta’sirchan chorasi bo’lib, bemorni ixtisoslashgan davolash muassasasiga transportda etkazish uchun zarur vaqtni yo’qotmaslik imkonini beradi. Yurak yaralangan degan tashxis qo’yilganda yoki unga shubha bo’lganda, yo’qotilgan qon o’rnini

to’ldirish, gomeostaz buzilishlarini korrektsiya qilishni o’z ichiga olgan samarali reanimatsion tadbirlar o’tkazish bilan birga shoshilinch jarrohlik amaliyoti bajariladi. Bunda qovurg’alararo torakotomiya kesmasi qo’llanilib, perikard ochiladi, yurak jarohatini barmoq bilan bosib turib qon oqishi vaqtincha to’xtatiladi, hamda perikard bo’shlig’i qon ivindilaridan tozalanadi. So’ngra, yurak jarohatlari so’rilib ketmaydigan iplar bilan, П-simon choklar qo’yilib tikiladi. Perikardga esa, siyrak choklar qo’yilib, uning bo’shlig’iga kattaroq diametrli (6-8 mm) drenaj naycha qo’yiladi. Mabodo amaliyot jarayonida yurak to’xtab qolsa, yurak bo’shlig’iga adrenalin yuborilib, to’g’ridan-to’g’ri massaj qilinadi. Qorinchalar fibrillyatsiyasida defibrillyatsiya amalga oshiriladi.

Tug’ma yurak nuqsonlari

Tug’ma yurak nuqsonlari, yurak embriogenezi jarayonlarining buzilishi yoki postnatal davrda normal shakllanish kechikishi oqibatida paydo bo’ladi. Ko’pchilik yurak nuqsonlarining asosiy belgisi – kichik va katta qon aylanish sistemasiga qonning aniq taqsimlanmasligidir. Bunga, odatda yurak to’siqlarida nuqson borligi sabab bo’ladi.

Tug’ma yurak nuqsonlari shartli ravishda uchta guruhga bo’linadi:

Birinchi guruh – venoz qonni arterial oqimga tushishi bilan bog’liq yurak ichida patologik tutashmalari bo’lgan nuqsonlar (o’ngdan chapga, birlamchi – ko’k): Fallo triadasi, tetradasi yoki pentadasi, uch tavaqali klapan atreziyasi, Eyzemenger sindromi, tomirlar transpozitsiyasi va b.

Ikkinchi guruh – arterial qonni venoz oqimga tushishi bilan bog’liq yurak ichida patologik tutashmalari bo’lgan nuqsonlar (chapdan o’ngga, birlamchi – oq): bo’lmachalararo to’siq nuqsoni, qorinchalararo to’siq nuqsoni, ochiq arterial yo’l va b.

Uchinchi guruh – qon aylanishining buzilishi. Ko’ks oralig’idagi magistral tomirlarning torayishi sababli kelib chiqqan nuqsonlar: o’pka arteriyasi stenozi, aortaning boshlanish qismi stenozi, aorta koarktatsiyasi.

Hozirgi paytda yurak tug’ma nuqsonlarining yuzdan ortiq turlari ma’lum bo’lib, ulardan asosiylari ustida to’xtalib o’tamiz.

Fallo tetradasi

Ushbu xastalik 1888 yilda frantsuz patologoanatomi Fallo tasvirlagan to’rtta doimiy belgilar bilan kuzatiladi:

1. O’pka arteriyasi torayishi.
2. Qorinchalararo to’siqning yuqori nuqsoni.
3. Aortaning o’ng tomonga surilishi.
4. O’ng qorincha gipertrofiyasi.

Fallo tetradasida gemodinamikaning buzilishi o’pkaga qon tushishining kamayishi va venoz qonni o’ng qorinchadan aortaga o’tishidan iborat bo’ladi.

Klinikasi va diagnostikasi. Kasallikning dastlabki alomatlari bola tug’ilgandan keyingi dastlabki soatlarda uning qichqirishi va emishi vaqtida engil tsianoz ko’rinishida yuzaga chiqadi. Keyinchalik, tsianoz va nafas qisishi birmuncha yaqqol namoyon bo’ladi va 1-2 yoshga kelib doimiy tusga kirib, hatto bola tinch turganida ham yo’qolmaydi. Katta yoshdagi bemorlar nafas qisishi, tez charchash, bosh og’rig’i, jismoniy ishga layoqatsizlikdan noliydilar. Aksariyat bemorlar o’rindan turolmay yotadilar. Ahvol tobora yomonlashadi. Bemorlarning teri qoplamlari ko’kimtir tusga kiradi, barmoq bilan bosib ko’rilganda, shu joyda asta-sekin yo’qoladigan oqimtir dog’ qoladi. Ko’pincha bemor badanida, o’rta darajada kengaygan venalar ko’rinib turadi, ular ko’krak qafasi sohasida va bosh suyagi ustida ayniqsa yaqqol ko’zga tashlanadi. Tirnoq falangalari nog’ora tayoqchalari ko’rinishiga kiradi. Mushak sistemasi sust rivojlanadi. Ko’zdan kechirilganda aksari «yurak bukrisi» ko’rinadi.

Auskultatsiyada yurak cho’qqisida I tonning qisqarganligi va o’pka arteriyasi II ton sustlashganligi aniqlanadi. II-III qovurg’alar orasida to’sh suyagining chap chekkasida sistolik shovqin eshitiladi.

Qon analizlarida eritrotsitlar miqdori 6-10 12/l gacha va gemoglobin miqdori 130-150 g/l gacha ko’paygan.

Fonokardiogrammada o’pka arteriyasi ustida shovqin, nuqson sohasi ustida va qorinchalararo to’siqda shovqin qayd etiladi.

Rentgenologik tekshiruvda quyidagilar aniqlanadi: yurak bir me’yorda kengaygan, yurak beli yaxshi bilinadi, cho’qqisi yuqoriga siljigan. O’pka arteriyasi sathidagi kontur yassi va ichiga botgan; aortaning yuqoriga ko’tariladigan qismi va ravog’i kengaygan; o’pkaning tasviri xiralashgan, ildizlari soyasi kamaygan bo’ladi.

Yurakni zondlashda kateter bevosita o’ng qorinchadan aortaning yuqoriga ko’tariladigan qismiga o’tadi. O’ng qorinchaga kontrast yuborilganda ayni vaqtda o’pka arteriyasi va yuqoriga ko’tariladigan aorta to’ladi, o’pka arteriyasi stenozi aniqlanadi (18-rasm).

18-rasm. Fallo tetradasi (kontrast modda o’ng qorinchaga yuborilgan).

Davolash: faqat jarrohlik usuli qo’llaniladi. Fallo tetradasida jarrohlik amaliyotlari palliativ va radikal bo’lishi mumkin.

Palliativ jarrohlik amaliyotlari aorta bilan o’pka arteriyasi o’rtasida tutashma (yo’l) xosil qilinib, kuchsiz arterilizatsiyalangan qonning aortadan o’pka arteriyasiga, toraygan qismini chetlab o’tib, tushishi ta’minlanadi. Radikal jarrohlik amaliyotlari o’pka arteriyasi stenozini bartaraf etish, qorinchalararo to’siq nuqsoniga yamoq solishdan iborat bo’ladi. Shunday yamoq chiqish

bo’limining ehtimol tutilgan torayishini bartaraf qilish maqsadida o’ng qorincha devori kesmasiga tikiladi. Eng ko’p tarqalgan amaliyotlarga Blelok-Tausig jarrohlik amaliyoti kiradi (19-rasm).

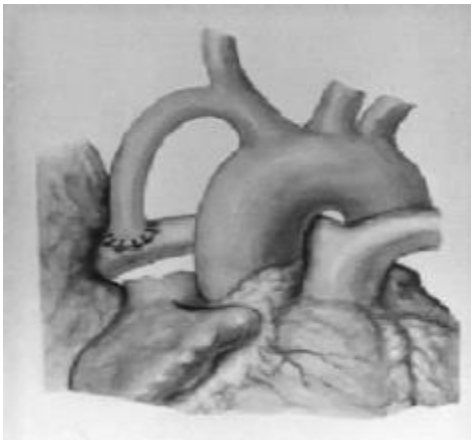

19-rasm. O’mrov osti va o’pka arteriyasi anastomozi.

Bunda o’ng o’mrov osti arteriyasi va o’pka arteriyasini o’ng tarmog’i orasida anastomoz qo’yiladi. Odatda, radikal operatsiyadan oldin birinchi bosqichda palliativ usul qo’llaniladi.

Ochiq arterial yo’l

Ochiq arterial yo’l (боталлов проток) aortaning dastlabki bo’limini o’pka arteriyasi bilan biriktirib turadi. Embrional davrda ochiq arterial yo’l – normal fiziologik holat hisoblanib, odatda chaqaloq tug’ilganidan so’ng, tez orada bu yo’l obliteratsiyaga uchraydi. Bu jarayon buzilganda, u ochiqligicha qoladi va arterial qonni aortadan o’pka arteriyasiga o’tishi va shu munosabat bilan qator gemodinamik buzilishlar vujudga keladi. Katta qon aylanishi doirasidan kichik doiraga doimiy qonning o’tib turishi natijasida a’zolar va to’qimalarning qon bilan ta’minlanishi yomonlashadi, kichik qon aylanishi doirasida bosim ortadi, o’pka gipertenziyasi oshib borganda shovqin sistolik shovqinga aylanib, o’pka arteriyasi ustida juda yaxshi eshitiladi.

Rentgenologik tekshirishda o’pka tasvirining quyuqlashuvi, o’pka arteriyasi va tarmoqlarining kengayishi qayd etiladi. Yurakni zondlashda o’pka

arteriyasida bosimning ortishi, unda qonning kislorodga to’yinish darajasining yuqoriligi qayd qilinadi. Aortografiyada kontrast moddaning aortadan o’pka arteriyasiga tushishi aniqlanadi (20-rasm).

20-rasm. Ochiq arterial yo’l.

Ko’krak aortografiyasi tasvirida aorta va o’pka arterialarini birgalikda kontrastlanishi ko’rsatilgan.

Davolash faqat jarrohlik usuli: ochiq arterial yo’lni bog’lash yoki bog’lab, so’ng uni kesishdan iborat.

Qorinchalararo to’siq nuqsoni

Qorinchalararo to’siqning bitmaganligi (nuqsoni) gemodinamikaning buzilishiga: arterial qonning chap qorinchadan o’ng qorinchaga, so’ngra kichik qon aylanish doirasiga o’tishi bilan ifodalanadi (21-rasm).

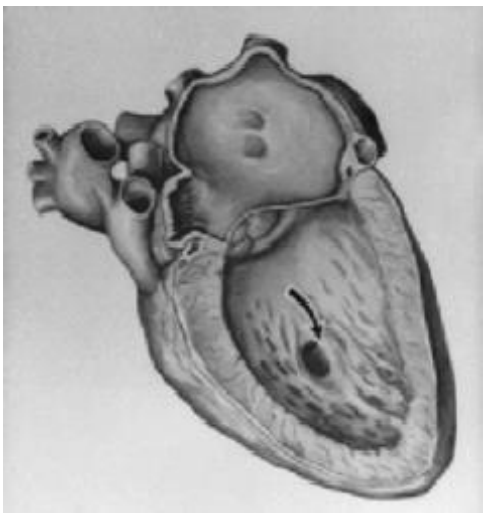

21-rasm. Qorinchalararo to’siq nuqsoni.

Bu holatda, arteriovenoz shuntning borligi chap qorinchaning gipertrofiyasiga va o’pka gipertenziyasining rivojlanishiga olib keladi. O’pkaning yuqori gipertenziyasi venoz qonning katta qon aylanish doirasiga tushishiga, tsianoz paydo bo’lishiga va o’ng qorincha etishmovchiligi rivojlanishiga olib kelishi mumkin.

Klinikasi va diagnostikasi. Yangi tug’ilgan chaqaloqlarda va bolalar hayotining dastlabki yillaridagi dekompensatsiya holatlari bilan og’ir kechadi. Kattaroq yoshdagi bolalarda simptomlar kamroq ifodalangan bo’lib, bemorda asosan nafas qisishi, tez charchash, yurak sohasidagi og’riq, yurak urishi kabi shikoyatlar bilan o’tadi.

Ob’ektiv tekshiruvda teri qoplamlarining rangparligi, bolaning o’sish va rivojlanishda tengdoshlaridan orqada qolishi qayd qilinadi. Yurak chegaralari o’ngga kattalashgan bo’lib, auskultatsiyada to’sh suyagining chap chekkasi bo’ylab kuchli sistolik shovqin, III-IV qovurg’alar orasida esa uning jarangliroq eshitilishi aniqlanadi.

EKGda qorinchalar gipertrofiyasi qayd etiladi.

Rentgenologik tekshiruvda o’ng qorinchaning kattalashganligi, o’pka arteriyasi va uning tarmoqlarining kengayganligi, chap bo’lmacha va qorinchaning birmuncha kattalashganligi aniqlanadi. Yurak bo’shliqlari

zondlanganda o’ng qorinchada qonning kislorodga to’yinish darajasining ortishi qayd qilinadi, kateter o’ng qorinchadan chap qorinchaga bemalol o’tishi mumkin. Kateter chap qorinchaga kiritilganda kontrast modda o’ng qorinchaga va o’pka arteriyasiga tushadi.

Davolash – faqat jarrohlik usuli. Qorinchalararo to’siqlardagi kichik nuqsonlarga П-simon choklar qo’yib uni bartaraf etishdan iborat. Katta nuqsonlarda u teshikni sintetik mahsulotdan tayyorlangan yamoq bilan bekitish yo’li bilan bartaraf etiladi.

Rentgenendovakulyar jarrohlikni rivojlanishi bilan, davo usullarining yangi turlari ishlab chiqildi. Bunda, nuqsonni kateter va maxsus moslama (okklyuder) yordamida yopish usuli taklif kilindi (22-rasm).

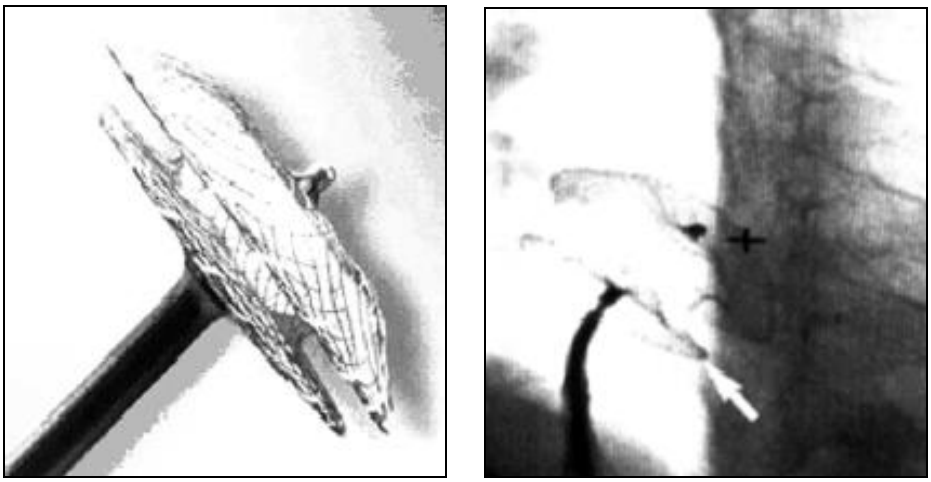

22-rasm. Devor nuqsonlarini yopish uchun kateterli sistema – okklyuder (Amplatzer) (a), angiogrammasi (b).

Bo’lmachalararo to’siq nuqsoni

Yurakning tug’ma nuqsoni bo’lib, bunda o’ng bo’lmacha va chap bo’lmacha to’sig’ida teshik bo’lib, shu teshik orqali tutashgan bo’ladi. Bunda gemodinamikaning buzilishi arterial qonning chap bo’lmachadan o’ng bo’lmachaga o’tishi bilan bog’liq bo’ladi. Bu holatda, arterial qonning talaygina qismi normal qon oqimida qatnasha olmaydigan bo’lib qoladi. Arterial qon oqib kelishi natijasida o’ng bo’lmachada, o’ng qorinchada va o’pka arteriyasida

bosim ko’tariladi (gipertenziya), bu esa o’z navbatida o’ng bo’lmachaning kengayishiga, o’ng qorincha gipertrofiyasiga, o’pka arteriyasining “bo’rtib chiqishi”ga olib keladi. O’pka tomirlaridagi gipertenziya o’pkada qon aeratsiyasi darajasini pasayishiga olib keladi. Bu holatning avj olishi, o’pka fibrozini keltirib chiqaradi.

Bo’lmachalararo to’siq nuqsoni ko’pincha mitral klapan va o’pka tomirlaridagi o’zgarishlar bilan asoratlanadi.

Klinikasi va diagnostikasi. Ushbu xastaligi bor bolalarda, ko’pincha jismoniy o’sib etilmaganlik qayd qilinadi. Asosiy shikoyatlar: nafas qisishi, yurak urishi xurujlari, odatdagi jismoniy xarakatda tez charchab qolishdan iborat. Bemorlar nafas yo’llarining yallig’lanish kasalliklariga oson beriluvchan bo’lib qoladilar.

Ob’ektiv tekshirishda teri qoplamlari va shilliq pardalarning rangparligi, cho’qqi turtkisining kuchayishi, yurak “bukriligi” borligi qayd qilinadi. Auskultatsiyada to’sh suyagidan chaproqda, II qovurg’alar orasida o’pka arteriyasi ustida sistolik shovqin eshitiladi.

Rentgenologik tekshiruvda yurak o’ng qorinchasi va bo’lmachasi, shuningdek o’pka arteriyasi va uning tarmoqlarida kengaymalar ko’rinib turadi. Exokardiografik skanerlash – yurak o’lchamlaridagi o’zgarishlarni, yurak bo’lmachalararo to’siqning paradoksal harakatini ko’rsatib beradi.

Yurak zondlanganda bosimning oshganligi, yurakning o’ng bo’limlarida va o’pka arteriyasida qonning kislorodga to’yinganligi qayd etiladi. Kateter nuqson orqali o’ng bo’lmachadan chap bo’lmachaga o’tishi mumkin.

Davolash – faqat jarrohlik usulda. Tug’ma nuqsonlarni 4-8 yoshda bartaraf etgan ma’qulroq. Operatsiya sun’iy qon aylanish yoki sun’iy gipotermiya sharoitlarida bajariladi. Kichikroq nuqsonlar tikib quyiladi, 1-2 sm dan ortiq nuqsonlarda sintetik yamoq solinadi.

O’pka arteriyasining torayishi

O’pka arteriyasining alohida torayishi – oqish (atsianotik) turdagi nuqsonlarga kiradi. O’pka arteriyasi boshlanish joyining stenozi o’ng qorinchadan kichik qon aylanish doirasiga qon oqib kelishiga to’sqinlik vujudga keltiradi. Boshlang’ich davrda o’ng qorincha gipertrofiyasi yuz berib, keyinchalik o’ng qorincha etishmovchiligiga aylanadi. Ikkilamchi gipertrofiya va bo’lmacha kengayishi tufayli trikuspidal klapanning nisbiy etishmovchiligi paydo bo’ladi.

Klinikasi va diagnostikasi. Asosiy shikoyatlar: nafas qisishi (jismoniy xarakat vaqtida kuchayadi), yurakning tez-tez urishi, tez charchash, bolaning rivojlanishdan orqada qolishi. Ko’zdan kechirishda yurak “bukriligi”, to’shning chap chekkasida II qovurg’alar orasi paypaslab ko’rilganda sistolik titrash aniqlanadi. Perkutor tekshiruvda yurak o’lchamlarining o’ngga kattalashgani aniqlanadi. Auskultatsiyada – to’shning chap chekkasi bo’ylab II qovurg’alar orasida maksimal jaranglaydigan dag’al sistolik shovqin eshitiladi.

EKG da o’ng qorincha gipertrofiyasi belgilari ko’rinadi. Rentgenologik manzara o’ng qorincha gipertrofiyasi, o’pka arteriyasining klapanlardan yuqori ko’tarilishi, o’pka arteriyasi periferik tarmoqlari bo’shlig’ining torayishi bilan ta’riflanadi.

Yurak zondlanganda o’ng qorinchada bosimning oshishi kuzatiladi. O’pka arteriyasida bosim normal yoki bir oz pasaygani holda, u simob ustuni hisobida – 300 mm ga etishi mumkin.

Davolash – faqat jarrohlik usuli. Qon aylanishi to’xtatib quyilgan sharoitda stenozni bartaraf etish jarrohlik amaliyotlari o’tkaziladi.

Tug’ma aorta «og’zi» stenozi

Klapan, klapan osti va klapan usti stenozlari tafovut qilinadi. Aorta «og’zi» stenozi qonni chap qorinchadan katta qon aylanish doirasiga o’tishiga to’sqinlik qilib, uning ortiqcha ishlashiga, gipertrofiyaga uchrashiga, keyin esa dilatatsiyasiga va chap qorincha etishmovchiligining rivojlanishiga olib keladi.

Gemodinamikadagi buzilishlar birinchi navbatda koronar va tserebral qon aylanishi buzilishida namoyon bo'ladi.

Klinikasi va diagnostikasi. Nafas qisishi, tezda charchab qolish, yurak astmasi xurujlari, stenokardiyaga xos og'riqlar, bosh aylanishi, hushdan ketish kuzatiladi. Ob'ektiv tekshirishda chuqqi turtkisining kuchayishi va chapga siljishi, aorta proektsiyasida dag'al sistolik titrash aniqlanadi. O'ng tomonda II kovurg'alar orasida bo'yin tomirlariga o'tadigan sistolik shovqin eshitiladi. Puls to'liqligi va tarangligi kuchsiz. Sistolik bosim pasaygan.

EKG da levogramma, miokard ishemiyasi belgilari. Rentgenologik tekshirish yurakning gipertrofiyasi va kattalashgan chap qorinchasi bilan tipik aortal konfiguratsiyasini aniqlaydi.

Angiokardiografiya torayish joyi va o'lchamlarini aniq belgilash, chap qorincha bilan aorta o'rtasidagi bosim gradientini aniqlashga imkon beradi.

Davolash – faqat jarrohlik usuli, simob ustuni hisobida 30 mm dan oshadigan bosim gradientida bajariladi. Operatsiya sun'iy qon aylanish yoki gipotermiya sharoitlarida stenozni bartaraf etishdan iborat.

Aorta koarktatsiyasi

Aorta koarktatsiyasi – aorta bo'shlig'ining chegaralangan tug'ma torayganligi. Torayish ko'pincha chap o'mrov osti arteriyasi chiqadigan joydan pastroqda, aorta ravog'ining pastga tushadigan ko'krak aortasiga o'tadigan joyida joylashadi. Aortada toraygan joydan yuqorida qon bosimi oshadi, chap qorincha gipertrofiyaga uchrab, keyin dekompensatsiya xolati paydo bo'ladi. Bosh miya qon tomirlari havzasida gipertenziya, tserebral buzilishlar sifatida namoyon bo'ladi. Arterial sistemada bosim koarktatsiyadan pastda birmuncha pasaygan bo'ladi.

Klinikasi va diagnostikasi. Bemorlar bosh og'rig'i, bosh aylanishi, yurganda oyoqlarining tez og'rib qolishi, ko'zning xiralashishi, oyoqlar paresteziyasi va sovqotishidan shikoyat qiladilar. Oyoq arteriya qon tomirlarida puls bo'lmaydi. Qo'l arteriyalarida arterial bosim oshgan, oyoq arteriyalarida

esa aniqlanmaydi yoki birmuncha pasaygan. Bemor ko’zdan kechirilganda qovurg’alararo arteriyalar pulsatsiyasi, ularning ustida koarktatsiya joyi sohasida sistolik shovqinni aniqlash mumkin.

Rentgenogrammalarda chap qorincha konturlarining kengayganligi qayd qilinadi, birinchi va ikkinchi ravoqlar konturlari 3 raqamini eslatadi.

Angiokardiografiya – aorta toraygan joyini, shaklini, o’lchami va darajasini aniqlash imkonini beradi.

Davolash – faqat jarrohlik usuli. Jarrohlik amaliyotlari aortaning toraygan qismini rezektsiya qilish va «uchma-uch» anastomoz qo’yishdan iborat. Uzaygan torayish bo’lgan hollarda aortaning rezektsiya qilingan qismi sintetik protez bilan almashtiriladi.

Orttirilgan yurak nuqsonlari

Revmatizm – orttirilgan yurak nuqsonlari shakllanishiga sabab bo’ladigan asosiy kasallikdir. Shu bilan birga septik endokardit, miokard infarkti, ko’krak qafasi jarohatlari uning rivojlanishiga olib kelishi mumkin.

Revmatizmda biriktiruvchi to’qima zararlanishi oqibatida turli klapanlarning qopqoqlari bir-biriga yopishib ketadi, bu stenozga yoki chetlarining yupqalashishi va deformatsiyasiga, kaltsiy tuzlari yig’ilishi natijasida klapan etishmovchiligiga olib keladi.

Aksariyat kombinatsiyalangan nuqson, ya’ni klapan etishmovchiligi bilan birga uning stenozlanishi vujudga keladi (23-rasm).

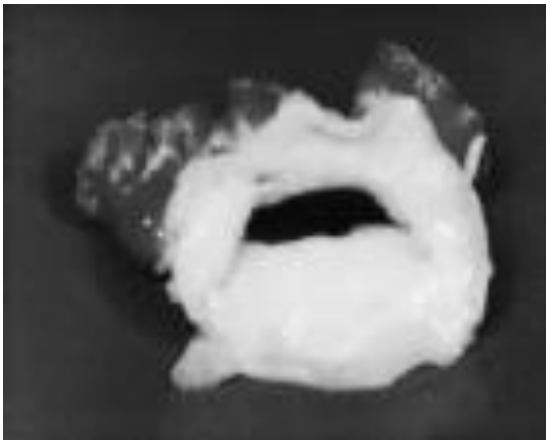

23-rasm. Mitral klapani kombinatsiyalangan nuqsoni (makropreparat).

Mitral klapan stenozi

Mitral teshikning torayishi, qonni chap bo'lmachadan haydash uchun to'siq bo'lib hisoblanadi. Buning hisobiga, chap bo'lmachada bosim ortadi, bu o'pka tomirlarida va o'ng qorinchada bosimning oshishiga olib keladi. O'ng qorinchaga talaygina og'irlik tushishi uch tavaqali klapanning nisbiy etishmovchiligiga, katta qon aylanishi venoz qismida qonning dimlanishiga, jigar shishiga va boshqa turdagi shishlarning rivojlanishiga olib keladi.

Klinikasi va diagnostikasi. Mitral stenoz rivojlanishining boshlang'ich ilk davrida, uning to'liq kompensatsiyasida odatda shikoyatlar bo'lmaydi. Jarayon avj olib borganida: nafas qisishi, behollik, tez charchab qolish, yurak astmasi xurujlari, taxikardiya, yurak sohasida og'riq, bosh aylanishi, xushdan ketish yuzaga keladi. Qon tuflash mitral stenozga xos belgilardan biri hisoblanadi.

Ko'zdan kechirishda bemorning rangpar yuzida o'ziga xos qizillik, burun uchi, lablarda, quloq suprasida, qo'l barmoqlaridagi tsianoz o'ziga diqqatni tortadi. Yurak cho'qqisi sohasida ko'krak qafasining diastolik titrashi aniqlanadi. Auskultatsiyada diastolik shovqin, birinchi va ikkinchi tonda o'zgarishlar seziladi, bu uch ohang «bedana ritmi» ohangini vujudga keltiradi. EKGda odatda, yurak o'qi o'ngga siljigan bo'ladi.

Fonokardiografiya baland I tonni, yurak cho'qqisi ustida diastolik shovqinni, o'pka arteriyasida II ton aktsentini, mitral "chertki" ni qayd qiladi. Rentgenogrammalarda yurak "beli" ning tekislanganligi, chap bo'lmacha va o'ng qorinchaning ko'ndalangiga kattalashgani, o'pka arteriyasining bo'rtib chiqqanligi ko'rinadi. Yurakni zondlashda torayish darajasi aniqlanadi.

Davolash. Davo usulini tanlash bemor ahvolining og'ir-engilligiga, gemodinamikaning buzilishi darajasiga, revmatik jarayonning kechish bosqichiga bog'liq.

Revmatik jarayon sust kechayotganda uni statsionarda va davomli antirevmatik davolash yordamida bartaraf etishning iloji bo’lmaganda jarrohlik amaliyotini bajarishga to’g’ri keladi. Bemor ahvolining og’ir-engilligiga ko’ra yurak nuqsonlarining besh bosqichi farq qilinadi:

I bosqich – simptomlarsiz, jarrohlik amaliyoti bajarilmaydi.

II bosqich – buzilishlar jismoniy harakatda paydo bo’ladi. Jarrohlik amaliyoti jarayon avj olishini to’xtatadi va yaxshi natijalar beradi.

III bosqich – buzilishlar tinch turganda ham yuzaga keladi, odatdagi harakatda orta boradi. Jarrohlik amaliyotini bajarish uchun qulay fursat o’tgan, biroq uni qilish zarur bo’ladi.

IV bosqich – parenximatoz a’zolarda va yurakda degenerativ o’zgarishlar bo’ladi. Jarrohlik amaliyotini bajarish muammoga aylanadi.

Tavaqalarda ro’y-rost fibrinoz o’zgarishlar bo’lmaganda va mitral klapan kaltsinozida yopiq komissurotomiya (24-rasm), asoratlangan hollarda klapanni protezlash bajariladi (25-rasm).

a

b

24-rasm. Barmoq bilan (a) va asbob yordamida (b) komissurotomiya.

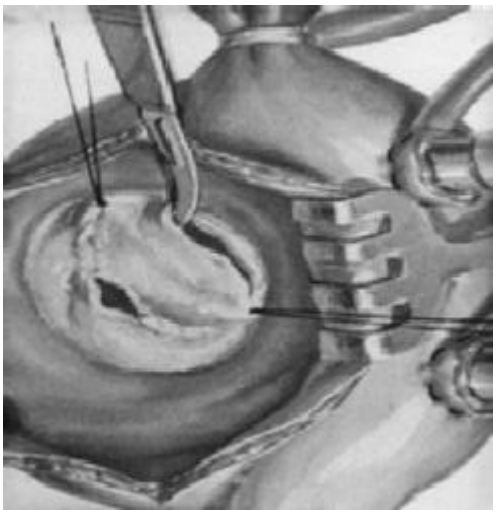

25-rasm. Mitral stenoz. Mitral tabaqani kesish jarayoni.

Mitral klapan etishmovchiligi

Mitral klapan tavaqalarining noto'liq yopilishi sistola vaqtida qonning qorinchadan bo'lmachaga qayta oqib kelishiga sabab bo'ladi. Chap qorincha katta miqdordagi qonni doimo itarib turishga majbur bo'ladi. Uning vazifasi ortadi, unda gipertrofiya va dilatatsiya rivojlanadi.

Klinikasi va diagnostikasi. Nuqsonning bu turida kompensatsiyasida bemorlar o'zlarini qoniqarli his kiladilar, lablarda tsianoz kuzatilishi mumkin. Chap qorinchaning qisqarish xususiyati pasayib ketganda nafas qisishi, yurak urishidan shikoyatlar bo'ladi. Keyinchalik yurak astmasi xurujlari qo'shilishi mumkin.

Ko'zdan kechirishda yurak turtkisi 3-4 sm gacha oshgan, chapga siljigan. Auskultatsiyada sistolik shovqin, o'pka arteriyasi ustida II ton aktsenti qayd qilinadi. Qizilo'ngachni kontrastlab rentgenologik tekshirishda chap qorincha va bo'lmachaning kattalashuvi aniqlanadi. Rentgenokontrast tekshirish chap qorinchadan bo'lmagan qon regurgitatsiyasi hajmini, mitral teshik maydonini, yurak bo'shliqlari va o'pka arteriyasidagi bosimni aniqlashga imkon beradi.

Davolash mitral stenoz bosqichidagi kabi. Kasallikning rivojlanish bosqichi va mitral etishmovchilik darajasi aniqlanadi. Kasallikning I bosqichidagi bemorlarga jarrohlik amaliyoti bajarilmaydi. Jarrohlik amaliyoti II va III bosqichlarda o'tkaziladi. IV bosqichda bemorlar jarrohlik amaliyotini

ko’tara olmaydilar, V bosqichda jarrohlik amaliyoti bajarish mumkin emas. Mitral etishmovchilikning asoratlanmagan turlarida klapanda rekonstruktiv amaliyotlar bajariladi. Kaltsinoz va fibroz bo’lganda klapan protez bilan almashtirilishi kerak.

Aortal yurak nuqsonlari

Aortal klapan stenozi, etishmovchiligi, qo’shma zararlanishlari farq qilinadi. Bemorlar nafas siqishi, stenokardiyaga hos og’riq, yurak urishi, uning goh urib, goh to’xtab qolgandek bo’lishi, bosh aylanishi, hushdan ketib turishdan shikoyat qiladilar. Ko’zdan kechirilganda pastga va chapga siljigan yurakning yuqoriga ko’tarilib turadigan cho’qqi turtkisi aniqlanadi. Aortal klapan etishmovchiligida hamma arteriyalar pulsatsiyasi kuchayishi, diastolik bosimning keskin pasaygani holda sistolik bosimning oshishi qayd qilinadi. Aortal stenozda aortal klapan proektsiyasida dag’al sistolik shovqin eshitiladi. Klapan etishmovchiligida II tondan keyin birdaniga keladigan diastolik shovqin eshitiladi. Rentgenologik jihatdan yurak o’lchamlarining chap qorincha, yuqoriga ko’tariladigan aorta va uning ravog’i hisobiga kattalashuvi aniqlanadi. Yurak “beli” yaxshi ifodalangan. Yurak bo’shliqlarini kateterizatsiya qilish stenoz yoki klapan etishmovchiligi darajasini aniqlash imkonini beradi.

Davolash. Kasallikning II va III bosqichidagi bemorlar jarrohlik usulida davo qilinishlari kerak. Alohida stenozda jarrohlik amaliyoti chap qorinchada va aortada bosim gradienti 30 mm dan oshganda qilinishi kerak. Klapandagi kuchsiz o’zgarishlarda klapan saqlab qolinadigan jarrohlik amaliyotilarini bajarish lozim. Qopqoqlar kuchli o’zgarishga uchraganda – aortal klapan protezlanadi.

Perikarditlar

Perikardit – perikardning vistseral va parietal varaqlarini yallig’lanishidir. Birlamchi perikarditlar va ko’krak qafasi a’zolari kasalliklarining oqibati sifatida

paydo bo’ladigan ikkilamchi perikarditlar farqlanadi. Perikarditlar klinik kechishi bo’yicha o’tkir va surunkali turlarga bo’linadi.

O’tkir perikarditlar. A’zolarning og’ir yallig’lanishi kasalliklarida yoki sepsisda paydo bo’ladigan ikkilamchi perikarditlar ko’proq uchratiladi. Ba’zida esa, o’tkir perikarditga jarohatlar, revmatizm, sil kasalliklari sababchi bo’ladi.

Fibrinoz (quruq) perikardit perikardning vistseral va parietal varaqlarida fibrin tolalarining yig’ilishi bilan ta’riflanadi.

Kasallikning asosiy belgilari – yurak sohasidagi sanchiydigan va keskin og’riqlar bo’lib, ular chuqur nafas olganda va yo’talda kuchayadi, taxikardiya, nafas olishning tezlashuvi, tana haroratining qisqa fursatga ko’tarilishi hisoblanadi. Auskultatsiyada dag’al xususiyatga ega bo’lgan perikard ishqalanishi shovqini aniqlanadi, u yurak qisqarishlari bilan sinxron ravishda eshitiladi, oldinga engashilganda kuchayib, nafasni tutib turilganda yo’qolmaydi.

EKGda miokard subendokardial qavatida qon aylanishi buzilganidan dalolat beradigan o’zgarishlar qayd qilinadi.

Seroz perikardit. Perikard bo’shlig’ida yallig’lanish xarakteridagi seroz yoki seroz-fibrinoz suyuqlik yig’ilishidir. Asosiy simptomlari: to’sh orqasida kuchli og’riqlar, ular orqaga va elka ustiga o’tadi, nafas siqiladi. Atrofdagi a’zolarning perikardial ekssudatdan siqilishi sababli yutish qiyinlashadi, hiqichoq tutadi, ovoz bo’g’iladi. Tekshirib ko’rilganda cho’qqi turtkisi zaiflashgan, yurak chegaralari kengaygan, yurak tonlari bo’g’iq eshitiladi.

Rentgenologik tekshirishda yurak soyasining kengayganligi, pulsatsiya pasayganligi qayd etiladi. EKGda asosiy tishchalarning pasayishi aniqlanadi. Perikard bo’shlig’ida ekssudat tez yig’ilganda yurak tamponadasi rivojlanishi mumkin, u oshib boradigan taxikardiya, arterial bosimning pasayishi, tsianoz, o’pka shishi rivojlanishi bilan namoyon bo’ladi.

Yiringli perikardit. Perikardda yiringli suyuqlik yig’ilishi bilan ta’riflanadi. Klinik manzarasi seroz perikarditdagi singari, biroq kasallik birmuncha og’irroq kechadi. Intoksikatsiya simptomlari – gektik harorat, et

uvishishi, ko’plab terlash ustunlik qiladi. Perikard punktsiya qilinganda yiringli suyuqlik olinadi.

Davolash. Konservativ davo – antibiotiklar, analgetiklar, dezintoksikatsion davo, vitaminlar, immunitetni ko’taruvchi dorilar ishlatishni ko’zda tutadi.

Perikardda suyuqlik bo’lganda bir marotaba yoki takroriy punktsiyalar qilish tavsiya etiladi. Yiringli suyuqlik bo’lganda perikardga mikrodrenaj o’rnatilib, uning bo’shlig’i antiseptik eritmalar, fermentativ preparatlar bilan yuviladi.

Suyuqlikli surunkali perikardit. Kasallikning asosiy sababchisi – revmatizm. Perikard parietal varag’ining keskin qalinlashuvi, uning biriktiruvchi to’qimasining o’zgarishi, perikard bo’shlig’ida ko’p miqdorda suyuqlik yig’ilishi bilan o’tadi.

Klinikasi va diagnostikasi. Bemorlar nafas qisishi, yurak sohasida sanchikli og’riq, yurak urishi xurujlaridan shikoyat qiladilar. Ko’zdan kechirilganda tsianoz, yuz va bo’yin, qo’llarning o’rtacha shishishi qayd qilinadi. Yurak cho’qqisida turtki bo’lmaydi, yurak chegaralari kengaygan, uning tonlari bo’g’iq, arterial bosim pasaygan, venoz bosim oshgan bo’ladi.

Rentgenologik tekshirilganda yurak chegaralarining anchagina kengayganligi, yurak qisqarishlari amplitudasi pasayganligi ma’lum bo’ladi. EKG da asosiy tishchalar voltaji pasaygan bo’ladi.

Davolash – jarrohlik usulida. Perikardektomiya – perikard parietal varag’ini keng ko’lamda rezektsiyasi amaliyoti bajariladi.

Bosib turadigan perikardit. Asosiy sababi – sil, kamroq revmatizm, nospetsifik infektsiya, jarohatlardir. Surunkali yallig’lanish jarayoni fibroz o’zgarishga, perikard parietal va vistseral varaqlarining qalinlashuviga olib keladi, ular qo’shilib ketadi, aksariyat hollarda ular kaltsifikatsiyaga uchraydi. Yurak xaltasi bo’shlig’i obliteratsiyaga uchraydi. Bularning hammasi yurak ishini qiyinlashtiradi, uning ezilib qolishiga va tomirlarining buralishiga olib keladi.

Klinikasi va diagnostikasi. Bemorlarni nafas qisishi, yurak sohasida bosilish sezgisi, umumiy behollik bezovta qiladi. Yuz tsianozi, rangparlik, gavda va oyoqlarda shish, jigar o'lchamlarining kattalashuvi, unda dimlanish hodisalari qayd etiladi. Auskultatsiyada yurak tonlari bo'g'iq. Yurak chegaralari normada yoki toraygan. Arterial bosim pasaygan, venoz bosim ko'tarilgan. Rentgenologik jihatdan yurak soyasi konturlari deformatsiyalangan, yurak qisqarishlari amplitudasi kamaygan, ayrim qismlari harakatsiz. EKGda hamma usullarda voltaj pasayishi kuzatiladi.

Ultratovush bilan skanerlashda turli qalinlikdagi perikardial bitishmalar, ohak bilan qoplangan qismlar topiladi.

Davolash – jarrohlik usulida. Amaliyot o'zgargan perikardni radikal kesib olib tashlashdan iborat.

Yurak ishemik kasalligi

Yurak ishemik kasalligi, jahon sog'liqni saqlash tashkiloti ekspertlarining ta'rifiga ko'ra (1971), miokardning arterial qon bilan ta'minlanishining nisbiy yoki mutloq kamayishi oqibatida paydo bo'lgan yurakning o'tkir yoki surunkali disfunktsiyasidan iborat. Yurak ishemik kasalligining rivojlanishi (patogenezi) asosan miokardning kislorodga bo'lgan ehtiyoji bilan uning yurak mushagiga etkazilishi orasidagi muvozanatning buzilishidan iborat.

Yurak ishemik kasalligi rivojlanishida ikkita asosiy davr ajratiladi: 1) angiospastik va 2) noadekvat qon ta'minoti davri.

Bu tariqa ikkiga bo'lish g'oyat shartli, chunki ko'pchilik hollarda funktsional va anatomik o'zgarishlar o'zaro bog'liq bo'ladi.

Yurak ishemik kasalligining anatomik negizi 90% dan ko'p hollarda yurak arteriyalarining torayishi (stenoz) hisoblanadi. Yurak arteriyalari stenozini keltirib chiqaruvchi sabablar orasida ateroskleroz, arteriit, emboliyalar va boshqalar birmuncha kam uchraydi. Ateroskleroz birinchi galda yirik va o'rta kattalikdagi arteriyalar ichki pardasini zararlantiradi. Mikroskopik o'zgarishlar

mohiyatiga ko’ra aterosklerotik zararlanishlar 3 turga bo’linadi: 1) lipid dog’lar; 2) fibroz pilakchalar; 3) murakkab zararlanishlar.

Klinik simptomlar fibroz pilakchalar rivojlanganda yoki tomir devori murakkab zararlanganda paydo bo’ladi. Odatda 25-30 yoshlarda fibroz pilakchalar birinchi navbatda aortada, toj tomirlar va uyqu arteriyalarida paydo bo’ladi va asta-sekin o’lchami kattalashib boradi. Fibroz pilakcha rivojlanishi taxminan turli xil mexanizmlar – lipidlar yig’ilishi va devor oldi trombozi hisobiga ro’y beradi. Bular aksariyat bir vaqtning o’zida ta’sir qiladi.

Ko’pchilik hollarda ateroskleroz asosiy toj arteriyalarini proksimal bo’limlarini, asosan kasallikning boshlang’ich bosqichida zararlantiradi. Ko’pincha aterosklerotik pilakchalar kasallik boshlanishida bukilgan yoki arteriyalardan yirik tarmoqlar chiqadigan joylarda yoki arteriyalap miokard bag’riga kirgan sohasida joylashadi. Ateroskleroz miokard bag’rida joylashgan toj arteriyalar qismlariga tarqalmaydi.

Yurak ishemik kasalligi klassifikatsiyasi. Jahon sog’liqni saqlash tashkiloti ishchi guruhi ishlab chiqqan (1979) klassifikatsiyasi keng tarqalgan:

1. Qon aylanishining birlamchi to’xtashi.

2. Stenokardiya.

2.1. Zo’riqish stenokardiyasi.

2.1.1. Birinchi marta vujudga kelgan.

2.1.2. Barqaror.

2.1.3. Avj olib boradigan.

2.2. Tinch turgandagi stenokardiya (spontan stenokardiya).

2.2.1. Stenokardiyaning alohida turi.

3. Miokard infarkti.

3.1. Muayyan.

3.2. Ehtimol tug’ilgan.

3.3. Boshdan kechirilgan miokard infarkti.

4. Yurak etishmovchiligi.

5. Aritmiya.

Boshdan kechirilgan miokard infarkti va yurak etishmovchiligining alohida turiga ajratilishi bu klassifikatsiyaning kamchiliklaridan hisoblanadi, chunki bu holatlar stenokardiyada ham, miokard infarktida ham kuzatilishi mumkin. Bundan tashqari, beqaror stenokardiya degan sindrom o’z ifodasini topmagan.

Bugungi kunda ko’p mutaxassislar Rossiya kardiologiya ilmiy markazi xodimlari tomonidan ishlab chiqilgan va Umumjahon Sog’liqni Saqlash Tashkiloti ekspertlari tavsiyalari asosida 1984 yilda taqdim etilgan yurak ishemik kasalligi klassifikatsiyasidan foydalanadilar.

1. Toj tomirlar kasalligi tufayli to’satdan o’lim yuz berishi (yurakning birlamchi to’xtab qolishi).

2. Stenokardiya.

2.1. Zo’riqish stenokardiyasi.

2.1.1. Birinchi marta paydo bo’lgan zo’riqish stenokardiyasi.

2.1.2. Barqaror zo’riqish stenokardiyasi (jismoniy ish bajarish kabi mohiyatiga ko’ra 4 funktsional sinfni o’z ichiga oladi).

2.1.3. Avj olib boradigan zo’riqish stenokardiyasi.

2.2. Spontan (alohida) stenokardiya.

3. Miokard infarkti.

3.1. Yirik o’choqli (transmural) miokard infarkti.

3.2. Mayda o’choqli (subendokardial, intramural) miokard infarkti.

4. Infarktdan keyingi kardioskleroz.

5. Yurak ritmining buzilishi (turini ko’rsatgan holda).

6. Yurak etishmovchiligi (turi va bosqichini ko’rsatgan holda).

Kardioxirurgik klinikalar uchun yurak ishemik kasalligining sanab o’tilgan boshqa turlari bilan bir qatorda beqaror stenokardiya sindromini ko’zdan kechirish muhim va maqsadga muvofiq hisoblanadi.

Barqaror stenokardiyada dori-darmonlar bilan davolash naf bermaydi, bunda ta’sirchan jarrohlik usullarini qo’llash, jumladan toj tomirlar angioplastikasi, aorta ichi kontrpulsatsiyasi, aorta-toj tomirlarini shuntlash amaliyotlari qo’llanilishini talab etadi.

Yurakning surunkali ishemik kasalligi

Yurak ishemik kasalligining asosiy va tez-tez uchrab turadigan simptomi to’sh sohasida jismoniy harakat vaqtida yuzaga chiqishi va tarqalishi jihatidan oshib boradigan bosimni his qilish xisoblanadi. Odatda og’riq, ko’krakda yoqimsiz sezgi bilan o’tadi, u chap elkaga, ko’lga yoki ikkala ko’lga, bo’yin, jag’, tishlarga o’tadi. Bu paytda bemorlarda odatda nafas olish qiyinlashadi, vahima paydo bo’ladi. Ular harakatdan to’xtaydilar va xuruj o’tib bo’lguncha qimirlamay turadilar. Ularning teri koplamlari oqarib ketishi mumkin, kuchli xurujda peshonadan sovuq ter chiqadi. Nitroglitserin qabul qilingandan yoki jismoniy zo’riqish bartaraf etilgandan so’ng tasvirlangan belgilar odatda yo’qoladi. Stenokardiya xurujining necha marta tutishi bilan aterosklerozga uchragan toj tomirlar darajasi o’rtasida bog’liqlik borligi aniqlangan. Stenokardiya xurujlari tutishi bilan toj tomirlar aterosklerozining og’ir-engilligi o’rtasida ham xuddi shunday bog’liqliklar borligi ma’lum.

Yurak ishemik kasalligining eng xatarli ko’rinishlaridan biri yurak etishmovchiligi bo’lib, u mehnat qobiliyatining vaqtinchalik yoki batamom yo’qotilishiga, nogironlikka va o’limga sabab buladi. Stenokardiya diagnostikasida kasallik anamnezini aniqlashning muhim ahamiyati bor. Biroq ayrim bemorlarda kasallik boshqacha, atipik simptomatika bilan yoki simptomlarsiz o’tishi mumkin.

Diagnostik usullar orasida EKG muhim o’rin tutadi, u kasallikni diagnostika qilish, uning og’ir-engilligiga baho berish, joylashgan sohasini va miokardda qon aylanish etishmovchiligi va postinfarkt kardiosklerozning qancha joy egallaganini aniqlashga imkon beradi.

YuIKga (yurak ishemik kasalligi) shubha qilingan barcha bemorlarda hamma e’tirof etgan 12 nuqtada EKG tekshiruvini o’tkazish lozim. Yurak ishemik kasalligi bo’lgan 35% bemorlarning tinch turgan holatida qayd qilingan EKGda miokard ishemiyasi belgilari aniqlanmaydi. Bunday bemorlarda tashxisni aniqlash va toj tomir qon aylanishining rezerv imkoniyatlarini bilish

uchun bir qator qo’shimcha elektrokardiografik tekshiruvlar: jismoniy ish bilan sinamalar (veloergometriya) va EKGda 24 soatlik uzluksiz monitoring o’tkazish maqsadga muvofiq bo’ladi. Agar koronar etishmovchilik asosini miokard vaskulyarizatsiyasining funktsional buzilishi – tojsimon arteriyalar spazmi tashkil qilsa, ergometrin sinamasi birmuncha namunali diagnostik test hisoblanadi. U EKGni nazorat qilib turgan holda ergometrin maleat (ergonovin) preparatini venaga oqim bilan yuborishdan iborat. Bunda EKGda ST segmentining izoelektrik chiziqdan surilishi va stenokardiya xuruji paydo bo’lishi sinamaning musbatligini ko’rsatadi.

Yurak ishemik kasalligi bo’lgan bemorni rentgenologik tekshirish ko’krak qafasi a’zolarini rentgenoskopiya va yurakni rentgenoelektrokimografiya qilishni o’z ichiga oladi, ular yurak ishemiyasi asoratlari borligi (yurak anevrizmasi, qorinchalararo to’siqning postinfarkt nuqsoni) va ko’krak qafasi a’zolarining qo’shilib keladigan kasalliklari to’g’risida tasavvur beradi.

Yurak ishemik kasalligida tekshirishning radionuklid usullari, xususan sokinlikda va jismoniy harakat bilan sinama o’tkazish vaqtida Tl^{201} bilan miokardni stsintigrafiya qilish, shuningdek radionuklid ventrikulografiya usulini qo’llash muhim diagnostik ahamiyatga ega. Bular chap qorinchaning funktsional holati to’g’risida ma’lumot beradi. Tekshirishning radionuklid usullari yurak zarbali va minutlik hajmini, aylanib yurgan qon xajmini, kichik qon aylanishi doirasida qon oqimi vaqtini va o’pkada aylanib yurgan qon xajmini o’rganishga imkon beradi.

Yurak exografiyasi noinvaziv usul bo’lib, yurakning tuzilishi va miokard funktsiyasini tadqiq qilishga yordam beradi. Exokardiografiya usulidan chap qorincha funktsional qobiliyatini va yurak ishemiyasi kasalligini, qorinchalararo to’siqning postinfarkt nuqsoni yoki mitral klapan etishmovchiligi, chap qorinchaning infarktdan keyingi anevrizmasi singari yurak ichi gemodinamikasi asoratlarini o’rganishda foydalaniladi. Chap qorinchani o’rganishda exokardiografiya chap qorincha bo’shlig’i, qalinligi va orqa devori o’lchamlari, orqa devor kinetikasi, qorinchalararo to’siq xarakati, chap qorinchaning oxirgi

sistolik va oxirgi diastolik hajmi, qon otilish fraktsiyasi, zarbali hajmi to’g’risida ma’lumot olishga imkon beradi. Miokard qisqaruvchanligining lokal buzilishlariga baho berishda exokardiografiya vaqtida nitroglitserin bilan farmakologik testdan foydalaniladi. Nitroglitserin qabul qilingandan so’ng gipoksiya sohasining yo’qolishi o’zgarishlarning ishemik xususiyatidan dalolat beradi. Bunda miokard sistolik harakat amplitudasi oshgan bo’ladi. Miokard qisqaruvchanligining segmentar buzilishlarini aniqlashga imkon beradigan sektoral skanerlash (ikki o’lchamli exokardiografiya), chap qorincha devorlari kinetikasining lokal buzilishlarini diagnostika qilishda ayniqsa qimmatli hisoblanadi.

Chap qorincha funktsional qobiliyatiga baho berish uchun yurakning chap bo’limlarini kateterlash va chap qorinchada oxirgi diastolik bosimni va yurakdan otilib chiqqan qonni o’lchashning muhim ahamiyati bor. Yurakni kateterlashda bajariladigan chap tomonlama ventrikulografiya devorlari xarakatini va ularning kinetikasini o’rganish, shuning asosida qaytar (gipoksiya) va qaytmas (chandiqli) o’zgarishlar bo’lgan qorincha faoliyati buzilishlari o’rtasidagi differentsial diagnostika xajmlarini hisob-kitob qilish imkonini beradi. Nitroglitserin qabul qilishdan oldin va keyin chap tomonlama ventrikulografiyani bajarish mumkin.

F. Sones ishlab chiqqan va 1959 yilda klinik amaliyotga joriy qilgan selektiv koronografiya yurak ishemik kasalligini diagnostika qilishning asosiy va ko’p ma’lumot beradigan usullaridan hisoblanib, bu kasallikni aniqlash va uni jarrohlik usulida davolash masalasini uzil-kesil hal qilishda juda qo’l keladi. U tojsimon arteriyalar va asosiy tarmoqlarini ko’rish, ularning anatomik va funktsional holatini, aterosklerotik jarayon darajasini, kompensator kollateral qon aylanishi, tojsimon arteriyalar distal oqimini o’rganish uchun mo’ljallangan. Selektiv koronografiya 90-95% hollarda tojsimon o’zanning anatomik holatini ob’ektiv va aniq aks ettiradi.

Yurak ishemik kasalligiga uchragan bemorlarga muolaja miokard gipoksiyasini bartaraf etish, shuningdek yurak ishemiyasining stenokardiya,

yurak etishmovchiligi va yurak ritmi buzilishi singari klinik ko’rinishlarini yo’qotish yoki engillashtirishga qaratilgan.

Kislorod sarfiga ehtiyoj bilan uni yurak mushagiga o’tkazish orasidagi buzilgan balansni dori-darmonlar bilan yo’qotish ikkita yo’l bilan amalga oshirilishi mumkin:

1) toj arteriyalarda qon oqimini kuchaytirish yordamida ishemiyaga uchragan miokard perfuziyasini yaxshilash;

2) ishemiyaga uchragan miokardning kislorodga extiyojini kamaytirish.

Tomirni kengaytiradigan ta’sir hisobiga koronar toj arteriyalaridagi qon oqimini yaxshilash uchun nitroglitserin va boshqa organik xamda anorganik nitrobirikmalardan foydalaniladi. Yurak ishemiyasida yurak funktsiyasini yaxshilash maqsadida beta-adrenergik retseptorlarni blokada qiladigan preparatlar (anaprilin, propranolol, obzidan, inderal) va boshqalar ishlatiladi.

Toj arteriyalar angioplastikasi. Toraygan toj arteriyalar bo’shlig’ini tiklash uchun A. Gruntzig 1977 yilda kardioxirurgiya amaliyotiga toj arteriyalar angioplastikasini joriy qildi. Bu usul stenozga uchragan toj arteriyalarni ballonli dilatatsiyasi (angioplastika) yo’li bilan miokardni revaskulyarizatsiya qilishdan iborat. Toj arteriyasida kaltsinoz bo’lmachagani va bu arteriyaning distal o’zani zararlanmagani holda toj arteriyaning proksimal bo’limlarda torayishi toj arteriyalarini angioplastika qilishga ko’rsatma hisoblanadi. Angioplastika quyidagicha o’tkaziladi. Odatdagi usulda koronografiya o’tkazilgandan keyin angioplastik kateter o’tkazgich-kateter bilan almashtiriladi, u orqali stenozlangan toj arteriyaga dilatatsion kateter kiritiladi. Dilatatsion kateter uchida diametri puchaygan xolatda 1,2-1,3 mm shishirilgan holatda esa maksimal diametri 3-3,7 mm ga etadigan balloncha bo’ladi. Kateterning puchaygan xolatdagi ballonchasini toj arteriyasi stenozi sohasiga rentgentelevizion nazorat ostida o’rnatiladi va uni 30% li kontrast modda eritmasi bilan 5 atmosfera bosimi ostida to’ldiriladi. Balloncha 5-60 sekund mobaynida shunday holatda turadi, shundan keyin uni bo’shatiladi. Zarurat bo’lganda ballonchani bir necha marta to’ldirish mumkin. Stenoz darajasining

20% dan ortiqroq kamayishiga erishilganda angioplastika yaxshi natija berdi deb hisoblanadi. AQShdagi tadqiqotchilar ma’lumotlariga ko’ra, toj arteriyalarini ballonli dilatatsiya qilishda taxminan 65% bemorlarda yaxshi natija olinadi.

Toj arteriyalar angioplastikasi jarayonida yuzaga kelishi mumkin bo’lgan asosiy asoratlar: o’tkir miokard infarkti (5,3%), toj arteriya okklyuziyasi (4,6%), toj arteriya spazmi (4,5%), qorinchalar fibrillyatsiyasi (1,8%) hisoblanadi. Ushbu amaliyotda o’lim darajasi – 1,2% ni tashkil etadi. Angioplastika muvaffaqiyatli chiqqanda taxminan 80% bemorlarda stenokardiya xurujlari yo’qoladi yoki bir muncha kamayadi, 90% dan ko’p bemorlarda jismoniy harakatlarga moyillik paydo bo’ladi, miokardning qisqarish qobiliyati yaxshilanadi.

Yurak ishemik kasalligini jarrohlik usulida davolash. Yurak ishemik kasalligining patogenetik asosi miokardning kislorodga extiyoji bilan uning arterial qon bilan toj arteriyalar bo’ylab tushishi o’rtasida disbalans ekanligini hisobga olib, uni jarrohlik usulida davolash, avvalo yurak mushagining qon bilan ta’minlanishini yaxshilashga qaratilishi lozim. Yurak ishemik kasalligida jarrohlik usulida ikkita asosiy guruhini tafovut qilish mumkin:

1) miokardning bilvosita vaskulyarizatsiyasini yaxshilash;

2) miokardning bevosita vaskulyarizatsiyasini yaxshilash.

Birinchi guruhga perikard va epikard o’rtasida bitishmalar hosil bo’lishiga qaratilgan amaliyotlarni kiritish mumkin. Shu maqsadda epikardni skarifikatsiya qilish yoki kardioperikardiopeksiya (perikard bo’shlig’iga talkni purkash) o’tkazish taklif kilingan edi. Miokardni revaskulyarizatsiya qilish uchun to’qima transplantatlaridan foydalanish amaliyotlari: epikardga charvini, o’pka to’qimasini, ko’krak mushagini, mediastinal yog’ni, teri laxtagini, ingichka ichak bo’lakchasini tikib qo’yish shunday amaliyotlar guruhiga kiradi. Bundan tashkari, miokardni bilvosita revaskulyarizatsiya qilish maqsadida ichki ko’krak arteriyalarini bog’lash, toj sinusini arterializatsiya qilish, ichki ko’krak arteriyasini miokard bag’riga implantatsiya qilish bajarilgan. Biroq miokardni bilvosita revaskulyarizatsiya qilishga qaratilgan hamma amaliyotlar o’zini oqlay

olmadi, ularning ko’pchiligi kam ta’sirchan yoki umuman foydasiz bo’lib chiqdi, shu sababli ulardan hamma joyda voz kechildi.

Miokardni to’g’ridan-to’g’ri revaskulyarizatsiya qiladigan operatsiyalarning ikkinchi guruhi g’oyat ta’sirchanligi bilan ajralib turadi va butun dunyoda yurakning ishemiyasi bo’lgan bemorlarni davolashda tobora ko’p qo’llanilib kelinmoqda.

Birinchi marta 1962 yilda D. Sabiston tomonidan bajarilgan aortokoronar shuntlash amaliyoti keng tarqalgan amaliyot bo’lib, bunda ateroskleroz bilan zararlangan va toraygan qismni chetlab o’tib, aorta bilan koronar tomir o’rtasida shunt vujudga keltirishdan iborat. 1964 yilda birinchi marta V.I. Kolesov bajargan mammarokoronar anastomoz miokardni bevosita revaskulyarizatsiya qilishning ta’sirchan usuli hisoblanadi. Operatsiyalarning bu guruhiga birinchi marta 1957 yilda S. Bailey bajargan va keyinchalik autovenoz va autoperikardial plastika bilan to’ldirilgan koronar arteriyadan endarterektomiyani kiritish mumkin. Biroq bu operatsiya natijalari qoniqarsiz va o’lim darajasi yuqori ekanligidan hozirgi vaqtda amalda qo’llanilmaydi. Koronar arteriyadan endarterektomiya aortokoronar shuntlash bilan birga bajariladi. Koronar etishmovchilikda miokardning xirurgik revaskulyarizatsiyasining turli usullarini prof. V.I. Burakovskiy, V.S. Rabotnikov va B.V. Shabalkinlar faol ishlab chiqqanlar va bu usullar bugungi kunda keng qo’llanilmoqda.

Hozirgi vaqtda ko’pgina mualliflar dori-darmonlar bilan davolashga rezistent yoki berilmaydigan tinch turgandagi va zo’riqish vaqtidagi stenokardiyani, aortokoronar shuntlash operatsiyasini o’tkazishga ko’rsatma deb hisoblamoqdalar. Koronarografiya ma’lumotlari bo’yicha toj arteriyalarining zararlanishi xirurgik davolashga ko’rsatma hisoblanadi. Miokardning qisqarish faoliyatini baholashga katta ahamiyat beriladi. Aortokoronar yoki mammarokoronar shuntlash amaliyotlari harakatsiz yurakda sun’iy qon aylanishi va bemor tana harorati 28-30°S gacha pasaytirilgan sharoitlarda bajariladi.

Aortokoronar shuntlash amaliyoti texnikasi. Yurak sohasiga odatda o’rta sternotomiya yo’li bilan kiriladi. Sternotomiyani bajarish bilan birga jarrohlarning ikkinchi brigadasi boldir yoki sondan katta teri osti venasini – autovenoz transplantatni oladi. So’ngra aortaning yuqoriga ko’tariladigan qismi va kovak venalarga naychalar qo’yilib, sun’iy qon aylanish apparatiga ulanadi. Aortaning yuqoriga ko’tariladigan qismini berkitiladi va sovutilgan kardioplegik eritma yordamida yurak harakatdan to’xtatiladi. Koronar arteriyalar bilan distal autovenoz transplantatlar qo’yiladi. So’ngra yuqoriga ko’tariladigan aortadan qisqich olib qo’yilgach va yurak faoliyati tiklangach yuqoriga ko’tariladigan aorta bilan autovenoz transplantat proksimal anastomozlar quyiladi. Amaliyotning oxirida, sun’iy qon aylanish apparati uzib qo’yiladi, aorta va kovak venalar dekanyulyatsiya qilinadi hamda sternotomik kesma perikard bo’shlig’iga drenaj naycha qo’yilgach, tikiladi.

Oddiy chiziqli aortokoronar shuntlardan tashqari, bitta koronar arteriya ikkita sathida zararlanganda «sakrovchi» shuntdan foydalanish mumkin: venoz transplantat yordamida yuqori torayishni vena bilan arteriya o’rtasida yonboshidan yonboshiga anastomoz qo’yiladi, birmuncha distal torayishni esa o’sha transplantat bilan oxiridan yonboshiga anastomoz qo’yiladi. Bir necha koronar arteriyalar shikastlanganda «ilonsimon», «ko’priksimon» yoki sekventsial shuntlar qo’llanilishi mumkin: bitta venoz transplantat bilan koronar arteriyalar o’rtasida va bitta distal anastomozni oxiridan yonboshiga qo’yish yo’li bilan revaskulyarizatsiya qilinadi.

Mammarokoronar anastomozning quyidagi turlari mavjud: 1) antegrad; 2) retrograd; 3) ichki ko’krak arteriyasidan «sakrovchi» shunt sifatida foydalanish.

Antegrad mammarokoronar anastomoz qo’yish uchun safarbar qilingan ichki ko’krak arteriyasini V-VI qovurg’alararo sathida kesib olinadi, uni koronar arteriya bilan “uchini yonboshiga” yoki “uchma-uch” usulda anastomoz qo’yiladi. Retrograd mammarokoronar anastomoz qo’yish uchun safarbar qilingan ichki ko’krak arteriyasini uning o’mrov arteriyasidan chiqqan joyida qirqiladi. So’nggi vaqtlarda ichki ko’krak arteriyasini ikkita koronar arteriya

uchun sekventsial shuntlar sifatida ishlatilmoqda. O’mrov osti arteriyasi boshlang’ich bo’limining shikastlanganligi, qo’lda arterial bosimning pastligi, ichki ko’krak arteriyasini ajratib olishni qiyinlashtiradigan o’pka emfizemasi mammarokoronar anastomoz qo’yishga monelik qiladigan hol hisoblanadi.

Yurak ishemik kasalligini xirurgik davolashda operatsiyadan keyingi o’lim darajasi R. Faboloro fikricha 2% dan oshmasligi kerak. Biroq bemorlarning bu ko’rsatkich birmuncha yuqori bo’lgan guruhlari bor. Aortokoronar shuntlash bo’yicha o’tkazilgan birlamchi amaliyotlarning 90% da bemorlar stenokardiya simptomlaridan xalos bo’ladi.

O’tkir miokard infarkti

Miokard infarkti yurak mushagi muayyan qismining ishemik nekrozidan iboratdir. Jarayonning tarqoqligi bo’yicha miokard infarktining ikkita turi farq qilinadi: 1) transmural va 2) endokardial yoki intramural.

Klinik kechishi bo’yicha asoratlangan va asoratlanmagan miokard infarkti farq qilinadi. O’tkir miokard infarkti klinik manzarasini belgilaydigan asosiy omillari toj arteriyalarining zararlanish va kollateral qon aylanishining yuzaga chiqqanlik darajasi hisoblanadi, yurak mushagining ko’p yoki oz shikastlanganligi va uning joylashuvi ko’p jixatdan ana shularga bog’lik. O’tkir miokard infarkti joylashuviga ko’ra yurakning oldingi devori, yon va orqa devori o’tkir miokard infarktiga bo’linadi.

O’tkir miokard infarktini aniqlashda anamnez ma’lumotlaridan tashqari, elektrokardiografiya, ferment diagnostikasi (qon zardobida kreatinkinaza, aspartataminotransferaza, laktatdegidrogenazani aniqlash), Tc^{99} yoki Tl^{201} bilan radioizotop diagnostika, rentgenologik diagnostika, exokardiografiya, selektiv koronarografiya, chap tomonlama ventrikulografiya katta ahamiyatga ega.

O’tkir miokard infarktini davolashning zamonaviy usullari. O’tkir miokard infarktida davolash yurak faoliyati va qon aylanishini yaxshilab turish, asoratlarning oldini olish, miokardning xayotga layoqatli ko’proq qismini asrab

qolishga qaratilishi lozim. Davolashni og’riq xurujini to’xtatish va ayni vaqtda oksigenoterapiya (burun kateteri orqali kislorod berish) o’tkazishdan boshlanadi.

Miokardning shikastlanish sohasini chegaralash maqsadida o’tkaziladigan tadbirlarning ikki guruhi qo’llaniladi:

1) infarkt bo’lgan va periinfarkt sohalarining koronar perfuziyasini yaxshilaydigan tadbirlar;

2) miokardning kislorodga extiyojini kamaytiradigan tadbirlar.

Birinchi guruhdagi tadbirlar: dori-darmonlar, endovaskulyar (invaziv) va jarrohlik usullar bilan yaxshilashga erishish mumkin.

Konservativ davolash antispastik ta’siri bo’lgan preparatlar, qon shaklli elementlari agregatsiyasini kamaytiradigan preparatlar, beta-adrenergik retseptorlarni blokada qiladigan preparatlar, kaltsiy antagonistlarini o’z ichiga oladi. Konservativ davolash bilan bir qatorda buzilgan qon oqimini va infektsiyalangan sohani tiklashga, yurak mushagi shikastlari o’lchamini chegaralashga yordam beradigan qator endovaskulyar va jarrohlik usullari mavjud. Ular orasida koronar ichi trombolitik muolajasi, aorta ichi kontrpulsatsiyasi va aortokoronar shuntlash eng ta’sirchan usullardan sanaladi.

Trombolitik preparatlarni koronar qon tomirga yuborish trombozga uchragan toj tomirni rekanalizatsiya qilishga, unda qon oqimini tiklashga, shikastlanish sohasini chegaralashga, miokard periinfarkt ishemiyalangan sohasining yashashga layoqatini saqlab qolish va o’tkir miokard infarktidan o’limni kamaytirishga qaratiladi. Okklyuziyalangan toj qon tomiriga angiografik kateter kiritiladi va u orqali bir vaqtning o’zida 20000-40000 TB trombolitik preparatlar (streptaza, avelizin) yuboriladi, so’ngra minutiga 2000-6000 TB hisobida tomchilatib yuboriladi, bunda preparatning umumiy dozasi 20000-24000 TB dan oshmasligi kerak. Butun muolajaga 1 soatcha vaqt sarf bo’ladi. Infarkt boshlangandan so’ng dastlabki 6 soat ichida o’tkazilgan trombolitik davolash taxminan 75-80% hollarda okklyuziya bo’lgan tomirni rekanalizatsiya qilishga imkon beradi. Trombolitik davolash samara bergandan keyin uzoq vaqtgacha (2-3 oy) antikoagulyantlar bilan davo olib boriladi. Toj arteriyalarda

trombolitik davolashni to’liqroq tiklash uchun uni toj tomirlar angioplastikasi yoki aortokoronar shuntlash bilan birga qo’shib olib boriladi.

Aorta ichi kontrpulsatsiyasi yordamchi qon aylanishining eng tarqalgan usullaridan biri hisoblanadi. Bu usulning mohiyati shundan iboratki, aorta ichi balloni diastola fazasida tez shishib chiqadi, yurak sistolasi fazasida esa puchayib qoladi. Bu ballon Seldinger bo’yicha punktsion usul bilan son arteriyasi orqali o’tkaziladi va o’tkir koronar buzilishi sababli kelib chiqqan yurak etishmovchiligida ko’krak bo’limida o’rnatiladi. Bu sistolik arterial bosim pasayishiga va diastolik bosim oshishiga, miokardning kislorodga ehtiyoji kamayishiga va bir qator gemodinamik ko’rsatkichlarning yaxshilanishiga olib keladi. Kontrpulsatsiyaning asosiy ahamiyati chap qorincha ishini engillashtirish, koronar perfuziyani va miokard oksigenatsiyasini yaxshilashdir.

V.I. Kolesov 1968 yilda jahonda birinchi marta o’tkir miokard infarktida mammarokoronar anastomoz qo’ydi va bevosita revaskulyarizatsiya operatsiyasini muvaffaqiyatli amalga oshirdi. Hozirgi vaqtda reperfuziya 6 soatgacha muddat ichida bajarilsa, shikastlanish qayta rivojlanishga uchraydi, jarrohlik amaliyoti bundan kechikkan muddatlarda o’tkazilsa ham, periinfarkt sohasida qon ta’minoti yaxshilanadi deb hisoblaydilar. V.I. Burakovskiy va muallifdoshlari o’tkir miokard infarktida shoshilinch aortokoronap shuntlashga quyidagilar ko’rsatma bo’la oladi, deb hisoblaydilar:

1) koronografiya va translyuminal angioplastikadan keyin toj arteriyasining trombozi, shuningdek ilgari koronografiya o’tkazilgan va aortokoronar shuntlash rejali jarrohlik amaliyotlarini kutayotgan bemorda o’tkir miokard infarkti rivojlanishi;

2) aniq yuzaga chiqqan gemodinamik buzilishlar va kardiogen shok;

3) erta postinfarkt davrdagi turli xil asoratlar, ishemiya va nekroz sohasi kengayishi.

Bu to’sh orqasida og’riqlar qaytalanishi, yurak ritmi va o’tkazuvchanligining buzilishi, barqaror postinfarkt stenokardiyaning klinik belgilari, ko’rsatib o’tilgan asoratlarning birga kelishida namoyon bo’ladi.

Miokardning talaygina qismini qon bilan ta’minlaydigan yirik toj tomir stenozi bo’ladigan mayda o’choqli miokard infarktida infarkt sohasi kengayishining oldini olish maqsadida revaskulyarizatsiya qilish maksadga muvofiq bo’ladi. Transmural miokard infarkti asoratlanmay kechadigan bemorlarda esa revaskulyarizatsiya qilish mumkin emas. Transmural miokard infarktida jarrohlik amaliyoti bajarilishiga ko’rsatmalar bo’lganda uni faqat erta muddatlarda (xurujdan keyin 6 soat ichida), miokard infarkti zararlanishi qayta rivojlana oladigan fursatda o’tkazish lozim.

Hozirgi vaqtda infarkt rivojlangandan keyin 6 soat ichida bajarilgan miokard amaliyotlarida o’lim 3,1% ni tashkil qiladi, bu dori-darmonlar bilan davolashdagiga qaraganda birmuncha kam. Bundan ortiq muddatlarda bajarilgan jarrohlik amaliyotlarda o’lim 10,3% ni tashkil etadi, bu dori-darmonlar bilan davolashdagi ulimga tahminan to’g’ri keladi.

Postinfarkt yurak anevrizmasi, qorinchalararo to’siqning postinfarkt nuqsoni, mitral klapanning postinfarkt etishmovchiligi kabi miokard infarktining asoratlarida qilinadigan jarrohlik amaliyotlar etarli darajada yaxshi ishlab chiqilgan va qo’llanilayapti. Bu jarrohlik amaliyotlari g’oyat murakkab va sun’iy qon aylanishi sharoitlarida bajariladi.

SIMPTOMATIK ARTERIAL GIPERTENZIYALAR

Bugungi kunda yurak-qon tomirlar tizimining kasalliklari aholining umumiy kasallanish strukturasida birinchi o’rinni egallab, mehnat qobiliyatini yo’qotish, erta nogironlik va o’limning asosiy sabablaridan biri bo’lib hisoblanadi. Yurak va qon tomirlar kasalliklari orasida arterial gipertenziya keng tarqalgandir. Yagona belgi, ya’ni yuqori arterial qon bosimi – barcha simptomatik arterial gipertenziyalarni bitta guruhga birlashtirib turadi. Bu guruhga kiradigan kasalliklarning klinik manzarasi, etiologiyasi bir-biriga o’xshamagan, patogenezi har xil bo’lgan turli nozologik birliklardan iborat kasalliklar bo’lib, ular terapiya, jarrohlik, urologiya va endokrinologiya kabi tibbiyot ixtisosliklarining muammolaridan biri bo’lib hisoblanadi. Simptomatik arterial gipertenziyalarning quyidagi turlari farqlanadi:

- buyrak parenximasining shikastlanishi bilan bog’liq bo’lgan kasalliklar (pielonefrit, glomerulonefrit, siydik-tosh kasalligi, buyraklar polikistozi, diabetik nefropatiya va b.);
- buyrak usti bezi kasalliklari (feoxromotsitoma, Konn sindromi, Itsenko-Kushing sindromi va b.);
- bosh miya kasalliklari bilan bog’liq bo’lgan arterial gipertenziyalar (entsefalit, o’smalar, bosh miya jarohatlari va b.);
- yirik qon tomirlari rivojlanishining nuqsonlari (aorta koarktatsiyasi, qorin aortasining tug’ma gipoplaziyalari va b.);
- vazorenal gipertenziya.

Vazorenal gipertenziya

Vazorenal gipertenziya (VRG) – buyrak arteriyalarida magistral qon oqimini buzilishi oqibatida va buyrak parenximasi, siydik chiqaruv yo’llarining birlamchi zararlanishi bilan bog’liq bo’lmagan simptomatik arterial gipertenziya turlaridan biridir. Barcha arterial gipertenziya turlari orasida vazorenal gipertenziya 2-5% ni tashkil etadi (1-jadval).

1-jadval

Ikkilamchi arterial gipertenziyalarning sabablari

№	**Gipertenziya sabablari**	**Uchrashi (% hisobida)**
1	Buyraklarning parenximatoz kasalligi	5
2	Vazorenal gipertenziya	2-5
3	Birlamchi aldosteronizm	0,5-1
4	Qalqonsimon bez kasalliklari	0,5-1
5	Feoxromotsitoma	< 0,2
6	Itsenko-Kushing sindromi	<0,2
7	Dori-darmonlar ta’siri	0,1-1

VRG negizini buyrak arteriyalarining yoki uning segmentar tarmoqlarining bir yoki ikki tomonlama torayishi yoki okklyuziyasi tashkil qiladi. Natijada arteriyaning patologik toraygan qismi orqali buyrakka qon kelishi anchagina kamayadi, bu o’z navbatida buyrak to’qimasining ishemiyasiga sabab bo’ladi. Ishemiyaning darajasi arteriya stenozining darajasiga bevosita bog’liq bo’ladi.

Etiologiya. Hozirga qadar VRG ning 40 ga yaqin sabablari mavjud. VRG kelib chiqish sabalariga ko’ra tug’ma va orttirilgan bo’ladi.

Tug’ma sabablari orasida quyidagalar ko’proq uchraydi:

- buyrak arteriyalarining fibroz-mushak displaziyasi,
- aorta va buyrak arteriyalari gipoplaziyasi,
- buyrak arteriyalari anevrizmalari,
- tug’ma arterio-venoz oqmalar.

Ortirilgan sabablar:

- ateroskleroz,
- nospetsifik aorto-arteriit,
- nefroptoz,

- buyrak infarkti,
- buyraklar jarohati,
- buyraklar o’smalari.

Ateroskleroz 40 yoshdan oshgan shaxslarda VRGning asosiy sababi hisoblanadi va 60-85% gacha bemorlarda uchraydi. Atersklerotik pilakcha (бляшка) lar ko’pchilik hollarda buyrak arteriyasini aortadan chiqish qismida yoki uning uchdan bir proksimal qismida joylashadi. Ko’pchilik hollarda buyrak arteriyasining bir tomonlama zararlanishi kuzatiladi, ayrim hollarda arteriya ikki tomonlama shikastlanadi, bu odatda 1/3 bemorlarda uchraydi va VRG ning bir muncha og’ir kechishiga olib keladi. Kasallik, ayollarga nisbatan asosan erkaklarda (2-3 marta) ko’p uchraydi.

VRG ning sabablari ichida fibroz-mushak displaziyasi atersklerozdan keyin ikkinchi o’rinni egallaydi. Fibroz-mushak displaziyasi asosan navqiron yoshda va hatto bolalik yoshida (12-44 yoshgacha) uchraydi.

Bemorlarning o’rtacha yoshi 28 yoshni tashkil qiladi. Ayollar erkaklarga qaraganda 4-5 marta ko’proq kasallanadi. Morfologik jihatidan fibroz-mushak displaziyasi asosan buyrak arteriyalari, ularning tarmoqlarini qamrab oladigan, arteriyaning mushak, intima qatlamlarida distrofik va sklerotik o’zgarishlar kechishi bilan xarakterlanadi. Bunda arteriyaning mushak elementlarini giperplaziyasi mikroanevrizmalar hosil bo’lishi bilan birga kuzatiladi. Natijada torayish va kengayishlarni (anevrizmalar) aralash joylashishi kuzatiladi. Bu arteriyalarga o’ziga xos tus beradi, ular marvarid yoki munchoq iplariga o’xshab qoladi. Patologik jarayon 2/3 hollarda bir tomonlama bo’ladi.

VRG ning sabablaridan biri nospetsifik aorto-arteriit (Takayasu kasalligi) hisoblanadi. Nospetsifik aorto-arteriit tarqalgan xarakterga ega bo’lgan kasallik bo’lib, patologik jarayon asosan aorta ravog’i tarmoqlari, torakoabdominal aorta va uning tarmoqlarida kuzatiladi. VRG ning boshqa sabablari orasida nospetsifik aorto-arteriit 17-22% ni tashkil qiladi. Bu kasallikda buyrak arteriyalarining zararlanishi aksariyat ikki tomonlama bo’ladi va har ikkala jinsdagi shaxslarda ham kuzatiladi, biroq asosan yosh ayollarda ko’proq kuzatiladi. Kasallik odatda

11-20 yoshda boshlanadi, 2-3 yildan so’ng buyrak arteriyalarining torayishi yuzaga chiqadi. Patogenezi bo’yicha bu kasallik autoimmun xarakterga ega bo’lib, etiologiyasi xozirgacha to’liq aniqlangan emas. Klinik jihatdan kasallik tana haroratining ko’tarilishi, leykotsitoz, EChT ning ortishi, gipergammaglobulinemiya, fibrinogenning oshishi va C-reaktiv oqsili paydo bo’lishi kabi belgilar bilan boshlanadi.

VRG yana quyidagi holatlarda yuzaga kelishi mumkin: buyrak arteriyasining ekstravazal kompressiyasi oqibatida, buyrak arteriyasi o’tkir trombozi yoki emboliyasi natijasida, buyrak arteriyalarida anevrizma hosil bo’lishi, buyrak arteriyalari gipoplaziyasi, nefroptoz, o’sma, kista, buyraklarning rivojlanish nuqsonlarida va boshqalarda.

Patogenez. Buyrak arteriyasining torayishi yoki yopilib qolishi (okklyuziya) buyrakda qon oqimining kamayishiga va perfuzion bosim pasayishiga olib keladi. Buyrak to’qimasining ishemiyasi hosil bo’lish natijasida yukstaglomerulyar apparat (YuGA) ho’jayralari giperplaziyasi rivojlanadi va buning oqibatida renin (gormon) gipersekretsiyasi kuzatiladi. Renin jigarda hosil bo’lgan nofaol angiotenzinogenni angiotenzin I ga aylantiradi. Angiotenzin I esa angiotenzinni konvertatsiya qiladigan ferment ta’siri ostida angiotenzin II ga aylanadi. Angiotenzin II – eng kuchli vazokonstriktorlardan biri bo’lib, arteriolalarga bevosita ta’sir ko’rsatadi va ularni torayishiga olib keladi, tomirlarning periferik qarshiligini keskin ravishda ko’paytiradi.

Bundan tashqari, angiotenzin II buyrak usti bezlari po’stloq qavati tomononidan aldosteron ishlab chiqarilishini rag’batlantiradi, bu esa o’z navbatida organizmda natriy ionlari va suvning tutilishi bilan kechadigan ikkilamchi giperaldosteronizm rivojlanishiga olib keladi. Periferik angiospazm, gipernatriemiya va gipervoliemiya, arterial gipertenziyani yanada chuqurlashishiga sabab bo’ladi. Kasallikning boshlang’ich davrlarida buyrak usti bezining po’stloq qismidagi o’zgarishlar funktsional xarakterga ega bo’lib, morfologik o’zgarishlar minimal holatda bo’ladi. Keyinchalik esa, o’zgarishlar organik tusga o’tadi: bez xujayralari gipertrofiyaga uchraydi va oqibatda buyrak

usti bezining diffuz yoki tugunchali giperplaziyasi rivojlanadi. Aldosteronni doimiy ravishda ko’p miqdorda ishlab chiqarilishi, renin sekretsiyasini kamaytiradi, shuning uchun ikkilamchi giperaldosteronizm rivojlanishi bilan kam reninli VRG shakllanadi.

Klinik manzarasi. Simptomatik gipertenziyalarning ayrim turlariga (Konn sindromi, Kushing sindromi, feoxromotsitoma) xos patognomik simptomlar VRG da yo’q.

Bemorlarning shikoyatlarini quyidagicha umumlashtirish mumkin:

1. Tserebral gipertenziyaga xos belgilar: bosh og’rig’i, boshda og’irlik hissiyoti, quloqlarda shovqin, ko’z soqqalarida og’riqlar, xotiraning pasayishi, qoniqib uxlamaslik va b.

2. Yurak chap bo’limlariga ortiqcha og’irlik tushishi va koronar etishmovchiligi bilan bog’liq bo’lgan shikoyatlar: yurak sohasida og’riq, taxikardiya, to’sh ortidagi og’irlik hissi va b.

3. Bel sohasidagi og’irlik sezgisi, kuchli bo’lmagan og’riqlar, buyrak infarkti bo’lgan taqdirda – gematuriya.

4. Boshqa a’zolar ishemiyasi belgilari (buyrak arteriyalari bilan birga boshqa a’zolar magistral arteriyalari shikastlanganda).

5. Nospetsifik aorto-arteriitda umumiy yallig’lanish sindromi uchun xos shikoyatlar.

6. Ikkilamchi giperaldosteronizm uchun xos shikoyatlari: jinsiy zaiflik, paresteziyalar, tetaniya xurujlari, poliuriya, nikturiya, polidipsiya.

VRG taxminan 25% bemorlarda belgisiz kechadi.

Diagnostikasi. Diagnoz qo’yish uchun quyidagi anamnestik ma’lumotlar muhim ahamiyatga ega bo’ladi:

1. Bolalar va o’smirlarda barqaror gipertenziya rivojlanishi.

2. Kasalligi ilgari xavfsiz kechgan, gipotenziv muolaja esa samarali bo’lgan 40 yoshdan oshgan shaxslarda gipertenziyaning barqarorlashuvi va davolashga nisbatan refrakterlik. Bunday bemorlarda o’tuvchi oqsoqlik yoki bosh miya surunkali ishemiyasi belgilari ham bezovta qilishi mumkin.

3. Gipertenziya boshlanishining homilardorlik va tug’ruqlar bilan aloqadorligi (nefropatiyasiz kechuvi).

4. Gipertenziya boshlanishining buyraklar sohasidagi asbob-uskuna yordamida tekshiruvlar yoki manipulyatsiyalar, buyraklardagi va qorin aortasidagi operatsiyalar bilan aloqadorligi.

5. Yurak nuqsoni, aritmiyalari bo’lgan bemorlarda yoki postinfarkt kardiosklerozi, boshqa arterial havzalarda emboliya hodisalari bo’lgan bemorlarda gipertenziyaning bel sohasidagi og’riq xurujlaridan keyin rivojlanishi.

Klinik tekshiruvni bemorlarni qo’l va oyoqlaridagi qon bosimini o’lchashdan boshlash lozim, bu koarktatsion sindromni istisno qilishga yordam beradi. SHuningdek bosimni gorizontal va vertikal holatda o’lchash lozim. Agar ortostatik holatda qon bosimi yuqoriroq bo’lsa, nefroptoz to’g’risida o’ylash mumkin.

Qorin aortasi va buyrak arteriyalarini auskultatsiya qilish zarur asosiy usullardan biri hisoblanadi. Bunda taxminan 40% bemorlarda buyrak arteriyalari yoki qorin aortasi proektsiyasida sistolik shovqin eshitiladi. Sistolik shovqin yuza joylashgan arteriyalar: uyqu, o’mrov va son arteriyalari ustida eshitilishi – ateroskleroz va nospetsifik aorto-arteriitda tizimli zararlanish belgisi sifatida diagnostikaga yordam berishi mumkin.

Bemorda quyidagi belgilar aniqlansa VRG kasalligi borligiga taxmin qilish mumkin:

- ikkita yoki undan ortiq gipotenziv preparatlar va diuretiklarga rezistent bo’lgan arterial gipertenziya;
- arterial gipertenziyani 20 yoshgacha bo’lgan ayollarda yoki 55 yoshdan yuqori bo’lgan erkaklarda paydo bo’lishi;
- tez avj olib boradigan yoki xavfli kechadigan gipertenziya;
- ateroskleroz kasalligining turli xil ko’rinishlari borligi;
- AAF ingibitorlari yoki angiotenzin II retseptorlarining blokatorlarini qo’llash fonida rivojlanadigan azotemiya;

- qorin aortasi va buyrak arteriyalari ustidagi sistolik shovqin;
- UTT da buyraklarning o’lchamlaridagi 1,5 sm dan oshadigan farqlar;

Yuqorida sanab o’tilgan belgilar VRG to’g’risida ko’pincha asoslangan taxmin qilishga imkon beradi, biroq ular bu diagnozni to’liq tasdiqlash imkoniyatiga ega emas.

VRG diagnozini tasdiqlash yoki rad etish uchun qo’shimcha tekshiruvlar o’tkazish zarur bo’ladi. VRG diagnostikasining eng ishonchli va to’g’ri usuli buyraklar angiografiyasi hisoblanadi, bu tekshiruvni fakat qon tomir kasalliklariga ixtisoslashgan markazlardagina bajarish mumkin. Angiografiya stenoz jarayonining sababini aniqlashga, stenoz darajasi va uning joylashuviga baho berishga imkon beradi, bu esa xirurgik davolash to’g’risidagi masalani hal qilishda katta ahamiyatga ega.

Diagnostika uchun, bir qator kam invaziv, skrining usullari ham mavjud bo’lib, ular buyrak arteriyalarining zararlanganini topish, angiografiyaga ko’rsatmalarni aniqlash, gipertenziya genezini (kelib chiqishi) aniqlash va ayrim bemorlarga angiografiya o’tkazish shartmasligini belgilab beradi. Jumladan, AAF ingibitorlari bilan stsintigrafiya, doppler – ultrasonografiya, magnit-rezonans va KT angiografiya yuksak sezuvchanlika ega bo’lib, angiografiyagacha bo’lgan davrda skrining usul sifatida qo’llanilishi mumkin.

Angiotenzinga aylantiruvchi ferment (AAF) ingibitorlari bilan renostsintigrafiya qilish. Buyrak arteriyasining funktsional ahamiyatga ega stenozida AAF ingibitorlarini qo’llanilishi, buyrak nefronlarida filtratsiya tezligining pasayishiga olib keladi. Bu hol efferent arteriolalar konstriktsiyasini bartaraf etish yoki sezilarli susaytirish tufayli kelib chiqadi. Renogrammaning xarakterli o’zgarishi buning oqibati bo’lib hisoblanadi (26a va 26б rasmlar).

Stsintigrafiyada AAF ingibitorlari induktsiyalagan o’zgarishlar renovaskulyar gipertenziya uchun eng spetsifik diagnostik mezon hisoblanadi. AAF ingibitorlari qo’llanilganda normal stsintigramma olingan bo’lsa, VRG ehtimolini 10% dan kam desa bo’ladi.

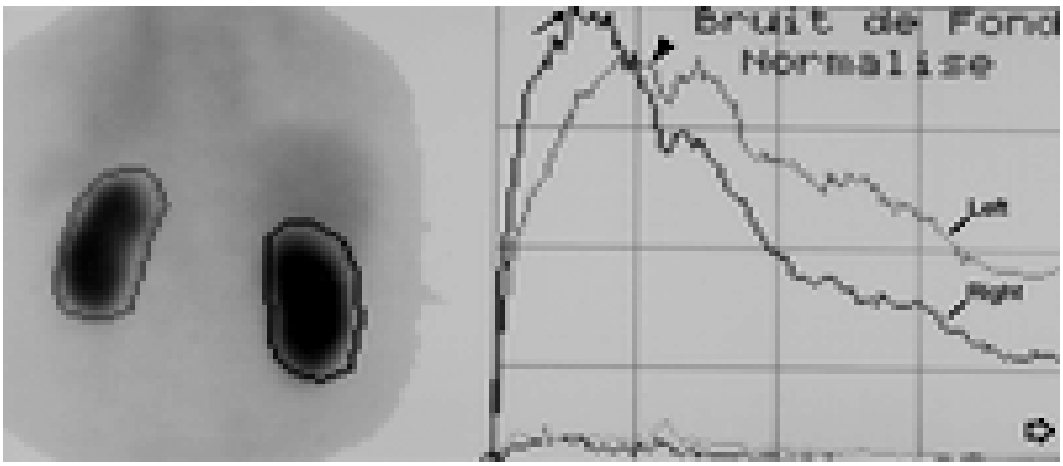

26a-rasm. Chap buyrak arteriyasining stenozi (renostsintigramma).

Chap renogramma egri chizig’i amplitudasini o’ng buyrakniki bilan solishtirish.

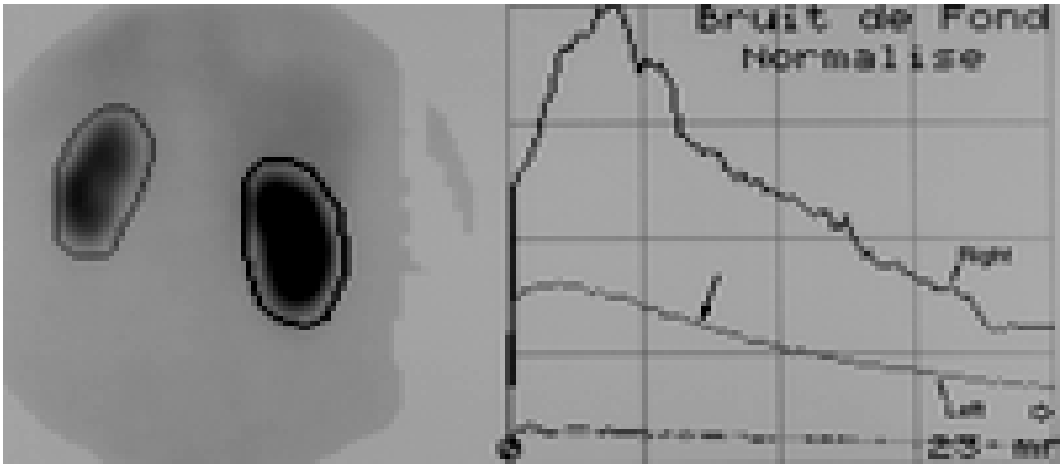

26б-rasm. Kaptopril qabulidan keyin shu bemor stsintigrammasi.

Chap buyrak renogrammasi egri chizig’i amplitudasining keskin pasayishi.

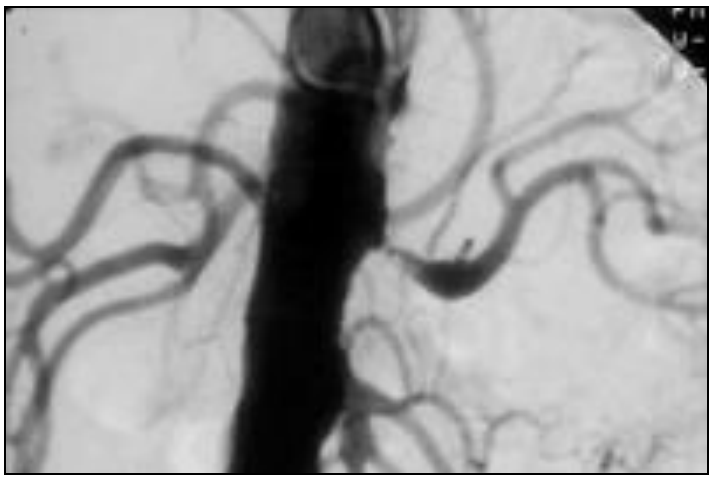

26в-rasm. Shu bemor angiogrammasi.

Chap buyrak arteriyasining yaqqol yuzaga chiqqan stenozi qayd etiladi.

Doppler-ultratovush tekshiruvi. Bu tekshiruv afzalligi uning noinvazivligi va arzonligidadir. Doppler-ultratovush tekshiruvi yordamida 2 ta usuldan foydalaniladi: buyrak arteriyalarini bevosita vizualizatsiyasi va Doppler to'lqinlari shaklini analiz qilish.

Buyrak arteriyalarining bevosita vizualizatsiyasi. Bu usul asosiy buyrak arteriyalarini rangi yoki energetik doppler – bevosita ultratovush tekshiruvi bilan spektral doppler – ultratovush yordamida buyrak arteriyalari bo'ylab tezligini analiz qilishni o'z ichiga oladi (27-28 rasmlar).

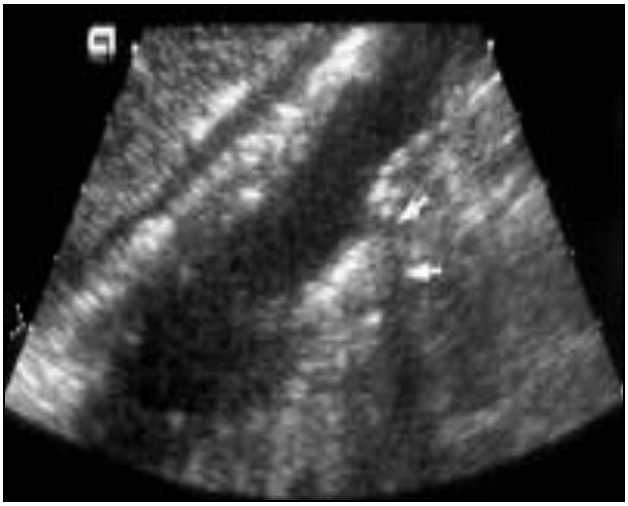

27-rasm. Qorin aortasini kul rang shkalda skanerlash.

Buyrak arteriyalarining noaniq vizualizatsiyasi ularning holati to’g’risida xulosa chiqarishga to’liq imkon bermaydi.

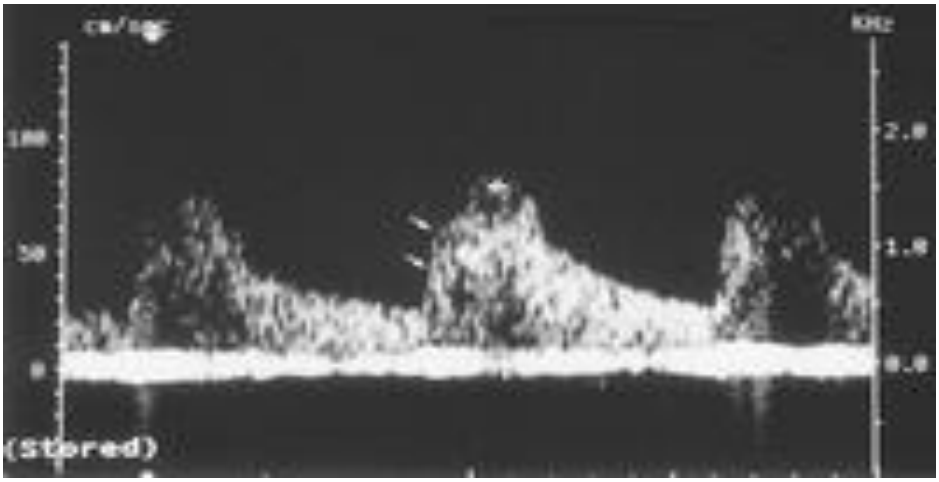

28-rasm. Kontrast modda yordamidan olingan rangli doppler skanerlash.

Qorin aortasidan va buyrak arteriyasidan kelayotgan signal kuchayganini ko’rsatadi.

Signalni kuchaytirish uchun kontrast modda yuborib erishish mumkin, bu buyrak arteriyalarining vizual tasvirini engillashtiradi (29-rasm).

Uch o’lchovli ultratovush angigrafiyasi buyrak arteriyalarining batafsil ko’rishga imkon beradi, ta’svirning aniqligini uch o’lchovli magnit-rezonans angiografiyasi bilan taqqoslash mumkin bo’ladi (29-30 rasmlar).

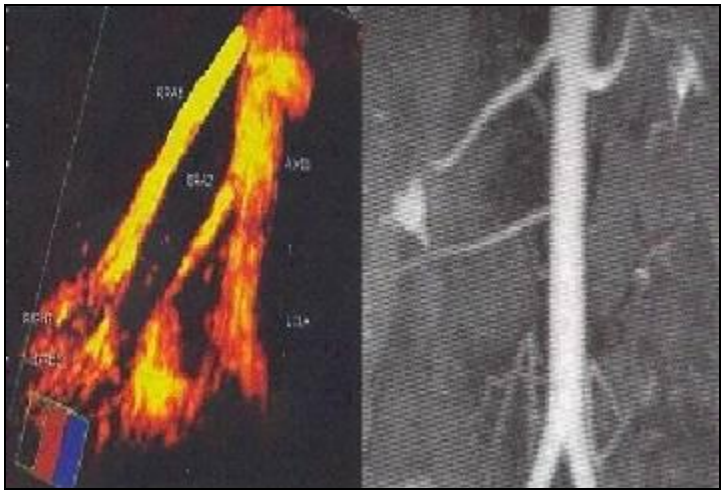

29-rasm. Uch o’lchovli ultratovush (chapda) va magnit-rezonans angiografiya (o’ngda).

Chap buyrak arteriyasi stenozi va o’ng buyrak arteriyalarining juft holda kelishi.

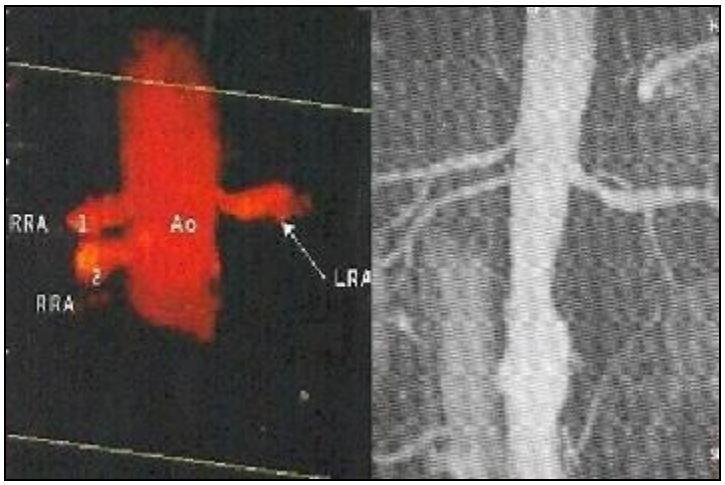

30-rasm. Uch o’lchovli ultratovush (chapda) va magnit-rezonans angiografiya (o’ngda).

O’ng tomonda qo’shimcha buyrak arteriyasi.

Ultratovush (UT) yordamida tekshiruv vaqtida aniqlangan quyidagi belgilar buyrak arteriyasining ahamiyatga ega bo’lgan proksimal stenozi yoki okklyuziyasini diagnostik mezoni hisoblanadi:

- buyrak arteriyasida maksimal sistolik tezlikning ortishi (> 100-200 sm/sek);
- maksimal sistolik tezlik buyrak-aortal koeffitsenti 3,5 dan ko’p;
- arteriyaning poststenoz sohasidagi turbulent qon oqimi;
- buyrak arteriyasini doppler signalisiz vizualizitsiya qilinishi okklyuziyadan darak beradi.

Bundan tashqari ultratovush tekshiruvi yordamida VRG bilvosita belgilarini, xususan ishemik atrofiya hisobiga buyrak o’lchamlarining kichrayishini aniqlash mumkin. Uzunligi 8 sm dan kichik buyraklar odatda ishemiya bilan og’ir shikastlangan bo’ladi. Bunday sharoitlarda

revaskulyarizatsiya buyrak faoliyatining tiklanishiga yoki gipertenziyani bartaraf etishga olib kelmaydi va bu holat nefrektomiyaga ko’rsatma hisoblanadi.

Magnit-rezonans angiografiya. Gadoliniy kontrasti bilan magnit-rezonans angiografiya hozirgi vaqtda uch o’lchovli tasvirlarni shakllantirishga qodir yuksak sifatli tasvir hosil qiladigan tizim sifatida ishlatiladigan bo’ldi. Angiografik kontrast paramagnetik T_1 effektni kamaytiradi. Qon yorqin rangda tasvirlanadi, ayni vaqtda harakatsiz to’qimalar to’q rangda qoladi (31-rasm).

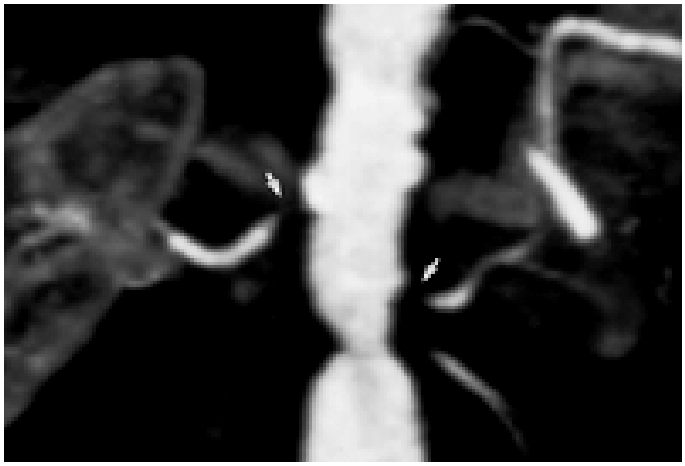

31-rasm. Magnit-rezonans angiografiya.

Aortada o’ng buyrak arteriyasi tepasida ekstsentrik aterosklerotik pilakcha bor. Ikkala buyrak arteriyalari stenozlari.

Spiralli kompyuter tomografik angiografiya (KTA)**.** Bu usul noinvaziv usullardan hisoblanadi (32-rasm).

32-rasm. Uch o’lchovli spiral KTA.

Ung buyrak arteriyasi stenozi.

Spiral KTA VRG si bor bemorlarda buyrak qon oqimini o’lchash, shuningdek, tomirlarning uch o’lchovli tasvirini olish uchun qo’llanilishi mumkin (150 ml gacha kontrast modda ishlatiladi). Ushbu tekshiruv buyrak arteriyasining 50% dan ortiq stenozini aniqlash uchun 98% sezuvchanlikka va 94% xoslikka ega.

VRG ni diagnostika qilishdagi birincha qadam bu patologiyaning o’rta va yuqori ehtimoli bo’lgan bemorlarni klinik mezonlar bo’yicha tanlash hisoblanadi. Noinvaziv skrining testlari buyrak arteriyasi stenozi gumoni yuqori bo’lgan bemorlarni maqsadli tanlab olishni ta’minlaydi, undan keng ko’lamda foydalanilganda rentgen angiografiyasining potentsial nojuya tasvirlarini kamaytirishga imkon beradi.

Faqatgina kasallik ehtimoli yuqori bo’lgan bemorlardagina taxmin qilinayotgan buyrak arteriyasi stenozini aniqlash uchun rentgen tekshiruvi amalga oshirilishi kerak. Spiralli KTA buyrak qon tomirlarini sifatli vizualizatsiyasini ta’minlashi mumkin, biroq ko’p miqdordagi kontrastni talab qiladi. Xozirgi vaqtda MRT bemorlarga xavfli bo’lmagan tarzda buyrak tomirlari tasvirini sifatli darajada beryapti.

Davolash. Davolashning kuyidagi turlarini farq qilish mumkin:

1. Konservativ usul – operatsiya o’tkazishga monelik bo’lganda.

2. Xirurgik usul:
   - rekonstruktiv operatsiyalar: transaortal endarterektomiya, buyrak arteriyasi replantatsiyasi, buyrak arteriyasini protezlash;
   - ikkilamchi geperaldosteronizmni korrektsiya qilish uchun buyrak arteriyalari va buyrak usti bezidagi simultan operatsiyalar.
   - nefrektomiya.
3. Rentgenendovaskulyar usullar:
   - buyrak arteriyalarini translyuminal angioplastikasi (yoki rentgenoendovaskulyar dilyatatsiyasi – RED) stentlash yoki usiz;
   - ikkilamchi giperaldosteronizmni korrektsiya qilish uchun buyrak usti bezlaridagi simultan REA.

Renovaskulyar gipertenziyani davolashning eng samarador usuli xirurgik usul bo’lib, buyrak arteriyalarining stenozi sababini bartaraf etish va buyrakka normal qon oqimini tiklashga qaratilgan. 1952 yilga qadar xirurgik davolashning yagona usuli nefrektomiya bo’lgan, u bir tomonlama zararlanishda va kasallikning o’tib ketgan bosqichida amalga oshirilar edi. Hozirgi kunda buyrak ichi qon tomirlari torayishida yoki zararlangan buyrak gipoplaziyaga uchraganda va uning faoliyati yaqqol buzilgandagina nefrektomiya bajariladi. Bundan tashqari, buyrak o’lchamlarining 8 sm va undan kichik bo’lishi ham nefrektomiya uchun ko’rsatma hisoblanadi. Qolgan hollarda buyrakda qon oqimini tiklashga qaratilgan, a’zoni saqlab qoladigan operatsiyalardan keng qo’lamda foydalaniladi. Xirurgik davolash natijalari VRG tashxisi va uning paydo bo’lish sababi nechog’lik erta aniqlansa, shunchalik samarador bo’ladi.

Ayni vaqtda VRG li bemorlarda xastalik hatto xavfli kechganda ham bemorga individual tanlangan gipotenziv vositalar yordamida ba’zan yaxshi natijaga erishishga muvaffaq bo’linadi. Biroq buyrak arteriyasi stenozi isbotlanganda muolaja o’tkazish tavsiya etilmaydi, chunki arterial qon bosimining pasayishi buyrakda qon oqimini yanada yomonlashuviga va qisqa vaqt ichida buyrakning ikkilamchi bujmayishiga, faoliyatining yo’qotilishiga olib keladi.

Kasallikning etiologiyasiga ko’ra balonli dilatatsiya yoki stentlash 80% hollarda muvaffaqiyatli chiqishi mumkin. Biroq bu muolajalar invaziv bo’lib, arteriyaning yorilishi yoki qirqilishiga, buyrak yoki oyoqlarning ateromatoz emboliyasiga, kontrast keltirib chiqargan nefropatiya sababli o’tkir buyrak etishmovchiligiga, punktsiya sohasidan qon ketishiga va (kamdan-kam hollarda) bemor o’limiga olib kelishi mumkin. Bu usullar, xirurgik vaskulyarizatsiya, ballonli dilatatsiya va stentlash imkoni bo’lmagan bemorlar, shuningdek operatsiya qilishni talab qiladigan qo’shilib kelgan qorin aortasi zararlangan bemorlar uchun zahira usul bo’lib qoladi.

Arterial gipertenziyasi yuqori va yomon nazorat qilinadigan gipertenziyali bemor, buyrak o’lchamlari kichraygan va faoliyati anchagina pasaygan bo’lsa nefrektomiyaga ko’rsatma hisoblanadi.

Davolash usulini qoniqarsizligining asosiy sabablari kuyidagilar:

- Nefroangiosklekroz,
- Shunt restenozi,
- Patologik jarayonning kuchayishi,
- Ikkilamchi giperaldosteronizm,
- Konralateral buyrak arteriyasi stenozi,
- Shunt anevrizmasi.

Buyrak usti gipertenziyasi ko’pincha uning o’smalari bilan bog’liq bo’ladi. Aldosteroma, feoxromotsitoma, buyrak usti bezlari po’stlog’ining aralash o’smalari, kortikosteroma, androsteroma, kortikoesteroma ko’plab uchraydi. O’smalarning hamma turlari ham xavfsiz, ham xavfli bo’lishi mumkin.

Aldosteroma (birlamchi giperaldosteronizm, Konn sindromi) buyrak usti bezi po’stloq qismining koptokcha sohasidan rivojlanadi. Ko’pchilik bemorlarda o’sma xavfsiz tabiatli bo’ladi va faqat 5% hollarda xavfli o’sishi aniqlanadi. O’sma to’qimasi ortiqcha miqdorda aldosteron ishlab chiqaradi.

Patogenezi. Aldosteronning ortiqcha ishlab chiqarilishi organizmda turli-tuman biokimyoviy va morfologik o’zgarishlarga olib keladi. Bu kasallik uchun

dastavval sezilarli tarzda elektrolit muvozanatining buzilishlari xos. Aldosteron buyrak kanalchalariga ta’sir etib, kaliy va suv reabsorbtsiyasi kamayishiga, natriy reabsorbtsiyasi ko’payishiga olib keladi. Kaliyning siydik orqali jadal suratda chiqarilishi, gipokaliemiya rivojlanishiga (3,0 mmol/l dan kam) olib keladi. Hujayradagi kaliy ionlari natriy va vodorod ionlari bilan almashinadi. Natriyurez pasayishi ho’jayra ichi va hujayra tashqarisidagi bo’shliqda natriy ionlari oshishiga olib keladi. Natriy gidrofil ion bo’lgani uchun suvni tutib turadi va o’ziga tortib oladi. Natijada to’qimalar shishishi, ayniqsa qon tomir devori shishi rivojlanadi, uning ichki bo’shlig’i arteriolalar darajasida kichrayadi. Qon tomir tonusi, periferik qon tomir qarshiligi ortadi va arterial gipertenziya rivojlanadi.

Kasallik aksariyat navqiron yoshdagi ayollarda uchraydi. Aldosteroma simptomlarini 3 guruhga bo’lish mumkin:

1) gipokaliemiya xisobiga rivojlangan neyro-mushak simptomlar;
2) aldosteronni bevosita buyrakka ta’siri natijasida vujudga kelgan simptomlar;
3) arterial qon bosimining oshishi bilan bog’liq bo’lgan simptomlar.

Neyro-mushak simptomlari gipokalemiya va nerv-mushak o’tkazuchanligini buzulishi hisobiga kelib chiqadi. Bemorlar mushak bo’shashidan noliydilar, uning darajasi turlicha bo’lib, tez-tez charchashlar, oyoq mushaklarini egallaydigan bo’sh falajliklargacha olib keladi. Paresteziya va talsavalar (mushak tortishishi) ko’plab qayd etiladi.

Buyrak simptomlari orasida ko’proq poliuriya, nikturiya, gipostenuriya kuzatiladi. Siydik orqali ko’p miqdorda suyuqlik yo’qotilishi sababli, polidipsiya (tashnalik) yuzaga keladi.

Arterial gipertenziya – aldosteromaning asosiy, ba’zan esa yagona simptomidir. Gipertenziya, odatda barqaror kechadi. AQB oshish darajasi o’rtachadan (160/100 mm Hg) to yaqqol 220-250/120-140 mm Hg gacha o’zgarib turadi. Ko’pchilik bemorlar yuqori arterial bosim bilan bog’liq kuchli bosh og’rig’iga shikoyat qiladilar.

Arterial gipertenziya yurak chap qorinchasining yaqqol gipertrofiyasiga olib keladi, gipokaliemiya belgilari paydo bo'ladi. Ko'z tubi tomirlari zararlanib, ko'pincha ko'rish faoliyati buziladi.

Konn sindromi diagnostikasi kasalliklarning klinik ko'rinishlarini va laboratoriya tekshiruvlari ma'lumotlarini tahlil qilishga asoslangan. Radioimmun tahlil plazmada, bazal sharoitlarda aldosteron kontsentratsiyasini oshishini va 4 soatlik yurish sinamasidan so'ng uning parodoksal pasayishi, plazma renini aktivligining kamayishini aniqlaydi. Biokimyoviy tekshirilishlarda gipokaliemiya, gipernatriemiya topiladi. Siydik ishqoriy reaktsiyasi muhim diagnostik qimmatga ega bo'lishi mumkin. Asbob-uskuna yordamida tekshiruv usullari orasida UTT va KT ning ahamiyati katta.

Aldosteromalar kichik o'lchamlarda (1,5-2 sm) bo'lganligi sababli ularni UTT yordamida taxminan 60% bemorlarda topish mumkin. Diagnostikaning eng aniq usuli kompyuter tomografiyasi hisoblanadi. KT da zichliga past bo'lgan (10-14 N^+ birligi) tuzilmalar aniqlanadi (33-rasm).

33-rasm. Chap buyrak usti bezi aldesteromasi (kompyuter tomogramma).

Davolash: bemorlarga adrenalektomiya operatsiyasi bajariladi.

Feoxromotsitoma – katexolaminlar (adrenalin, noradrenalin) ishlab beradigan xromofin to’qimadan neyroektodermal kelib chiqqan o’sma bo’lib, ko’proq buyrak usti bezi miya qatlamidan rivojlanadi (90% hollarda). Feoxromotsitomani (paraganglioma) 10% hollarda buyrak usti bezidan tashqarida (aksariyat simpatik paraaoratal gangliyalarda, qovuqda, orqa ko’ks oralig’ida) joylashgani aniqlanadi. Yolg’iz va ko’p sonli, xavfsiz va xavfli bo’lishi mumkin. Kasallik ko’pincha katta yoshdagi erkaklarda uchraydi. Feoxromotsitomaning oilaviy tabiati to’g’risida ham ma’lumotlar bor.

Feoxromotsitomali bemorlarda kelib chiqadigan buzilishlar patogenezida katexolaminlar gipersekretsiyasi va ularning umumiy qon oqimiga vaqti-vaqti bilan ko’p mikdorda tushishi asosiy ahamiyatga ega. Kriz vaqtida katexolaminlar, xususan noradrenalin darajasi normadan bir necha o’n barobar oshadi, ularning ortiqcha miqdori alfa va betta adrenoretseptorlarining qo’zg’alishini chaqiradi, bu esa arteriolalar darajasida yaqqol spazmga, umumiy periferik qarshilikning keskin ortishiga olib keladi, buning natijasida sistolik bosim ham, diastolik AQB ham oshadi.

Klinik manzarasi. Feoxromotsitomaning asosiy simptomi arterial gipertenziya hisoblanandi. U uchta tipda – krizli (paroksizmal), barqaror va aralash kechishi mumkin va shunga ko’ra kasallik klinik kechishining tegishli tiplari farq qilinadi. Paroksizmal turida AQB 250-300 mm Hg gacha va bundan yuqoriga ko’tarilib, gipertonik krizlar qayd etiladi. To’satdan AQB oshishi, keskin bosh og’rishi, yurak urib ketishi, o’lim xavfi, et junjikishi, tana xaroratining oshishi, ko’p terlash bilan o’tadi. Aksariyat nafas qisishi, bel sohasida, qorinda, to’sh orqasida og’riq qayd etiladi. Ko’ngli behuzur bo’lishi va qusish kuzatilishi mumkin. Kriz davomiyligi bir necha minutdan bir necha soatgacha davom etadi. Katexolaminlar gipersekretsiyasi natijasida rivojlangan kriz uchun giperleykotsitoz, giperglikemiya va glyukozuriya xos. Kriz bo’lmaganda AQB me’yordan oshmaydi va bemorlarda shikoyatlar bo’lmaydi.

Arterial gipertenziyaning barqaror turida krizsiz AQB ning barqaror oshishi qayd etiladi. Aralash turida katexolaminlik krizlar yuqori AQB fonida kuzatiladi

(160/100–180/120 mm Hg). Bartaraf etilmagan katexolaminlik kriz o’lim bilan tugashi mumkin, bunga o’tkir yurak etishmovchiligi, o’pka shishi, bosh miyaga qon quyilishi sabab bo’lishi mumkin.

Diagnostikasi. Feoxromotsitomani aniqlashda klinik ko’rinishi bilan bir qatorda siydikda katexolaminlar kontsentratsiyasi tekshirishga asosiy o’rin beriladi (sutkali yoki krizdan keyin qilingan). Siydikda ikkala gormonlar kontsentratsiyasining bir vaqtning o’zida oshishi o’smaning buyrak usti bezi ustida joylashuviga bir muncha hosdir. Noradrenalinning kontsentratsiyasi adrenalinga nisbatan yuqoriroq bo’lsa, o’sma buyrak usti bezidan tashqarida joylashuvi uchun hosdir. Amaliyotda siydikda adrenalin va noradrenalindan tashqari, vanilil-mindal kislota miqdori aniqlanadi. Bu kislota ikkala gormon metaboliti hisoblanadi va uning siydikdagi kontsentratsiyasi adrenalin va noradrenalin kontsentratsiyasidan bir necha o’n marta oshadi. O’smaning o’lchamlari katta bo’lganligidan ularni UTT va KT da osonlikcha topish mumkin (34a, b-rasm).

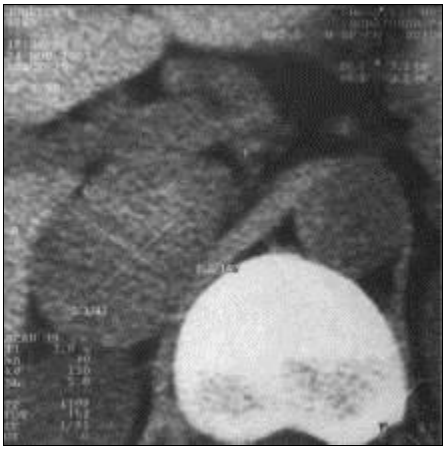

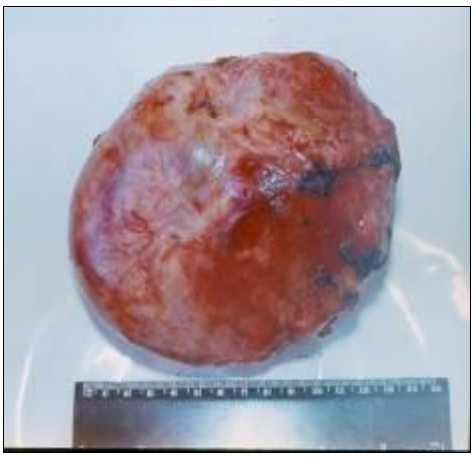

a b

34-rasm. Buyrak usti bezi feoxromotsitomasi.

a) kompyuter tomogramma; b) makropreparat.

Feoxromotsitoma faqat xirurgik usul bilan davolanadi. Bemorlarga adrenalektomiya operatsiyasi bajariladi – o’sma (feoxromotsitoma) buyrak usti bezi bilan birga olib tashlanadi.

Buyrak usti bezlarining boshqa kasalliklari orasida endogen giperkortitsizm simptomokompleksini ko’rsatib o’tish lozim. Uning patogenezi bo’yicha har xil, biroq kasallikning klinik belgilari bo’yicha o’xshash bo’ladi. O’xshash klinik manzarasi glyukokortikoid gormonlar, avvalo kortizolning ortiqcha miqdorda ishlanishiga bog’liq. Itsenko-Kushing sindromi va Itsenko-Kushing kasalligi (o’smasiz turi) farq qilinadi. Itsengo-Kushing sindromi buyrak usti bezi qobig’i tutamli (dasta) sohasidan rivojlanadigan o’smadan vujudga keladi (xavfsiz o’sma – kortikosteroma, xavfli o’sma – kortikoblastoma). O’sma to’qimasi kortizol gormonini ortiqcha ishlab chiqaradi. Aksariyat hollarda 20-40 yoshdagi ayollar (deyarli 80%) kasallanadilar. Itsenko-Kushing sindromi va kasalligining klinik manzarasi etarli darajada tipik bo’ladi. Semizlik va arterial gipertenziya kasallikning doimiy simptomlaridan hisoblanadi. Tez charchab qolish va mushak bo’shashishi, mehnat qobiliyatining pasayishi, jinsiy faoliyatning pasayishi erta paydo bo’ladi. Kechroq bu belgilar qatoriga osteoporoz qo’shiladi. Semizlik somatotropinning yog’ safarbarlik ta’sirini tormozlovchi kortizol va AKTGning ortiqcha ishlab chiqarilishi bilan bog’liq. Itsenko-Kushing sindromida arterial gipertenziya krizsiz, barqaror kechadi, sistolik va diastolik bosimning mutanosib oshishi qayd etiladi, gipotenziv vositalarga ta’sirsiz bo’ladi. Bemorlarning tashqi ko’rinishi o’ziga xos – yuzi oysimon, yuz va ko’krak qafasining yuqori qismi rangi qip-qizil ko’kimtir, qorin, bel, ko’krak bezlari, sonlar terisida qip-qizil ko’kimtir yo’l-yo’l chiziqlar «qizil striyalar» bo’ladi. Terisi quruq bo’lib qoladi, oyoq-qo’llari terisi ko’kimtir-marmarsimon tus oladi.

Diagnostika. Qonda va siydikda 17-kortikosteroidlar (17-KS) kontsentratsiyasi darajasini o’rganish, plazmada kortizol miqdorini aniqlash ahamiyatga ega. Kortikosteromada bu ko’rsatgich, ayniqsa o’sma xavfli tabiatga

ega bo’lganda, bir muncha oshadi. Tekshiruv usullar orasida UTT va KT keng ishlatiladi.

Davolash: Itsenko-Kushing sindromi faqat xirurgik usul bilan davolanadi. Bemorlarga adrenalektomiya operatsiyasi bajariladi – o’sma buyrak usti bezi bilan qo’shib olib tashlanandi.

Androsteroma. Buyrak usti bezi qobig’ining to’rsimon sohasida rivojlanadi. Klinik manzarasi androgenlarning ortiqcha ishlab chiqarilishi bilan bog’liq. Kasallik navqiron va etilgan yoshda paydo bo’ladi. Ko’proq ayollar kasallanadilar. Bolalik yoshida qizlarda gipertrixoz paydo bo’ladi, bo’y o’sishi tezlashadi, mushaklari haddan tashqari rivojlanadi, tovushi past, dag’al bo’lib qoladi. O’g’il bolalarda barvaqt voyaga etish kuzatiladi, bo’yi baland emas, oyoqlari kalta. Ayollarda erkaklarga xos jinsiy belgilar paydo bo’lib maskulinizatsiya belgilari yuzaga keladi – teri ostidagi yog’ qatlami kamayadi, mushaklari tez rivojlanadi, ko’krak bezlari atrofiyaga uchraydi, hayz ko’rish faoliyati buziladi; ko’pincha girsutizm paydo bo’ladi. Bemorning gormonal faoliyati tekshirilganda siydikda 17-KS miqdorining juda ko’pligi namoyon bo’ladi. O’smaning joylashuvini aniqlash uchun UTT va KT qo’llaniladi.

Davolashda xirurgik usul ishlatiladi – bemorlarga adrenalektomiya operatsiyasi bajariladi.

AORTA VA MAGISTRAL ARTERIYALAR TARMOQLARI KASALLIKLARI

Xozirgi zamon angiologiyasi o’z ta’sirini kardiologiya, terapiya, gastroenterologiya, seksologiya, nefrologiya, transplantologiyaning bir qator muammolariga yo’naltiradigan fandir. Angiologiya tufayli yurak ishemiyasi, miya, arterial gipertenziya kabi xastaliklarning patogenezini qayta ko’rib chiqish imkoniyati yaratildi. Tomirlarning ilgari ma’lum bo’lmagan yangi kasalliklari – nospetsifik aorto-arteriit va fibroz-mushak displaziya diagnostika qilinyapti va o’rganilyapti.

Anatomik-fiziologik xususiyatlar

Shunday qilib, tomirlar xirurgiyasining ta’siri xozir g’oyatda katta va undan go’yo uzoqda turgan tibbiy ixtisosliklarga ham tarqaladi. Shularning hammasi tibbiyot oliy bilimgohi talabalarini angiologiya va angioxirurgiyaning xozirgi holati: uning diagnostik va operativ imkoniyatlari bilan tanishtirishni taqozo etadi.

Bemorlarni tekshirish usullarini yoritishdan oldin arterial tizimning ba’zi bir asosiy kasalliklari ustida to’xtalib o’tish zarur. Bular: ateroskleroz,

nospetsifik aorto-arteriit, fibroz-mushak displaziyasi, obliteratsiyalovchi endarteriit.

Ateroskleroz atamasini 1904 yilda Marshan taklif qilgan, bu aorta va arteriyalarning o’ziga xos kasalligidir. Bu kasallik arteriyalar intimasi ostida lipidlarning o’choqli yig’ilib biriktiruvchi to’qima atrofi o’sib qalinlashuvi, kaltsiy yig’ilishi va mediyaning o’zgarishi bilan bog’liq: asosiy sabablari – tashqi omillar (xolesteringa boy ovqat, xis-hayajonlar, gipokineziya, chekish), genetik moyillik, endokrin buzilishlar, modda almashinuvi buzilishlaridir.

Ateroskleroz patogenezining eng tarqalgan nazariyasi N.N. Anichkov, G.F. Lang, A.L. Myasnikovlar taklif qilgan neyrometabolitik nazariyadir. Gidrofil xolesterin kompleksi yaratilishida beqaror lipoprotein komplekslariga – 3/4 qismi lipidlardan iborat beta-lipoproteidlarga va 1/4 qismi oqsil bo’lgan xolesteringa katta ahamiyat beriladi. Ularning tomirlar orqali bunday tashilish usuli ishonchli emas, komplekslar erimaydigan lipidlar cho’kishi bilan oson parchalanadi. Xolesterinning bu esterlari erimaydigan komplekslar holida arteriyalar intimasida to’xtalib qoladi va asta-sekin yig’ilib, uning devoriga o’tadi.

Urugvay xirurgi Palme tavsiya qilgan gemodinamik nazariyasi nuqtai nazardan ateroskleroz sistolik qon to’lqini zarblarining arterial devorni surunkali shikastlashi natijasi hisoblanadi. Bu arteriyalarning himoya sistemasi o’z vazifasini ado etolmaganda ro’y beradi.

Aterosklerozning trombogen nazariyasini ingliz patologi Dugayt taklif etgan. Uning tadqiqotlariga binoan aortadagi tromblar avval g’ovak, so’ngra kontakt fibrindan tashkil topgan. Tromb yuzasi endoteliy bilan qoplanadi, shunga ko’ra u go’yo tomir devorining tarkibiy qismiga o’xshab, intimaga joylanib olganday bo’ladi. Shundan keyin fibrin kondensatsiyasi va tromb hosil bo’lishi yuz beradi. Fibrin yig’ilishi takrorlanadi. Takrorlanish tez yuz bersa, fibrinning bir qatlami ikkinchi yangi qatlami bilan aloqaga kirishadi.

Nospetsifik aorto-arteriit – tomirlarning tizimli kasalligi bo’lib, asosiy xususiyati aortada va uning shox tarmoqlarida stenozlovchi, anevrizmatik yoki

aralash jarayon hisoblanadi. Uni 1956 yilda Savori tasvirlagan. Nospetsifik aorto-arteriitning haqiqiy tarixi yapon vrachi M. Takayasuning 1905 yilda aorta ravog'i tarmoqlari zararlanishining klinik tasvirini bayon etishidan boshlangan.

Aortitning allergik tabiatini hisobga olib, qator mualliflar uning autoimmun kelib chiqishi to'g'risidagi taxminni bayon qiladilar. Ayrim mualliflar uni kollagenozlar qatoriga kiritadilar, chunki unda kollagenozga xos yallig'lanish reaktsiyalari, subfebrilitet, sistem zararlanish, klinik polilorfizm, ayrim musbat laboratoriya sinamalari qayd qilingan. Bu kasallikda, odatda, arteriyaning birlamchi tashqi qatlamlari zararlanadi, so'ngra jarayon tomirning birmuncha chuqur qatlamlariga tarqalib, intimani qalinlashtiradigan ikkilamchi yallig'lanish xodisalari yuz beradi.

Obliteratsiyalovchi endarteriit – oyoq distal arteriyalarining yallig'lanish kasalligi bo'lib, tromboz va o'tkazuvchanligining buzilishi bilan o'tadi.

Etiologiyasi va patogenezi. Xozircha noaniq, uning rivojlanishini tushuntiradigan nikotin, infektsion, endokrin, buyrak usti bezi, trombogen nazariyalar rad etiladi. Arteriospazm rivojlanishida nikotin intoksikatsiyasining ishtiroki yaxshi ma'lum, biroq so'nggi yillarda chekadigan ayollar sonining ko'payishi ayollar o'rtasida endarteriit bilan kasallanish darajasini oshirgani yo'q. Bugungi kunda endarteriit rivojlanishida allergik komponentning ahamiyatini inkor etib bo'lmaydi. Neyrogen omil diqqatni tortadi. Endarteriitda nerv sistemasi zararlanishini ko'pgina mualliflar isbotlab berganlar, bunda morfologik o'zgarishlar oyoqdagi obliteratsiyaga uchramagan arteriya nervlarida ham topiladi. Arterial devorning maxalliy o'zgarishlari allergik komponentni ham o'z ichiga oladi. Autoantigenlar, autoantitelalar hosil bo'ladigan murakkab immun biologik reaktsiyalar ro'y beradi, arteriya devorlarida morfologik o'zgarishlar sodir bo'ladi.

Arteriyalarning fibroz displaziyasi – jarayon etiologiyasi xali to'liq o'rganilmagan. Birinchi martta De Kamp va Birxall tasvirlagan. Gistologik tekshirishda o'rta parda normal elementlarining gipertrofiyasi aniqlanadi, natijada arteriya bo'shlig'i kontsentrik torayadi, u anevrizmatik kengaymalar

bilan navbatlashadi. Katta anevrizmalar hosil bo'lishi ham mumkin. Asosan navqiron yoshdagi ayollar kasallanadilar. Fibroz displaziya ilgari faqat buyrak arteriyalarida uchrar edi. So'nggi vaqtlarda jaxon adabiyotida uning umumiy tomir kasalligi bo'lib, buyrak arteriyalaridan boshqa tomirlarni kasallantirishi haqida ilmiy ishlar paydo bo'ldi.

Endovazal sabablardan tashqari, aorta va uning tarmoqlaridagi qon oqimi ularning turli ekstravazal omillardan bosilishi sababli buzilishi ham mumkin. Aorta tarmoqlarining rivojlanish nuqsonlari, arteriyalarning uzayishi va patologik egri-bugriligi, umurtqa arteriyasi og'zining surilishi shular jumlasiga kiradi. Suyak kanalida umurtqa arteriyasining kompressiyasi buyrak osteoxondrozida osteofitlardan, umurtqalararo diskalar tushib qolganda va umurtqalar oldinga surilganda yuz berishi mumkin.

Braxiotsefal arteriyalarda qon oqimi buzilishiga ularning karotid tana o'smalaridan va bo'yin chandiqlaridan bosilishi kamdan-kam sabab bo'ladi.

Qorin stvoli anatomik joylashuviga ko'ra diafragma medial oyoqchasining fibroz boylami, quyosh chigalining gangliyalari va nerv tolalaridan bosilishi mumkin. Uning me'da osti bezi o'smasi, periarterial fibrozdan kompressiyaga uchrash hollari tasvirlangan. Tomir kasalliklarini aniqlash qiyinligiga qaramay, ularning ko'pchiligini bemorni odatdagi klinik tekshirishda bilib olsa bo'ladi.

Tekshirish usullari

Tomirlar patologiyasi bor bemorlarni tekshirish metodlarini 4 bosqichga bo'lish mumkin:

I. Ambulatoriyada tekshirish bosqichi.

1.Kasallik shikoyatlari, anamnezini, kechish xarakterini batafsil yig'ish va taxlil qilish. Odatda birinchi navbatda biror organda qon aylanishi etishmovchiligi bilan bog'lik simptomlar aniqlanadi. Ularning zararlangan organ funktsional aktivligi paytida paydo bo'lishi yoki kuchayishi o'ziga xosdir. Oyoqlarda yurganda og'rik paydo bo'lishi va tinch turganda yo'qolishi oyoq arteriyalari stenozi va okklyuziyasi simptomi yoki aorta bifurkatsiyasi simptomi

hisoblanadi va «o’zgarib turadigan oqsoqlik» deyiladi. Qo’ldagi shunday og’riqlar qo’l arteriyalarining zararlanganidan dalolat beradi. Hazm cho’qqisida qorindagi og’riq vistseral qon aylanishi surunkali buzilganligini ko’rsatadi. Og’riqning xarakteri, kuchi, joylashuviga ko’ra muayyan tomir xavzasidagi qon aylanishi buzilishi, ishemiya darajasi va uning rivojlanish sur’atlari to’g’risida xulosa chiqarish mumkin.

Parasteziyalar (uvishib qolish, igna sanchilganday, chumoli o’rmalaganday sezgi bo’lishi) ham qon aylanishi etishmovchiligi belgilaridir. Funktsional faollik paytida ular kuchayadi.

Bosh aylanishi, sinkopal holatlar, vaqti-vaqtida ko’z ko’rmay qolishi braxiotsefal tomirlar yoki umurtqa arteriyasining stenozga uchrash oqibati hisoblanib, bosh miyada qon ta’minoti etarli emasligidan dalolat beradi. Ayrim hollarda bu simptomlar muayyan xarakatlar vaqtida paydo bo’ladi, bu holda tomirlar bosilishi va miya ishemiyasiga shubxa qilinishi mumkin. Ichning buzilib, gox, ketib, gox, qotib turishi vistseral qon aylanishi buzilishi simptomi bo’lishi mumkin, unga to’g’ri baho berish uchun ularning faoliyati, rivojlanish dinamikasi, ishlatilgan vositalarning ta’sirchanligi to’g’risidagi ma’lumotlar zarur.

2. Ko’zdan kechirish tomir kasalliklarining diagnostikasi uchun muxim to’qima trofikasi buzilishlarini aniqlashga imkon beradi.

Mushak atrofiyasi odatda arteriyal qon aylanishi surunkali buzilganda rivojlanadi. Aorta koarktatsiyasi uchun qo’l-oyoq muskulaturasining nomutanosib rivojlanishi xos.

Teridagi distrofik o’zgarishlar (uning yupka tortishi, soch to’kilishi kabi) ham ko’pincha shu soxadagi qon aylanishining surunkali etishmovchiligi belgisidir. Tomir xastaliklarida teri rangining o’zgarishi (rangparlik, tsianoz) diagnostika uchun qimmatlidir. Bu simptomlarning qaerda joylashganini nazarda tutish muxim. Shu tufayli bemorni to’liq, ko’zdan kechirish, gavda va qo’l oyoqlarining simmetrik qismlarini albatta taqqoslab qo’rish zarur.

3. Palpatsiya (paypaslab ko’rish) quyidagilarni aniqlash imkonini beradi:

- gavda teri qismlaridagi xarorat o’zgarishiga baho berish va simmetrik segmentlar bo’yicha taqqoslash;

- palpatsiyada ba’zi kasallik simptomini aniqlashga muvaffaq bo’linadi (masalan, arteriovenoz oqmada, sistolo-diastolik titrash, flebitlar borligi, aorta koarktatsiyasida qovurg’alararo arteriyalar pulsatsiyasi va x. k.);

- tomirlar holatiga baho berish imkonini beradi;

- oyoq-qo’llarning simmetrik satxlaridagi areteriyalar pulsatsiyasi palpator aniqlanadi va taqqoslanadi;

- muayyan holatda paypaslab ko’riladi. Qorin bo’shlig’ini paypaslab, qorin arteriyasi anevrizmasini aniqlash mumkin.

4. Perkussiya tomir kasalliklari diagnostikasida kam ahamiyatga ega. Biroq u ma’lum ma’lumot olish imkonini beradi: masalan, qorin aortasi anevrizmasi yorilganda, qorin pardasi orqasi gematomasini aniqlashda, ko’ks oralitada tomir dastasi chegaralarini aniqlashda yordam beradi.

5. Tekshiruvni auskultatsiyasiz o’tkazishni to’la qimmatli deb hisoblash mumkin emas. Auskultatsiyani o’tkazsa bo’ladigan hamma nuqtalarda o’tkazish zarur. Normada magistral arteriya tepasida puls zarbini eshitish mumkin. Torayganda yoki patologik kengayganda sistolik shovqin, qon arterial o’zandan venoz o’zanga tushganda sistolo-diastolik shovqin paydo bo’ladi. U yoki bu arteriyani qaerida auskultatsiya qilishni bilish zarur. Chunonchi, uyqu arteriyasi bifurkatsiya soxasida ichki uyqu arteriyasining boshlang’ich bo’limi bilan birga pastki jag’ burchagi orasida eshitiladi. Imo-ishora muskuli orqasida umrov arteriyasidan shovqinlar eshitiladi, shu nuqtaning o’zida o’ng tomonda braxiotsefal stvoldagi shovqinlarni, o’mrov o’rtasidan 2 sm berida umurtqa arteriyasidan keladigan shovqinlarni aniqlash mumkin. Ikkinchi qovurg’alar orasida to’shdan o’ng tomonda yuqoriga ko’tariladigan aorta va aortal klapandan shovqinlar eshitiladi, to’shdan chap tomondan, uchinchi qovurg’alar orasida, yuqoriga ko’tariladigan aorta anevrizmali bemorlarda aorta klapani etishmovchiligida diastolik shovqin yaxshi eshitiladi. Pastga tushadigan ko’krak arteriyasidan va qorin aortasining proksimal bo’limidan stenotik shovqin

qorinning o’rta chizig’i bo’ylab xanjarsimon o’siq ostida aniqlanadi. Qorin stvoli shovqini u bosilganda yoki stenozida xuddi shu nuqtada eshitiladi. Xanjarsimon o’siq bilan kindikning o’ng va chap tomoni o’rtasida pararektal chizik bo’ylab buyrak arteriyalari shovqinini eshitish mumkin. O’rta chiziq bo’ylab yuqoridan va kindik sathida qorin aortasi shovqinlari bo’ladi. Chov burmasi nuqtasida son arteriyasi shovqini eshitiladi. Taqim chuqurchasi o’rtasida shu nomdagi arteriya shovqini eshitiladi.

Bemor shikoyatlari bo’lmaganda ham albatta tomirlarni eshitib qo’rish kerakligini ta’kidlab o’tamiz. Masalan, uyku arteriyasi ustida xarakterli shovqin eshitilishi, xatto klinik belgilari bo’lmaganda ham, uning stenozidan dalolat beradi. Gipertenziyali bemorlarda aorta yoki buyrak arteriyalari ustidagi shovqin uning vazorenal genezi xaqida taxmin qilish imkonini beradi. Shunga ko’ra tomirlarni auskultatsiya qilish tomir kasalliklarini erta yaxshiroq diagnostika qilishga yordam beradi.

6. Arterial bosim hamma qo’l-oyoqlarda, zarurat bo’lganda va tik turgan holatda Valsalva sinamasi bilan aniqlanadi.

II. Tekshirishning umumiy statsionar bosqichi quyidagilarni o’z ichiga oladi:

- laboratoriya ma’lumotlari analizi – qon, siydikning umumiy analizi, qon bioximiyasi va elektrolitlari, koagulogramma, Zimnitskiy sinamasi, summar buyrak funktsiyasi;

- funktsional tekshirish ma’lumotlari (EKG, FKG, ostsillosfigmoreografiya), rentgenologik ma’lumotlar, nevrologik, oftalmologik status ma’lumotlari, qorin aortasi va uning tarmoqlarini fonoangiografik tekshirish.

III. Tekshirishning ixtisoslashgan statsionar tipi.

Qorin aortasi va tarmoqlari zararlanishini aniqlash maqsadida laboratoriya tekshiruv metodlari qo’llaniladi. Ichak va hazm organlari absorbtsion va sekretor funktsiyasi to’g’risidagi axborotni bemor koprogrammasini tekshirib olish mumkin. Badbuy xidli, shilimshiq, neytral yog’, mushak tolalari, biriktiruvchi

to’qima miqdori ko’p, shakllanmagan axlat hazm organlarining sekretor va absorbtsion funktsiyasi buzilganidan darak beradi. Vitamin B_{12} bilan sinama (Shellenger testi) ingichka ichak distal bo’limining absorbtsiya holati to’g’risida ma’lumot beradi. Metod Co^{58} bilan nishonlangan vitamin B_{12}ning radioaktiv dozasi peroral qabul qilingandan keyin 24 soat ichida siydik bilan ajralishni aniqlashga asoslangan.

Me’da ichi pH-metriyasi usuli bilan me’da sekretsiyasini tekshirish.

Me’da-ichak yo’lining rentgenoskopiyasi. Bu tekshiruvda ichakning motor funktsiyasini hamda qator destruktiv o’zgarishlarni aniqlash mumkin.

Endoskopik diagnostika usullari (gastroduodenoskopiya, kolonoskopiya). Bu usullar abdominal patologiyaning kelib chiqishinigina emas, balki me’da-ichak yo’lidagi o’sma va boshqa organik kasalliklarni istisno qilishni o’ziga maqsad qilib qo’yadi.

Arterial ostsillografiya periferik arterial sistemani tekshirishning tarqalgan metodlaridan biri hisoblanadi. Metodning moxiyati manjetkadagi turli bosimda puls to’lqinlari kattaligini qayd qilishdan iborat, olingan egri chizik arteriyalar devorining cho’zilish amplitudasini aks ettiradi.

Sfigmografiya – arterial pulsni grafik qayd qilish metodikasidir. Bevosita yoki oddiy sfigmografiya arterial tomirning mazkur chegaralangan qismida yurak tsiklidagi o’zgarib turadigan bosim ta’siri ostida paydo bo’ladigan tomir deformatsiyasi darajasini xarakterlaydi. Oyoq-qo’llarning okklyuziyalovchi va stenozlovchi zararlanishlarida tomir devorining summar tebranishlarini qayd qiladigan hajmli sfigmografiyadan foydalanish maqsadga muvofiq. Bu oyoq-qo’lning tekshirilayotgan sathidagi kollateral va magistral qon ta’minoti haqida umumiy tasavvur beradi.

Pletizmografiya – organ yoki gavda qismi hajmining ular tomirlarining qon bilan to’liqligi o’zgarishi bilan bog’lik tebranishlarini qayd qilish usulidir. U periferik gemodinamikaning muxim ko’rsatkichi – maksimal arterial bosimni qayd qilishning volyumetrik usuli negizini tashkil qiladi.

Reovazografiya – periferik qon aylanishi holatiga baho beradigan usul sifatida keng tarqalgan. Metod tekshiriladigan soha orqali yuqori chastotali tok o’tkazish va kompleks elektr qarshiligini grafik qayd qilishga asoslangan, bu qarshilik to’qimaning qon bilan to’liqligiga bog’liq holda o’zgarib turadi. Tekshiriladigan qismning qon bilan to’liqligi oshishi elektr toki pasayishiga, qon bilan to’liqlikning kamayishi esa qarshilikning oshishiga olib keladi. Reovazografiya periferik va tserebral hamda umumiy gemodinamikani o’rganishda ishlatiladi.

Angiotenziometriya – qon aylanishini o’rganishning 1952 yilda N. I. Arinkin taklif etgan kompleks usulidir. Pletizmo va sfigmografiya bu usulning asosini tashkil etadi. Bu usul bilan maksimal arterial bosim, venoz bosim, tomirlar tonusi, oyoq-qo’lning hajm-pulsga ta’luqli qon ta’minoti, qon oqimining hajm tezligi, yurakning sistolik hajmini tadqid qilish mumkin. Biroq metodikasi ko’p mehnat talab qiladi, apparatlari murakkab, shu tufayli metod klinikada keng qo’llanilmayapti.

Fonoangiografiya – qon oqimi buzilishlarida tomirlardagi shovqinlarni grafik qayd qilishdir. Shovqinlarni qayd qilish uchun maksimal shovqin proektsiyaga o’rnatiladigan oddiy fonokardiografik datchik ishlatiladi.

Kapillyaroskopiya – periferik tomirlarni vizual kuzatish usuli. Kapillyar qon aylanishi aksariyat kapillyarlar yaxshi ko’rinadigan tirnoq o’rnida (soxasi) tekshiriladi.

Teri elektr termometriyasi – teri xarorati arterial va kapillyar qon aylanishi holatini aks ettiradi, shuningdek chuqur joylashgan to’qimalardagi metabolik jarayonlar aktivligi to’g’risida ma’lumot beradi. Haroratni universal tibbiy elektr termometr EGU-m bilan o’lchanadi. Haroratni o’lchash diapazoni 16° dan 42°S gacha.

Ultratovushli dopplerografiya**.** Metod asosini Doppler effekti tashkil qiladi. Yakinlashayotgan narsaning tovush chastotasi oshib, uzoqlashayotgan narsa tovushning chastotasi kamayishidan iborat. Uni periferik arterial sistemasining o’tkir va surunkali okklyuziyalarini diagnostika qilish, arterial o’zaklar

okklyuziyasida arterial bosimni aniqlash, tomirlardagi rekonstruktiv operatsiyalar vaqtida qon oqimini aniqlashda foydalaniladi. Doppler tekshiruvi atravmatik; tomirlar patologiyasida muxim o'rin tutadi. Uyqu va umurtqa arteriyalarini tekshirishdan tashqari, oyoq-qo'llardagi tsirkulyator buzilishlarni diagnostika qilishda katta imkoniyatlarga ega. U arteriografiyani to'ldirishi mumkin.

Pnevmoretroperitoneografiya – aorta va uning tarmoqlari va qorin pardasi orti bo'shlig'ining differentsial diagnostikasida qo'llaniladi.

Funktsional vena ichi urografiyasi – bunda kontrast modda yuborilgandan keyin 1, 3, 5, 10, 20, 30, 45, 60 minutdan keyin suratlar olinadi. Vaqt berayotganda kosacha-jomcha apparatining shakliga, deformatsiyasiga, ularning kontrastlanish tezligiga va kontrast moddaning chiqarilishiga ahamiyat beriladi.

Buyrak arteriyasi bir tomonlama zararlanganda ekskretor urogrammada quyidagi belgilar bo'lishi mumkin:

- bitta buyrakda ikkinchisiga qaraganda kontrast paydo bo'lishining kechikishi;
- buyraklar o'lchamlari o'rtasidagi tafovut 1 sm dan ko'p;
- urografiya o'tkazilishining oxirida zararlangan buyrak kontrastlanishining paradoksal oshishi;
- arteriyalarida okklyuziyasi bor bemorlarda normal retrograd pielogrammada buyrakning butunlay kontrastlanmasligi.

Yod-gippuran-131 bilan radioizotop renografiya buyrakning 3 ta asosiy ko'rsatkichi: buyrakda qon oqimi, kanalcha epiteliysi sekretsiyasi va siydik chikaruvchi yo'llar holati to'rrisida ma'lumot beradi.

Buyraklarni skanerlash – buyraklar asta-sekin singdirib chiqaradigan neogidrin[20] ishlatiladi. Skanogrammalar qator buyrak anomaliyalari: distoniya, gipoplaziya, polikistoz, nefroptoz, pielonefrit, buyrak arteriyalari stenozi, buyrak segmenti infarktida ayniqsa kerak. Buyrak arteriyasining magistral stenozida, odatda, chegaralari tekis buyrakda neogidrin aktivligi kontsentratsiyasining

kamayishi aniqlanadi. Buyrakning parenximatoz zararlanishlarida neogidrin aktivligi turli bo'limlarda xar hil darajada pasaygan.

Seriostsintigrafiya. Oddiy statik skanerlashdan farqli ravishda bu usul yoki dinamik skanerlash yod-gippuran-131 izotopi bilan «Daynami», «Gamma-kamera» kabi yangi apparatlarda o'tkaziladi. Metod buyrakning holati, o'lchamlari, shaklini aniqlash bilan bir qatorda uning izotop singdirish darajasini ko'rsatib beradi.

Kontrast tekshirish metodlari**.** Tomirlardagi morfologik o'zgarishlarni inson hayot vaqtida tekshirishning asosiy usuli angiografiya turli kasalliklarda qo'llaniladi. Tomirlarni kontrast tekshirish xirurgik davo qilinadigan bemorlarda va boshqa usullar kasallikka diagnoz qo'yishga imkon bermagan hollarda qo'llanilishi kerak. Xozirgi vaqtda monelik qiladigan hollar doirasi birmuncha toraygan, angiografiya, masalan, miokard infarktida, ishemik insultda va xatto buyrak etishmovchiligida ham o'tkaziladi.

Bemorlarning kontrast moddalarni ko'tara olmasligi angiografiya o'tkazishga monelik qiladigan hol hisoblanadi.

Klinik amaliyotga angiografik tekshiruv metodlarining joriy qilinishi angiologiya rivojida katta turtki bo'ldi. Bu tekshiruvdan keyin deyarli hamma savollarga javoblar olinadi, bemorni operatsiya qilish-qilmaslik masalasi hal qilinadi. Angiografiya o'tkazishda ehtimol, tutilgan asoratlarni yodda saqlash kerak. Hozir ixtisoslashgan bo'limlarda og'ir asoratlar 0,5-1,0% gacha uchraydi. Angiografiyaning quyidagi turlari bor.

Arteriografiya. Kontrast modda bevosita yaqin arteriyada yoki aortografiyada birmuncha olis qismlarda in'ektsiya qilinishi mumkin. Teri orqali punktsion arteriografiya qilish. Bu usul oyoq-qo'l tomirlarining diagnostikasida qo'llaniladi. Punktsion arteriografiyadan son arteriyasi distal bo'limi zararlanganiga, taqim osti arteriyasi va boldir arteriyalari kasalliklariga shubxa bo'lganda foydalaniladi.

Aorta ravog'i tarmoqlari zararlanganligini diagnostika qilish uchun ham punktsion arteriografiyadan foydalanish mumkin.

Umurtqa arteriyasini tekshirish uchun kontrast moddani qo’ltiq arteriyasini teri orqali punktsiya qilish yo’li bilan qon oqimiga qarshi yuboriladi.

Aortografiya. Xozir uning quyidagi metodlari qo’llaniladi. Aortani turli satxlarda punktsiya usuli bilan aortografiya qilish:

- parasternal punktsiya aortaning boshlangich bo’limlari va toj arteriyalarni kontrast tekshirish uchun qo’llaniladi;

- retroplevral punktsiya. Aorta pastki ko’krak bo’limini kontrast tekshirish uchun qo’llaniladi;

- translyumbal punktsiya. qorin aortasi va oyoq arteriyalari ateroskleroz, aorto-arteriit yoki boshqa jarayon bilan zararlanganda ularni kontrastlash uchun 1929 yilda Dos Santos taklif etgan aortaning bevosita translyumbal punktsiyasi qo’l keladi. Agar qorin aortasi vistseral tarmoqdarini kontrastlash zarur bo’lsa, XII ko’krak umurtqasi satxida yuqori translyumbal aortografiya bilan aorta punktsiyasi bajariladi. Agar qorin aortasi bifurkatsiyasi va oyoq arteriyalarini kontrastlash vazifasi qo’yilgan bo’lsa, II bel umurtqasi pastki cheti sathida aortani pastki translyumbal punktsiya qilishdan foydalaniladi.

Kateterni periferik arteriya orqali o’tkazish metodi ham bor. Aortaga son, elka, bilak, umumiy uyqu va kindik arteriyasi orqali o’tkazish va zarur satxda o’rnatilishi mumkin. Aortani Seldinger usulida teri orqali, son orqali kateterlash keng qo’llanilyapti. Son arteriyasini igna bilan punktsiya qilinadi va u orqali tor ko’rinishidagi metall o’tkazgich kiritiladi. Igna chikariladi, o’tkazgich esa arteriya bo’shlig’ida qoldirilib, u orqali kateter kiritiladi. O’tkazgich chiqarilgandan keyin kateter aortaga yoki uning tarmoqlariga kiritiladi va aortografiya bajariladi. Son arteriyasi orqali zond kiritilganda yuqoriga ko’tiriladigan va ko’krak aortasi, aorta ravog’i tarmoqlari, qorin aortasi kontrastlanishi va vistseral arteriyalar selektiv arteriografiya qilinishi mumkin.

Selektiv angiografiya**.** Bunda kateter uchi (uchki bo’limi muayyan konfiguratsiyali maxsus kateter qo’llaniladi) qilinishi lozim bo’lgan tomirga kiritiladi, keyin kontrast modda in’ektsiya qilinadi.

Koronarografiya – toj arteriyalarni kontrast tekshitish.

Koronarografiyaga ko’rsatmalar:

1) tipik stenokardiya va boshdan kechirilgan miokard infarktining klinik manzarasi;

2) boshqa kasalliklar bilan izoxlash mumkin bo’lmagan atipik og’riq;

3) yurak klapan apparati patologiyasi bilan bog’liq, bo’lmagan yurak ritmi buzilishi;

4) miokardni bevosita revaskulyarizatsiya qilish operatsiyasidan keyin aylanma shuntlar o’tkazuvchanligini aniqlash;

5) infarkt oldi holati va o’tkir miokard infarkti rivojlanishining dastlabki soatlarida.

Koronarografiyaga monelik qiladigan hollar:

1) isitma holatlari;

2) parenximatoz organlarning og’ir holati;

3) yurak ritmining og’ir buzilishlari;

4) miya qon ta’minotining o’tkir buzilishlari;

5) yod preparatlariga ortiqcha sezuvchanlik.

Souns bo’yicha selektiv koronarografiya: elka arteriyasi orqali Seldinger bo’yicha ingichka o’tkazgich yordamida rentgenkontrast kateter kiritiladi va chap, so’ngra o’ng toj arteriyalar kateterlanadi va kontrast modda in’ektsiya qilingandan keyin turli proektsiyalarda suratlar seriyasi olinadi.

Jatkins bo’yicha selektiv koronarografiya – Bauras kateteri yordamida toj tomirlarni son arteriyasi orqali kateterlanadi.

Paulin bo’yicha yarim selektiv koronarografiya aortal sinuslar soxasiga (Valsalva sinusi) kontrast modda yuborishga asoslanadi.

IV. Tekshiruvning intraoperatsion bosqichi.

Aorta va uning tarmoqlarini bevosita operatsiya vaqtida reviziya qilish. Arteriya ustida palpatsiyada aniqlanadigan titroq qon aylanishi buzilganidan dalolat beradigan belgidir. Uning intensivligi har xil – arang bilinadigandan, to kuchligacha bo’lib, u stenoz darajasiga bog’liq.

Stenozlangan kesimdan birmuncha distal tomonda zararlangan arteriyadagi arterial bosimni aniqlash va uni aortadagi bosim bilan taqqoslash tsirkulyator buzilishlarning og’ir-engilligi to’g’risida tushuncha beradi.

Intraoperatsion elektromanometriya. Okklyuziya yoki stenozdan birmuncha distal joyda aorta va magistral arteriya o’rtasidagi bosim darajasini o’lchash – elektromanometriya usuli arteriyalar bo’ylab qon oqishining buzilishi darajasi to’g’risida ma’lum tasavvur etadi. Elektromanometriya stenoz yoki okklyuziyadan pastroqda aorta yoki arteriyani punktsiya qilish yo’li bilan o’tkaziladi. Bu «Mingograf-42» apparati yordamida qayd qilinadi. Elektromagnit floumetriya – qon oqimini tekshirishning birmuncha ishonchli usuli hisoblanadi. Usul elektromagnit induktsiyasi qonuniga asoslangan. Uning printsipi shundan iboratki, qon oqayotgan tomir bilan elektromagnit datchik o’rtasida elektromagnit maydon hosil qiladigan potentsiallar ayirmasi paydo bo’ladi, hajmiy qon oqimi, ya’ni tomirning shu segmenti orqali bir minutda oqadigan qon miqdori (ml) egri chiziqlarda qayd qilinadi.

Buyrak biopsiyasi. Vazorenal gipertenziyada biopsiyadan maqsad – ishemiyaga uchragan va kontralateral buyraklarda morfologik o’zgarishlar darajasini aniqlash, operatsiya qilish-qilmaslik, uning xarakteri, prognoz masalalarini bilib olishdan iborat. Buyrak arteriyasi stenozida bioptatik o’rganish quyidagi ko’rsatkichlarni: yukstaglomerulyar apparat xujayralarining gipertrofiya va gipergranulyatsiyalari darajasi, kanalchalarning ishemik atrofiyasi borligi va darajasi, interstinal fibroz kabilarni aniqlashga imkon beradi.

Lerish sindromi

«Lerish sindromi» atamasi klinik amaliyotda qorin aortasi bifurkatsiyasi va yonbosh arteriyalarning stenozlaydigan va okklyuziya qiladigan zararlanishlari natijasidagi buzilishlar yig’indisini ifodalashda ishlatiladi. Bu sindrom klinik manzarasini birinchi marta 1923 yilda frantsuz xirurgi Rene Lerish batafsil tasvirlagan. Bu kasallik patologik anatomik tekshirishlarda 0,14% xollarda

uchraydi (Felson, 1954). Bu kasallikda Germaniyada yiliga qariyb 30 ming, AQShda esa 37 ming rekonstruktiv tomir operatsiyalari bajariladi. Bemorlarning taxminan 25 foizida konservativ davolash ikkala oyoqni amputatsiya qilish bilan tugallanadi. Umr ko'rish va oyoq holati prognozi jiddiy: kasallikning dastlabki simptomlari paydo bo'lgandan 8 yil o'tgach, bemorlarning uchdan bir qismi nobud bo'ladi, bunda ularning yarmida gangrena sababli oyoqlari amputatsiya qilinadi, uchdan ikki qismidan amputatsiya birmuncha keyingi davrda qilinadi, qolgan uchdan bir qismida oyoq holati yomonlashib boradi (35-rasm) .

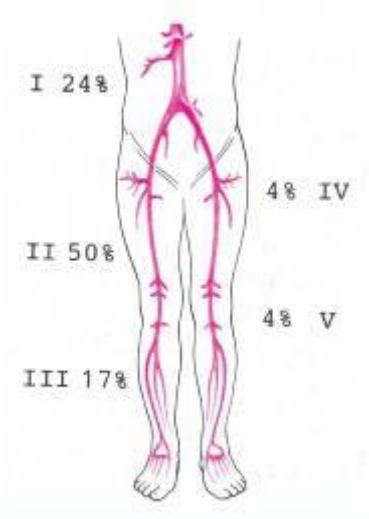

35-rasm. Oyoqlar arteriyalarining aterosklerozda zararlanishini uchrashi.

Etiologiyasi. Qorin aortasi va yonbosh arteriyalarining stenozlaydigan zararlanishlari tug'ma va orttirilgan kasalliklardan yuz berishi mumkin. Tug'ma kasalliklarga aorta qorin bo'limi gipoplaziyasi yoki atreziyasini kiritish lozim. Kasallik ham yallig'lanish bo'lmaydigan, ham orttirilgan yallig'lanish kasalliklaridan kelib chiqishi extimol. Aortaning yallig'lanishga aloqador bo'lmagan kasalliklari orasida ateroskleroz ko'p uchraydi (70-85%). Aortaning yallig'lanish kasalliklari orasida uning stenoziga – zaxm aortiti, infektsion arteriitlarning boshqa turlari, shuningdek nospetsifik aorto-arteriit sabab bo'lishi mumkin.

Qorin aortasining okklyuziyalovchi kasalliklari klassifikatsiyasi jarayonning joylashuvi va turini hamda ishemiya manzarasining qandayligini hisobga olgan holda etiologik printsip bo'yicha tuziladi. Etiologiyasi bo'yicha qorin aortasi zararlanishi orttirilgan (ateroskleroz, nospetsifik aorto-arteriit, endarteriit, postembolik okklyuziya, shikast oqibatlari va b.) va tug'ma (gipoplaziya, aplaziya, fibroz-mushak displaziyasi) turlarga bo'linadi. Qorin aortasining stenotik zararlanishi yonbosh arteriyalarning bir yoki ikki tomonlama zararlanishi bilan o'tishi mumkin. So'nggi xili tipik Lerish sindromi hisoblanadi. Arteriyalarning zararlanish darajasi (stenoz yoki okklyuziya) va distal tomir o'zani holati, xususan son-taqim zonasida okklyuziya borligi va boldir arteriyalari okklyuziyalari borligini aniqlash muhim. Son arteriyalari okklyuziyasida asosiy kollateral sifatidagi son chuqur arteriyasining o'tkazuvchanligi muhim ahamiyatga ega.

Ishemik sindromning yuzaga chiqqanligiga ko'ra kasallikning 4 bosqichi farq, qilinadi.

I bosqichda oyoqda og'riq, zo'r jismoniy harakatda, masalan, 1 kmdan ko'p masofa bosib o'tilganda paydo bo'ladi.

Ishemiyaning II bosqichida og'riq, kamroq yo'l yurilganda vujudga keladi. 200 metrlik masofa shartli mezon qilib olingan. Agar bemor odatdagicha odimlab 200 m dan ortiq masofani og'riqsiz bosib o'tsa, uning holatini ishemiyaning II «A» bosqichi sifatida belgilaydilar. Agar normal odimlashda 200 m yurilmasdan og'riq paydo bo'lsa, bu – ishemiyaning II «B» bosqichi hisoblanadi.

Tinch turilganda yoki 25 m dan kam yurilganda og'riq tursa, bu – ishemiyaning III bosqichi sifatida qaraladi.

Ishemiyaning IV bosqichi to'qimalarning yara-nekrotik o'zgarishlarga uchrashi bilan ta'riflanadi.

Klinikasi. Arterial o'zagining aorta-yonbosh segmenti zararlanganda oyoq ishemiyasi klinik manzarasi rivojlanishiga faqat 3 ta omil sabab bo'lishi mumkin: 1) aorta ateromatoz pilakchalari yaraga uchrab, distal o'zanning

ateromatoz emboliyasi; 2) terminal aorta va umumiy yonbosh arteriyalarining trombozi; 3) oyoqlar distal bo'limlari (son va taqim osti segmentlari) birgalikda aterosklerotik zararlanishi. Xuddi shu «ko'p qavatli» aterosklerotik zararlanish zo'riqish ishemiyasi manzarasi, so'ngra tinchlikdagi oyoq ishemiyasi avj olishiga olib keladi. Bu jarayon oyoqlarning ro'yrost trofik o'zgarishlari bilan, gangrena rivojlanishi bilan tugallanadi. Oyoqlarning klinik yuzaga chiqadigan ishemiyasi qorin aortasi terminal bo'limining to'liq okklyuziyasida yoki aorta-yonbosh segment stenozida paydo bo'ladi.

Qorin aortasi stenozlovchi zararlanishlarining klinik manzarasi joylashgan o'rniga, uzunligiga, kollateral qon aylanishi avj olishiga va kasallikning qachon boshlanganiga bog'liq va chanoq organlari, dumba va oyoq muskullarida ishemiya avj olishi bilan aloqador bo'ladi.

Bemorlar yurganda birinchi galda boldir muskullaridagi og'riqdan noliydilar. Og'riq tekis joydan yurganda to'satdan paydo bo'ladi va tez o'tib ketmaydi. Bemor to'xtab qolishga majbur bo'ladi. Toqqa ko'tirilganda yoki zinapoyadan chiqilganda og'riq tezrok paydo bo'ladi. Qorin aortasi zararlangan bemorlarning amalda qariyb 90 foizi oqsoqlanib qolganliklari sababli vrachga murojaat qiladilar. Aorta okklyuziyalarida ishemik og'riqlar asosan dumba muskullarida, boldir va son muskullarida (aksariyat orqa va lateral satxi bo'ylab) xarakat vaqtida paydo bo'ladi. Erta bosqichda oqsoqlanishning bu turi dumbalar soxasida va sonlarning orqa yuzasida tortishish ko'rinishidagi og'riq sezgilari yuzaga kelishidan iborat bo'ladi. Vrachlar ko'pincha buni bel-dumgaza radikuliti yoki kuymich nervi yallig'lanishi deb hisoblaydilar. Ayrim bemorlar chanoq tubi mushaklarining arterial etishmovchiligi simptomlarini – sfinkterdan bo'ladigan oqsoqlikni qayd qiladilar. Bemorlar odimlashdagi og'riqdan tashqari oyoq uvishishi, sovqotishini qayd qiladilar. Bundan tashqari, oyoqlardagi tuklar to'kilib, oyoq barmoqlaridagi tirnoqlar sekin o'sadi.

Qorin aortasi okklyuziyalovchi kasalliklarining ikkinchi klassik simptomi jinsiy ojizlik hisoblanadi. Qorin aortasi okklyuziyasida bu simptom 53,7% bemorlarda aniqlanadi. Jinsiy maylsizlik kelib chiqishida chanoq organi

ishemiyasi bilan birga surunkali arterial spinal etishmovchilik muhim o’rin tutadi.

Ko’zdan kechirilganda oyoq mushaklarining oz-moz gipotrofikligi ma’lum bo’ladi. Bemorlarning yarmida teri katlamlari, ayniksa oyoq panjasining ranggi o’zgargan – tsianoz, shish va giperemiya bo’ladi.

Paypaslab ko’rish panjalarning ikkala arteriyalarida (panjaning orqa arteriyasi va orqa katta boldir arteriyasi) pulsatsiya yo’qligini topishga yordam beradi. Odatta taqim osti arteriyasida ham pulsatsiya bo’lmaydi. Ko’proq zararlangan tomondagi son arteriyasida ham odatda pulsatsiya bo’lmaydi. Ayni vaqti – boshqa periferik arteriyalarning pulsatsiyasini ham aniqlash shart. Auskultatsiya qorin aortasi zararlanishining eng muhim diagnostik belgisi – sistolik shovqinni topishga imkon beradi, u ko’proq son arteriyalari ustida eshitiladi. Bemorlarning deyarli uchdan bir qismida sistolik shovqin qorin aortasining naqt tepasida aniqlanadi. Bu shovqin aksariyat stenozlangan tomir ustida eshitiladi, okklyuziyalangan arteriya ustida u bo’lmasligi mumkin. Qorin aortasi zararlanganda oyoqlardagi arterial bosim aniqlanmaydi yoki keskin pasaygan bo’ladi. Bemor qorni bosib yotganida arterial bosimni aniqlash uchun manjetkani soniga qo’yiladi va stetoskop bilan taqim osti arteriyasi eshitib ko’riladi.

Diagnostika. Tekshirishning instrumental usullari oyoqlardagi qon oqimi buzilishlari xarakterini aniqlashga imkon beradi. Ultratovush bilan o’tkaziladigan usullar g’oyat oddiy. Chunonchi, doppler effektida ishlayotgan ultratovush datchigi oyoq magistral arteriyalari o’tkazuvchanligini va arterial bosimni aniqlashga yordam beradi. Reovazografiya, pletizmografiya, hajmli sfigmografiya va boshqalar oyoqlarda magistral qon oqimi pasayganini qayd qilish, ultratovush to’lqinining kechikishini aniqlab berishi mumkin.

Hajmli sfigmografiya va reovazografiyani qayd qilishda distal o’zan funktsional holatiga baho berish uchun nitroglitserin bilan sinamaga katta ahamiyat beriladi.

Punktsion polyarografiya odatda to’qimalarda kislorodning anchagina pasayishini aniqlaydi. Biroq bu usullarning hammasi oyoqdagi qon aylanishini mikdoriga qaraganda ko’proq sifat holatini xarakterlaydi. Mushakdagi qon oqimini izotop usulida mikdoriy aniqlash – oyoqdagi qon aylanishini xarakterlaydi. Birok tinch turilganda mushakdagi qon oqimi ko’rsatkichi kam ma’lumot beradi, ishemiya darajasi xarakat vaqtida aniqlaydi.

Radioizotop angiografiya aortani ko’ribgina qolmay, balki undagi qon oqimi buzilishini qayd qilishga imkon beradi, biroq qorin aortasi zararlanishi topik diagnostikasining asosiy usuli rentgen kontrast aortografiyasi bo’lib qoladi. Uni xirurgik davolash taxmin qilinganda utkazish lozim. Translyumbal aortografiya tanlanadigan usul hisoblanadi. Qorin aortasi zararlanishining angiografik manzarasi juda xilma-xil, qorin aortasi bifurkatsiyasi va yonbosh arteriyalarning stenotik o’zgarishlari eng ko’p uchraydi.

Aterosklerotik jarayonlar uchun chekka to’lish nuksonlari, aorta va arteriya konturlarining stenoz uchastkalari bilan tekislanib qolganligi xos. Travmatik shikastlar uchun okklyuziyadan proksimalroqda aortaning normal ko’rinishi va zararlanishining segmentar xarakteri tipikdir. Postembolik okklyuziyada bu joydan yuqoridagi aorta devorlari tekis, ateroskleroz belgilari yo’q. Yonbosh arteriyasining tug’ma gipoplaziyasida uning bo’shligi bir tekis toraygan kontrastlanish nuqsoni yo’q. Yonbosh arteriyasining fibroz-mushak displaziyasi ko’p sonli torayish zonalari bilan xarakterlanadi, bunda arteriya cho’tkalar ko’rinishiga ega bo’ladi.

Ishemik belgilar xarakteri jarayonga distal tomir o’zani tortilishiga bog’liq.

Katta kollaterallar (pastki ichak tutqich, ichki yonbosh, bel, dumgaza arteriyalari va b.) arteriya tarmoqlari va oyoq arteriyalari o’rtasida katta anastomoz bog’lanishlar hosil qiladi.

Oyog’ida og’riq borligidan shikoyat qilayotgan bemorda loaqal bitta son arteriyasida pulsatsiya bo’lmasa va agar qorin aortasi, yonbosh va son arteriyalari ustida sistolik shovqin eshitilsa, Lerish sindromiga osonlikcha diagnoz qo’yish mumkin. Instrumental tekshirish usullari bilan oyoqlardagi qon

aylanishi buzilishlari aniqlanadi. Agar operatsiya bilan davolash to’g’risidagi masala xal qilinayotgan bo’lsa, bemorni aortografiya qilish kerak.

Differentsial diagnostika qilishda obliteratsiyalovchi endarteriit – 20-30 yoshdagi erkaklar kasalligi to’g’risida unutmaslik kerak, bunda boldir tomirlari zararlanadi. Bunday bemorlarda son, ko’pincha esa taqim osti arteriyasi yaxshi pulsatsiya qiladi, sistolik shovqin bo’lmaydi. Endarteriitli bemorlarda aortografiyada odatda aorta, yonbosh va son arteriyasi o’tkazuvchanligining sonning uchdan bir pastki qismigacha normal bo’lishi qayd qilinadi. Arteriyalar konturlari tekis, silliq. Takim osti arteriyasi va boldir arteriyalari odatda okklyuziyalangan va boldirda shtoporsimon kollaterallarning mayda tarmoqdagina ko’rinib turadi.

Aorta okklyuziyalarida dumbada sonning orqa yuzasi bo’ylab paydo bo’ladigan og’riq ba’zan kuymich nervi yallig’lashi diagnozi qo’yilishiga sabab bo’ladi. Periferik arteriyalar spazmga uchraganligi va oyoq panjasida pulsatsiya aniqlanmasligi, oyoqlarning esa muzdayligi bu spazmni yanada oshiradi. Biroq kuymich nervi yallig’lashida og’riq, jismoniy harakatga bog’liq bo’lmaydi, ular tinch turganda yo’qolmaydi va tunda qo’zishga moyil bo’ladi. Bunday bemorlarda tomir shovqini bo’lmay, balki kuymich nervi yallig’lanishining butun nevrologik simptomatikasi aniqlanadi.

Operatsiya qilib davo qilinmasa, kasallik prognozi jiddiy, chunki buzilishlar tobora avj olib boradi. Ko’pchilik bemorlar simptomlar paydo bo’lgandan 1-2 yil o’tgach mexnatga layokatsiz bo’lib qoladilar.

Davolash. Qorin aortasi bifurkatsiyasi va yonbosh arteriyasi zararlangan bemorda IIB, III va IV bosqichlardagi ishemiya operatsiya qilib davolashga ko’rsatma hisoblanadi. I va IIA bosqichlarda konservativ davolash kerak bo’ladi.

Yangi bo’lgan miokard infarkti, 3 oy bo’lib o’tgan insult, III darajadagi yurak etishmovchiligi, og’ir o’pka emfizemasi, jigar tsirrozi, jigar va buyrak etishmovchiligi operatsiya usulida davolashga qarshilik hisoblanadi. Son chukur arteriyasi distal bo’limlarining okklyuziyasi va boldir hamma uchala

arteriyasining to’liq tutilib qolganligi operatsiyaga qarshi ko’rsatma bo’lib xizmat qiladi. Hozirgi vaqtda Lerish sindromini operatsiya usuli bilan davolash tomir xirurgiyasining yaxshi ishlab chiqilgan bo’limi hisoblanadi.

Qorin aortasi bifurkatsiyasi va yonbosh arteriyalari normal o’tkazuvchanligini tiklash uchun rekonstruktiv operatsiyalarning xar uchala turi: rezektsiya qilib protezlash, alloshuntlash va endarterektomiyadan foydalaniladi.

Qorin aortasi okklyuziyasida rezektsiya bilan (aortani kesib tashlamay) protezlash o’tkaziladi.

Agar qorin aortasining stenozlovchi zararlanishida (yoki yonbosh arteriyalari o’tkazuvchanligi saqlanib qolgan bo’lsa, bifurkatsion aorta-son alloshuntlashni amalga oshirgan yaxshi.

Bemorning og’ir somatik holatida oyoqlarda qon aylanishini tiklash uchun «yuza» yonbosh-son yoki chatishma son-son va chatishma yonboshson shuntlash metodlaridan foydalanish mumkin.

Oyoqning xatto III va IV darajali ishemiyasida 70% bemorlarda rekonstruktiv operatsiya qilish va oyoqni saqlab qolish mumkin. Ko’pchilik bemorlarda tomirlarning ikki tomonlama zararlanishi uchraydi. Klinikasi bir tomonda ifodalangan bo’lishiga qaramay, tomirlar rekonstruktsiyasini ikkala tomondan bajarish zarur. Qorin aortasidagi operatsiyalarda o’lim 2 dan 10% gacha o’zgarib turadi. Ko’pchilik bemorlarda xirurgik davolash natijalari yaxshi. 83% bemorlarda yaxshi natija saqlanib qoladi. Operatsiya qilingan 10-15% bemorlarda ateroskleroz jarayoni avj olishi yoki distal anastomozlar soxasida yangi intima o’sib qalinlashuvi sababli rekonstruktsiyalangan segment trombozi tufayli simptomlar yana paydo bo’lish extimoli bor. Tomir protezlari odatda asoratlar bermaydi. Oyoq distal tomir o’zani o’tkazuvchanligi saqlanib qolganda (son chukur arteriyasi va loaqal bitta boldir arteriyasida) bemorda takror operatsiya o’tkazish mumkin, u 75% bemorlarda yaxshi chiqadi va oyoqda qon aylanishi qayta tiklanadi.

Rekonstruktiv operatsiyalar natijasi ko’p jixatdan qon tomir o’zani holatiga bog’liq. Oyog’ida gangrenalari bo’lgan bemorlar guruxida rekonstruktiv

operatsiyadan 5 yil o’tgach yaxshi natijalar va amputatsiyaga mahkum bo’lgan bemorlarda oyoqning saqlanib qolish 58% hollarda qayd qilingan. Lerish sindromida rekonstruktiv operatsiyalar ko’pchilik bemorlarda simptomlarni bartaraf etadi va normal xayotga qaytish imkonini beradi.

Rentgenendovaskulyar dilatatsiya**.** So’nggi vaqtlarda angiografiya va rentgenendovaskulyar xirurgiyaning jadal rivojlanishi munosabati bilan yangi istiqbolli yo’nalish – zararlangan arteriyalarning translyumbal angioplastikasi bilan bir vaqtda nitinol spiral yordamida endoprotezlash vujudga keldi (I.X. Rabkin va b.). Yonbosh va son arteriyalarining rentgenendovaskulyar dilatatsiyasi rekonstruktiv operatsiyalar hajmini kamaytirishga, o’limni kamaytirishga va keyingi natijalarni yaxshilashga imkoniyat yaratdi .

Konservativ davolash. Qorin aortasi bifurkatsiyasi va yonbosh arteriyalari zararlanib, ishemiyaning I-IIA darajasi bo’lgan bemorlarda 1-2 oygacha konservativ davo qilinadi. Bunday davoni yiliga 2-3 marta rekonstruktiv tomir operatsiyalaridan keyin o’tkazish maqsadga muvofiq. Quyidagi preparatlar guruxlari ishlatiladi:

1. Ganglioblokatorlar: bupatol, midokalm, vaskulat.

2. Me’da osti bezlari preparatlari: andekalin, dilminal, angiotrofin, padutin, depo-padutin, depo-kallikrein, priskol, vazolastin.

3. Tomirlarni kengaytiradigan preparatlar: papaverin, noshpa, nikoshpan, kamplamin, galidor.

4. Antikoagulyantlar: fenilin, pelentan, neodikumarin, sinkumar va b. O’tkir trombozda geparin, streptaza, streptokinaza va urokinaza ishlatiladi.

5. Qon reologik xossalarini yaxshilash hamda dezagregatsiya maqsadida aspirin, kurantil, anginin va prodektin qo’llanish maqsadga muvofiq. Mikrotsirkulyatsiyani yaxshilash uchun reopoliglyukin (5-10 infuziya) tayinlanadi.

6. Baroterapiya, diodinamik toklar (Bernar toklari), massaj, vodorod sulfidli vannalar.

Rekonstruktiv operatsiyalardan keyin bemorlarga 0,5 g dan kuniga 3 marta aspirin, 1 tabletkadan kuniga 3 marta kurantil, yiliga 2-3 marta 1-2 oylik komplamin bilan davolash kurslari va fizioterapevtik davo tayinlanadi. Davolash fizkulturasi zarur.

Tomirlar operatsiyalaridan keyin bemorlar 1-3 oygacha mexnatga layokatsiz bo'ladilar. Ishemiya simptomlari barham topgandan keyin bemorlar o'z ixtisosligi bo'yicha ishlay oladilar: yiliga 2 marta ambulatoriyada profilaktik davo kurslari oladilar.

Korin aortasining surunkali okklyuziyalari

Qorin aortasining surunkali stenozlari va okklyuziyalari oyoq ishemiyasi manzarasi bilan o'tadigan og'ir kasalliklar hisoblanadi, ularni Lerish 1940 yilda yaxshi tasvirlab bergan. Terminal qorin aortasining stenozlovchi zararlanishlari tug'ma va orttirilgan kasalliklarga bog'liq, bo'lishi mumkin. Aorta qorin bo'limining gipoplaziyasi va atreziyasini tug'ma kasalliklarga kiritish mumkin.

Etiologiya va patogenez. Qorin aortasining torayishi va to'liq obturatsiyasi yallig'lanishsiz o'tadigan va yallig'lanish bilan o'tadigan orttirilgan kasalliklardan kelib chiqishi mumkin. Yallig'lanishga aloqador bo'lmagan aorta kasalliklaridan aterosklerozni ko'rsatib o'tish mumkin. Aortaning intimal sarkoma, qorin bo'shlig'i va genitaliy o'smalaridan zararlanish imkoniyati juda kam bo'ladi.

Aortaning yallig'lanish kasalliklari orasida uning stenozga uchrashiga zaxm arteriiti, infektsion arteriitlarning boshqa turlari, shuningdek nospetsifik aortit sabab bo'ladi (V.S. Smolenskiy, 1964). So'nggi yillarda qorin aortasi okklyuziyalarining birmuncha ko'p uchrashi isbotlab berildi.

Tomirlarning obliteratsiyalovchi kasalliklari bo'lgan bemorlar orasida qorin aortasi okklyuziyalari 1-3% hollarda uchraydi. Lerish sindromi bo'lgan bemorlar orasida bu patologiyaning salmog'i yanada yuqori. Qorin aortasi okklyuzion zararlanishlarining asosiy etiologik omili ateroskleroz hisoblanib, u 50-100% ni tashkil etadi (B.V. Petrovskiy, M.D. Knyazev va b.).

Sovet Ittifoqida aorta bifurkatsiyasi rezektsiyasi bilan birga alloprotezlash operatsiyasini birinchi marta 1960 yilda V.S. Savelev bajargan.

O’zbekistonda qorin aortasi okklyuzion kasalliklari to’g’risidagi ta’limotga Sh.I. Karimov, U.O. Oripov, V.V. Voxidov katta xissa qo’shdilar.

Qorin aortasi surunkali okklyuziyalarining klinik manzarasi. Qorin aortasining terminal bo’limidagi okklyuziyaning klinik manzarasi ko’pincha oyoqlardagi ishemiyalardan iborat. Biroq, okklyuziya jarayonining turli variantlari va darajalari, ularning qancha joyni egallagani, aorta distal yoki proksimal segmentlari va oyoq, buyrak va vistseral arteriyalarining shunday zararlanishi bilan birga uchrashi kasallikning kechishini va klinik manzarasini keskin o’zgartiradi hamda prognozni og’irlashtiradi. Bu diagnostikaga, taktika tanlashga va operatsion aralashuv hajm iga o’z ta’sirini ko’rsatadi, Lerish sindromi bilan qorin aortasi okklyuziyasi o’rtasida aniq chegara bo’lishi zarurligini talab etadi. Yuqorida aytilganlardan xulosa qilib, qorin aortasi okklyuziyasining zararlanish darajasi va hajmiga ko’ra quyidagi variantlarini farq qilish maqsadga muvofik:

1. Pastki ichak tutqich arteriyasi darajasigacha bo’lgan qorin aortasi okklyuziyasi, unda antegrad qon oqimi saqlanib qolgan – past okklyuziya.

2. Yuqori ichak tutqich arteriyasi darajasigacha tromb chetki ichak tutqich arteriyasi darajasidan yuqoriga tarqalgan qorin aortasi okklyuziyasi – o’rta okklyuziya.

3. Tromb buyrak arteriyalari og’zigacha tarqalgan aorta qorin bo’limi okklyuziyasi – yuqori okklyuziya.

4. Tromb buyrak arteriyalari og’zigacha yoki undan yuqori tarqalib, patalogik jarayonga antegrad qon oqimi reduktsiyasi yoki u yo’qligi tufayli buyrak arteriyasi trombozi qo’shilib o’tadigan aorta qorin bo’limi okklyuziyasi – qorin aorta bo’limining yuqori okklyuziyasi vazorenal gipertenziya va surunkali abdominal ishemiya sindromi bilan.

Qorin aortasining past okklyuziyasida oyoqlarda qon aylanishi etishmovchiligining klinik manzarasi quyidagicha xarakterlanadi: yurishda oyoq

og’rishi, 100-200 m yurilganda oqsoqlanish. Og’riq oyoqning xar qanday bo’limida, jumladan distal bo’limlarida bo’lishi mumkin. Biroq og’riq ko’prok son va dumbalarda bo’lib, yurishda va jismoniy xarakatda paydo bo’ladi.

Qorin aortasi yuqoriga ko’tiriladigan trombozi jarayoniga pastki ichak tutqich arteriyasi tortilgan o’rta okklyuziyada oyoq, ishemiyasining yuqorida tasvirlangan ko’rinishi og’irlashadi. Bundan tashqari, o’nga chanoq, organlaridagi yo’g’on ichak terminal bo’limi ishemiyasining klinik manzarasi qo’shiladi. Bu patologiyada sonlar ichki yuzasi, chov, jinsiy organlar terisida uvishib qolish sezgisi ko’zatiladi. Aksariyat bemorlar bel soxasida doimo og’irlik yoki og’riq sezadilar, shu sababli bel-dumgaza radikulita va deformatsiya qiladigan spondilyozdan muvaffakiyatsiz davolanadilar. To’g’ri aniqlangan diagnozgina bu og’riqlarning xaqiqiy tabiatini aniqlashiga imkon beradi. Ishemik sindromning belgilaridan biri ichning kabziyat yoki ich ketishi ko’rinishida buzilishidir, og’irroq, hollarda ich kelmay va siydik ajralmay qoladi. Tez charchab qolish, yurish va xarakat vaqtida son va dumbalarda og’riq, paydo bo’lishi qorin aortasining o’rta okklyuziyasi deb shubxa qilishga imkon beradigan simptomdir. Yangi kollaterallar vazifasi buzilib, kasallikning yanada avj olishi ishemiya zonasi kengayishiga olib keladi va odatda oyoq distal bo’limlarining qon bilan ta’minlanishi yomonlashadi. Bu kasallik klinik manzarasiga ta’sir ko’rsatadi. Bu qorin aortasi o’rta okklyuziyasi bor bemor uchun xos. Ayrim xollardagina distal bo’limlarda ishemiya proksimal yo’nalishda ortib borishi mumkin. Vizual ko’zdan kechirishda amalda hamma hollarda boldir va son muskullari atrofiyasi hamda teri qoplamlarining rangparligi yoki marmarsimonligini payqash mumkin. Oyoq panjasidagina emas, balki boldir, son va dumba soxasida teri xarorati pasayishi mumkin. Qorin aortasi yuqori okklyuziyalarning doimiy va xarakterli belgilaridan biri bu patologiya uchun patognomonik bo’lgan impotentsiya hisoblanadi. Uning etakchi sababchisi gorsimon tanalardan antegrad qon bilan to’liqligining pasayishidir. Jinsiy ojizlik qorin aortasi inter- va suprarenal segmentlari zararlangan qorin aortasi yuqori okklyuziyasi bo’lgan bemorlarning 55 foizida

aniqlanadi. Oyoqlar, shok organlari va yo’g’on ichak ishemiyasi simptomlariga arterial gipertenziya simptomatikasi qo’shilib keladi. Ko’pchilik hollarda ular buyraklar qon ta’minoti bo’lishi bilan bog’liq. Biroq qator hollarda arterial gipertenziya buyrak arteriyalari zararlanmay o’tadigan qorin aortasining pastki okklyuziyasi bo’lgan bemorlarda aniqladi.

Ichak tutqich arteriyasidan pastdagi qorin aortasi okklyuziyasi bemorlarning 35 foizida, o’rta va yuqori okklyuziyalarda esa bu raqam 65 foizga etadi. Bu dalil shuni ko’rsatadiki, okklyuzion jarayon qorin aortasida proksimal tarqalganda arterial gipertenziyali bemorlar soni ko’payadi. Qorin aortasi okklyuziyasiga shubxa tug’diradigan simptomlardan biri oyoqning hamma nuqtalarida pulsatsiyaning yo’qligi hisoblanadi.

Diagnostika. Qorin aortasi okklyuziyalari klinikasi etarlicha ravshan va ko’pchilik hollarda diagnoz qo’yish qiyinchilik tug’dirmaydi. Endi diagnoz qo’yish masalasi dastlabki qorin aortasi obturatsiyasi darajasini aniqlash, oyoqlarda qon aylanishi kompensatsiyasi darajasini, periferik o’zan holatini bilish mutaxassislarning xozirgi kundagi vazifasi hisoblanadi. Kasallik diagnostikasida buyrak arteriyalari va qorin aortasi vistseral tarmoqlari holatini, shu magistral arteriyalardan qon bilan ta’minlanadigan organlarning zararlanish darajasini aniqlash muxim va nixoyat, o’zil-kesil diagnoz qo’yishga imkon beradigan tekshirishlar yig’indisiga miya va toj tomirlar qon oqimi holatini o’rganish ham kirishi kerak.

Tekshirish bosqichlarini shartli ravishda ambulator, dastlabki va klinik bosqichlarga bo’lish mumkin:

I. Tekshirishning ambulator bosqichi maxsus jixozlar talab etmaydi va xar kanday tibbiy muassasada o’tkazilishi mumkin. Anamnez yig’ish – mas’uliyatli davr va quyidagilarni o’z ichiga olishi kerak: bemorning yoshi, kasallikning birinchi simptomlaridan boshlab boshlangan davri, ishemiya zonasining dinamikada ko’payishi, uning yuqoridan pastga yoki pastdan yuqoriga tarqalishi kabilar.

Bel va chov soxalaridagi ishemiyani aniqlashga, fiziologik yo’nalishlarning buzilishi, axlat xarakteriga alohida ahamiyat berilishi lozim. O’zgarib turadigan cho’loqlik intensivligi va xarakteri, oyoqda og’riq sindromi borligi, trofik buzilishlar rivojlanganligini aniqlash zarur. Jinsiy funktsiyaning buzilish darajasi, davolashning nechog’lik naf berayotganligini albatta bilish kerak.

Bemorni ko’zdan kechirishda teri rangining o’zgarganligiga, oyoqlar, chanoq kamari va jinsiy organlarda atrofiya borligiga, trofik buzilishlarga ahamiyat berish zarur. Oyoqlar magistral arteriyalari, jinsiy olat orqa arteriyasining albatta paypaslashdan tashqari, paypaslash mumkin bo’lgan hamma arterial tomirlar paypaslab chiqiladi. Hamma arteriyalar auskultatsiya qilinishi lozim. Oyoqlarda va qo’llarda arterial bosimni o’lchash muxim ahamiyatga ega. Qorin aortasi okklyuzion zararlangan bemorlarning 85 foizida oyoqlar ishemiyasi uchun xos muskul atrofiyasi simptomi aniqlanadi. Ayni vaqtda mushak tonusi, mushak kuchi va ish kobiliyatining pasayishi qayd qilinadi. Birmuncha distal okklyuzion zararlanishlardan farqli ravishda bu simptom ko’pincha ikki tomonlama va boldir muskullari bilan birga son va chanoq kamari muskulllarini ham qamrab oladi.

II. Terminal aorta va yonbosh arteriyalarning okklyuzion zararlanishlari bo’lgan bemorlarni tekshirishning dastlabki klinik bosqichi muayyan izchillikda o’tkazilishi va oyoqlar ishemiyasini hamda boshqa xayotiy muxim organlar (miokard, miya, vistseral organlar, buyraklar) funktsiyasini o’rganishga qaratilmog’i lozim. Shuning uchun tekshirishning bu bosqichi ikkita yo’nalishga bo’linadi. Birinchi yo’nalishning vazifasi – oyoqlar magistral va kollateral qon oqimi holatini, tomirlarning stenozlovchi zararlanishi qaerda joylashgani va holatini, oyoqlar regional gipoksiyasi darajasini, shuningdek qonning koagulyatsiya va reologik xossalarini aniqlashdan iborat. Bemorlarni tekshirishni bajarish uchun quyidagi diagnostik testlar: arterial osteografiya, teri termometriyasi, kapillyaroskopiya, hajmli sfigmografiya, reovazografiya, oyoqlar termografiyasi, ularni skanerlash, vena ichi radioizotop angiografiyasi, terida va mushaklarda qon oqimini o’rganish, polyariografiya o’tkaziladi.

Ikkinchi yo’nalishning vazifasi – magistral qon oqimi holati va boshqa organlarning funktsional holatini aniqlash lozim, buning uchun bemorlarda umumiy klinik va qonni bioximiyaviy tekshirishlar, EKG, FKG, EEG, buyraklar va me’da-ichak yo’li organlarini tekshirish shart.

Oyoqlarda to’qima (teri va muskul) qon oqimini mikdoriy aniqlash xozirgi vaqtda xujayra membranalari orqali bemalol o’tadigan radioaktiv izotoplar yordamida o’tkaziladi. Bu metodikalarning qimmatli tomoni shundaki, to’qimalar birligi orqali oqadigan qon miqdori qon aylanishining buzilish darajasini va kasallikning klinik manzarasini belgilaydigan asosiy omillardan biri hisoblanadi. Mikrotsirkulyatsiyani izotoplar yordamida o’rganish metodi atravmatik, ko’p axborot beradi, sezuvchanligi bilan ajralib turadi, o’rganilayotgan ob’ektdagi effektiv qon oqimi to’g’risida tushuncha beradi.

Bemorlarni oldindan klinik tekshirish oyoqlarning qon bilan ta’minlanishining buzilish darajasini aniqlash va magistral qon oqimi tiklangandan keyin trofik buzilishlarning qayta tiklanishiga imkon beradi. Tekshiruvning xuddi shu bosqichida xayotiy muxim organlarning ishlashi, koronar va braxiotsefal arteriyalar xavzasida qon oqimini kompensatsiya qilish darajasi to’g’risida etarli axborot olish mumkin. Bularning jami operatsiyaga umumiy ko’rsatmalarni belgilash va operatsiyadan keyingi davrni prognoz qilish imkoniyatini beradi.

Biroq topik diagnozni uzil-kesil aniqlash, rekonstruktiv operatsiya usuli va hajmini tanlash uchun yakunlovchi tekshiruv – kontrast angiografiya qilish zarur. Rentgen kontrast tekshirishdan maqsad okklyuziya va stenozning qaerda joylashgani va darajasini bilish, patologik jarayon soxasida tomirlar devori holatini aniqlash, kollateral o’zan holatini topish va obstruktsiyadan distalroq masofada magistral arteriyalarni to’ldirish hisoblanadi. Ikkita satxni: qorin stvolidan boshlab hamma asosiy tarmoqlari va son hamda taqim osti arteriyalari, shuningdek boldir tomirlari bilan tugallanadigan qorin aortasini qayd qiladigan seriyali angiografiya birmuncha afzal sanaladi.

Translyumbal aortografiya tanlash metodi hisoblanadi (36-rasm). Qorin aortasi okklyuziyasiga shubxa qilinganda dastlabki tekshirish metodlariga asoslanib, aorta XII ko'krak umurtkasi satxida yuqori translyumbal punktsiya qilinishi kerak. Aorta-yonbosh zonasidagi okklyuziyali jarayonda II bel umurtqasi tanasining yuqori cheti satxida past translyumbal punktsiya qilinishi mumkin. Angiografik manzara aorta va uning tarmoqlari zararlanishining bevosita va bilvosita belgilaridan tarkib topadi. Aorta bo'shlig'ining to'liq okklyuziyasi uchun u yoki bu satxda aorta kontrast tasvirining uzilishi xarakterli. Uzilish chizig'i notekis, gorizontal yo'nalishga ega. Okklyuziya soxasi ustida ba'zan aorta kontrastlanish darajasining bir oz kuchsizlanishi ma'lum bo'ladi, bu trombotik massalarning aortaning oldingi-orqa yarim doirasi bo'yicha okklyuziya bo'lgan joydan yuqorida tarqalganligiga bilvosita ishora bo'lishi mumkin. Bu fenomenni yon tomonlama aortogrammada bevosita angiografik belgilar bilan tasdiqlash mumkin. Okklyuziya distal chegarasining darajasi angiogrammalar seriyasida ko'rinadi.

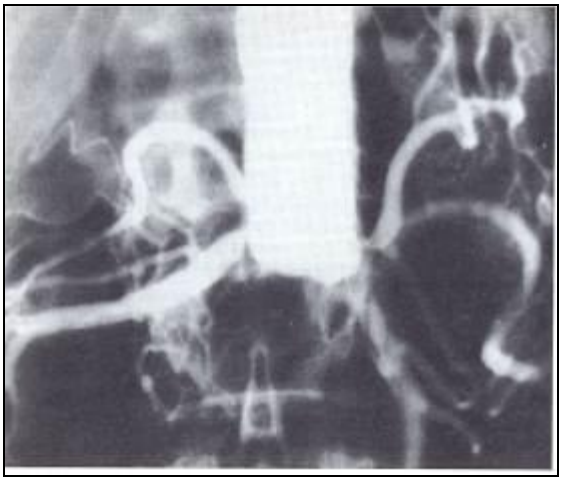

36-rasm. Qorin aortasi okklyuziyasi.

Qorin aortasining buyrak arteriyalari va vistseral tarmoqlar zararlanganiga shubxa qilingan yuqori okklyuziyalarida ikkita proektsiyada seriyali angiogramma qilinadi – bir sekund tezlikda ikkita kadr beradigan 12-14

rentgenogramma. Bu kontrast moddaning buyrak arteriyalari va vistseral tarmoqlar bo'ylab tarqalishini vizualizatsiya qilish, shuningdek kollateral qon aylanishini aniq bajarilishi uchun zarur.

Qorin aortasi angiografik okklyuziyalarning quyidagi ta'rifi bor: Qorin aortasining past okklyuziyasi – kontrast tasvirning pastki ichak tutqich arteriyasi og'zi satxida yoki undan pastda uning antegrad to'ldirilishi bilan uzilishi.

Qorin aortasining o'rta okklyuziyasi – kontrast tasvirning pastki ichak tutqich arteriyasi satxida yoki undan yuqorida uning retrograd to'ldirilishi bilan uzilishi.

Qorin aortasining yuqori okklyuziyasida asosiy jarayonga qo'shilmagan buyrak arteriyalari satxida kontrast tasvirning o'zilishi ular kontrast modda bilan to'lganda buyrak arteriyalari satxida qayd qilinadi.

Buyrak arteriyalarining qo'shilib ketgan zararlanishida okklyuziya darajasi odatda notekis, buyrak arteriyalari og'zini qamrab olgan bo'ladi. Qorin aortasining jarayonga buyrak arteriyalari va vistseral tarmoqlar qo'shilgan yuqori okklyuziyasi boshqa rentgenologik ta'rifga ega. Kontrast tasvirning uzilish sathi buyrak arteriyalari og'zi sathida aniqlanadi, uning chetlari suprorenal segmentga tarqalishga moyilligi borligidan bilinmaydi. Bu segment aksariyat kuchsiz kontrastlangan, bu trombning buyrak arteriyalari og'zidan yuqoriga tarqalganligidan darak beradi. Agar oldingi-orqa proektsiyada buyrak arteriyalari etarli darajada ko'rinsa, vistseral tarmoqlarni bu proektsiyada hamisha ham aniqlab bo'lmaydi. Yuqorida ko'rsatilganidek, bu qorin stvoli og'zi va yuqori ichak tutqich arteriyasining qatlamlanishi bilan bog'liq.

Ateroskleroz va nospetsifik aorto-arteriitda qorin aortasi okklyuziyasining angiografik semiotikasi, xar xil manzaraga ega. Ateroskleroz uchun kontrast tasvir o'zilishning notekis tasbexsimon chetlari bo'lgan zararlanishning diffuzligi xarakterli. Nospetsifik aorto-arteriitda zararlanish hajmi katta. Tomir konturlarining chetlari sillik, aniq.

Qorin aortasi va tarmoqlarining bevosita va bilvosita belgilari farq qilinadi. Bevosita belgilarga aorta va tarmoqlari konturining kontrast tasvir yo'qligi bilan

uzilishi kiradi. Tomirning retrograd to’lishi, kontrast tasvirning kuchsizligi, asimmetrik to’lgan o’zanida kontrastning tutilib qolish bilvosita belgilardan hisoblanadi. Angiografiya ma’lumotlarini o’rganish zararlanish hajminigina emas, balki kollateral qon oqimi yo’llari hisobiga qon aylanishini kompensatsiya qilish yo’llarini ham aniqlash imkonini beradi. Chunonchi, masalan, qorin aortasining o’rta okklyuziyalarida kollateral qon aylanishi ikkita sistema hisobiga amalga oshiriladi.

Birinchisi – qorin aortasi past okklyuziyasidagi kabi lyumbal arteriyalar sistemasi:

Ikkinchisi – yuqori va pastki ichak tutqich arteriyalarida shakllanadigan qovurg’alararo anastomoz (Riolan ravog’i). Qorin aortasining yuqori okklyuziyalarida kollateral qon aylanishi asosan ichak tutqicharo anastomoz sistemasi orqali amalga oshiriladi (Riolan ravog’i).

III. Tekshirishlarning intraoperatsion bosqichi quyidagilarni o’z ichiga oladi:

1. Qorin aortasi va tarmoqlarini reviziya (taftish) qilish.

2. Aortada va uning tarmoqlarida arterial bosimni aniqlash – elektr manometriya.

3. Elektr magnit floumetriya.

Operatsiya vaqtida aorta-yonbosh segmenti okklyuzion zararlanish darajasini va qancha masofadaligini baholash g’oyatta muxim. O’z-o’zidan ma’lumki, oddiy reviziya, paypaslab ko’rish ularning zararlanish darajasi to’g’risida taxminiy tushuncha beradi, xolos. Oyoq arteriyalari bo’ylab qon oqimi buzilishining darajasi to’g’risida aorta bilan okklyuziya bo’lgan joydan distal masofadagi magistral arteriya o’rtasidagi bosim gradientini o’lchash – elektr manometriya muayyan tasavvur beradi.

Qon oqimini tekshirishning birmuncha ishonchli metodi elektr magnit floumetriya bo’lib, gemodinamik buzilishlarning og’ir-engilligi to’g’risida uzil-kesil tushuncha bera oladi. Tekshirishning intraoperatsion bosqichi diagnozni to’kis-tugal aniqlash va optimal operatsiya rejasini tanlashga yordam qiladi.

Qorin aortasi surunkali okklyuziyalarining Sh.I. Karimov bo’yicha klassifikatsiyasi:

I. Okklyuziya darajasi:

1) qorin aortasining past okklyuziyasi:

- pastki ichak tutqich arteriyasi zararlanmasligi bilan;

- pastki ichak tutqich arteriyasi zararlanishi bilan;

2) qorin aortasining o’rta okklyuziyasi pastki ichak tutqich arteriyasi okklyuziyasi bilan;

3) Qorin aortasining yuqori okklyuziyasi:

- buyrak arteriyasi zararlanmasligi bilan;

- buyrak arteriyalari zararlanishi va vazorenal gipertenziya sindromi bilan;

- buyrak arteriyalari va vistseral tarmoklarning zararlanishi, vazorenal gipertenziya va abdominal ishemiya bilan.

II. Periferik o’zan xolati:

- distal blok yo’q;

- distal blok bor.

III. Oyoqlar ishemiyasi darajasi:

I bosqichi – kompensatsiya;

II bosqichi – o’tib ketadigan buzilishlar;

III bosqichi – barqaror tomir etishmovchiligi;

IV bosqichi – gangrenalar (37-rasm).

IV. Boshqa tomir havzalarining birgalikda zararlanishlari:

- braxiotsefal tomirlarning miya tomirlari etishmovchiligi bilan zararlanishi;

- toj arteriyalarning yurak surunkali ishemik kasalligi bilan birga zararlanishi.

37-rasm. O’ng oyoq gangrenasi.

Davolash. Qorin aortasining surunkali okklyuzion zararlanishlari xirurgik patologiyadir. Patologik jarayonning ishemiyaga uchragan zonalarni kompensatsiya qiladigan kollateral yo’llar o’zilishi bilan avj olishi, tomirlarning okklyuziyadan distalroq zararlanishi oyoq gangrenasiga o’tadigan og’ir ishemiyaga sabab bo’ladi.

Proksimal tromb sathining orta borishi qon oqimidan buyrak va vistseral arteriyalarning uzilib qolish xavfini tug’diradi, bu buyraklar va qorin bo’shlig’i organlari funktsiyasining buzilishiga olib kelishi mumkin. Normal qon oqimini tiklashga va shu tariqa xayotiy muhim organlar funktsiyasini saqlab qolishga faqat xirurgik yo’l bilan erishiladi. Xirurgik operatsiya nechog’lik erta bajarilsa, natija shunchalik yaxshi bo’ladi.

Operatsiyani xarakteri bo’yicha 3 guruhga bo’lish mumkin:

1. Rekonstruktiv yoki radikal.

2. Bilvosita rekonstruktiv (umrov osti va qo’ltiq-son).

3. Palliativ (vaqtincha engillashtiradigan). Palliativ operatsiyalar rekonstruktiv operatsiya qilish mumkin bo’lmagan hollardagina qo’llanilishi mumkin. Periarterial simpatektomiya, epinefrektomiya shular qatoriga kiradi. Bu operatsiyalarni bajarishdan maqsad periferik tomir o’zanini desimpatizatsiya

qilish va kollateral qon aylanishini yaxshilashdan iborat. Bemor xayotini qutqarib qolishga qaratilgan majburiy tadbir bo'lgan oyoqni amputatsiya qilishni (kesish) ham shartli ravishda shular qatoriga kiritish mumkin (38-rasm).

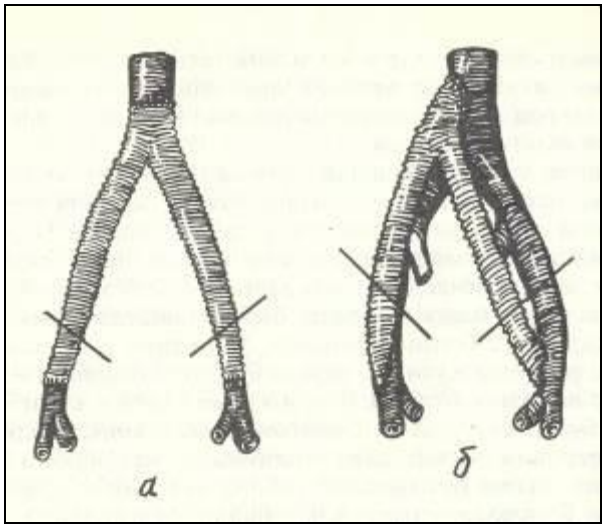

38-rasm. (a) qorin aortasini rezektsiyasi va ikkitomonlama aorta-son protezlash va (b) aorta-son shuntlash.

Bilvosita o'tkaziladigan rekonstruktiv operatsiyalar (distantsion o'mrov osti-son va qo'ltik-son arteriyalarini shuntlash) quyidagi sharoitlarda bajarilishi kerak:

1. Yurak-tomirlar sistemasi va boshqa xayotiy muxim organlarning og'ir buzilishi sababli letal natijaga olib borish ehtimoli bo'lgan bemorning og'ir umumiy holati. Asosiy rekonstruktiv operatsiyadan oldin tez avj olib boradigan intoksikatsiya hodisalari va gemostazning og'ir buzilishlarini bartaraf etish uchun dastlabki bosqich sifatida o'tkaziladi.

2. Oyoqning tez avj olib boradigan ishemiyasida va qorin aortasi okklyuziyalarida radikal operatsiya o'tkazish imkoni bo'lmaganda.

Magistral qon oqimini tiklashning asosiy turi uni rezektsiya qilib alloprotezlashdir. Bugo'ngi kunda bu operatsiya plastik xirurgiyani rivojlantirishdagi muhim bosqich hisoblanadi.

Rekonstruktiv operatsiyalar bajarishga quyidagilar mutlaqo monelik qiladigan hollar hisoblanadi:

- tez-tez xurujlar bo'lib turadigan, nafas qisadigan, yaqinda (6 oygacha) boshdan kechirilgan miokard infarkti bo'lgan toj tomirlar etishmovchiligining og'ir formalari;

- miya qon aylanishining yangi (6 oygacha) buzilishlari gemiplegiya xodisalari bilan;

- buyrakning organik zararlanishlari subkompensatsiyalangan buyrak etishmovchiligi hodisalari bilan.

Operatsiya vaqtidagi asoratlar. Eng jiddiy asoratlardan biri operatsiya vaqtida qon ketishidir. Qon ketishining sabablari: tomirlarning shikastlanib qolish, anastomozning etarlicha germetik emasligi, aorta distal bo'limining bog'lanmaganligi va gipokoagulyatsiyalar. Operatsiya vaqtidagi protez trombozi ko'p uchraydigan asorat hisoblanadi. Tromboz sabablari: tomirlardagi qonning distal stazi, tromb uzilishi, arterial bosim tushib ketishi bilan yuz beradigan gipovolemiya.

Operatsiyadan keyingi davr asoratlari: yurak-tomirlar, nafas va o'tkir buyrak etishmovchiligi, ichak infarkti, peritonit, oyoq-qo'llar gangrenasi, qon ketishlar, eventeratsiya, operatsion jaroxatning yiringlab ketishi.

Surunkali abdominal ishemiya sindromi

Qorin aortasi vistseral tarmoqlarining surunkali okklyuzion zararlanishlari bilan o'tadigan simptomlar kompleksi adabiyotda turli nomlar ostida yuritiladi. «Qorin anginasi» atamasi eng ko'p tarqalgan va ko'pchilik uni qabul qilgan. Kasallikning uchta simptomi bor: ovqat eyilgandan keyin hazm jarayoni cho'qqisida qorinda anginoz xurujsimon og'riq paydo bo'lishi, ichak disfunktsiyasi, tobora oriqlab ketish.

A.V. Pokrovskiy muallifdoshlari bilan «surunkali abdominal ishemiya sindromi» degan atama birmuncha asosli deb hisoblaydilar, u patologik jarayon xarakterini, uning moxiyatini – ishemiya va abdominal lokalizatsiyasini aniq

ta’kidlaydi. Surunkali abdominal ishemiya sindromi ostida qorin aortasi vistseral tarmoqlarining surunkali zararlanishlari sababli hazm organlaridagi qon aylanishi etishmovchiligi va klinik jixatdan qorinda og’riqlar, ichaklar disfunktsiyasi tushuniladi. Bu odatda ovqat eyilgandan keyin hazm organlarining funktsional aktivligi cho’qqisiga chiqqanda paydo bo’ladi, qisman bemorlarda tobora oriqlab ketish kuzatiladi.

Qorin aortasi vistseral tarmoqlarining surunkali okklyuzion zararlanishlarini 1843 yildan boshlab o’rganilgan. Bu davrda nemis patologoanatomi Tademan murdani yorib ko’rayotganida yuqori ichak tutqich arteriyasi stvolida okklyuziyani aniqlagan. Amaliyotga tekshirishning rentgen kontrast usullarining joriy qilinishi vistseral qon aylanishining surunkali buzilishlarini o’rganishda ikkinchi bosqich hisoblanadi. 1958 yilga kelib, Mikkelson va Zaro angiografiya yordamida yuqori ichak tutqich arteriyasi stenozini aniqladilar va birinchi marta qorin anginasining inson xayotligidagi diagnozni qo’ydilar. Kasallikning nechog’lik uchrashi hanuzgacha aniq ma’lum emas, bu operatsiyadan oldingi diagnostikaning qiyinligi bilan tushuntiriladi. Patologoanatomik ma’lumotlarga ko’ra, qorin arteriyasi zararlanishi 20-45%, yuqori ichak tutqich arteriyasining zararlanishi o’rta hisobda 30% hollarda kuzatiladi. S.M. Kurbongaleev bilan muallifdoshlari ma’lumotlariga ko’ra (1974) 134 ta o’lgan odamlardan qorin stvoli zararlanishi 19,4%, yuqori ichak tutqich arteriyasi – 31,3% va pastki ichak tutqich arteriyasi zararlanishi 49,2% xollarda kuzatilgan.

Angiografik tekshirishda vistseral arteriyalar zararlanishi ham turlicha aniqlanadi va 4 dan 54% gacha hollar o’rtasida bo’ladi. Surunkali abdominal ishemiya sindromi turli sabablardan kelib chiqishi mumkin. Bu sabablar ikkita asosiy guruhga bo’linadi.

Etiologiya va patogenez. 1. Intravazal – tomirlarning xar xil organik stenozlovchi kasalliklari: ateroskleroz, nospetsifik aorto-arteriit, fibromuskulyar displaziya, vistseral tarmoqdar anevrizmasi, turli patologiyalar, tug’ma rivojlanish nuqsonlari.

2. Vistseral tarmoqlar kompensatsiyasini keltirib chikaradigan ekstravazal sabablar: qorin stvolining diafragma elementlari, gangliyalar va kuyosh chigali nerv tolalaridan bosilishi. Vistseral tarmoqlarning periarterial fibrozdan deformatsiyasi va ularning qo’shni organlarining o’smalaridan bosilishi.

Surunkali abdominal ishemiyaning asosiy simptomi og’riq hisoblanadi. Surunkali abdominal ishemiyada og’riq, simptomokompleksining kelib chiqishi quyidagicha: to’qima ishemiyasi gipoksiyaga, metabolik o’zgarishlarga, atsidoz rivojlanishiga, oksidlanib ulgurmagan maxsulotlar va gistaminsimon moddalarning ko’p miqdorda yig’ilishiga olib keladi, ular organ ichida joylashgan nerv oxirlarini ta’sirlantiradi. To’qimalar ishemiyasi to’g’risidagi signallar ishemiyaga uchragan organ va vegetativ markaz joylashgan joyda og’riq, bilan namoyon bo’ladi. Og’riqning epigastriyda joylashishi, o’ng qovurg’alar ostiga o’tishi, yuqori ichak tutqich arteriyasi xavzasidagi ishemiyada butun qorin bo’ylab tarqalishi shu bilan izoxlanadi.

Normada qonning bir havzadan ikkinchisiga oqib tushishi, shuningdek qonning bitta magistralning turli tarmoqlari o’rtasida qayta taksimlanishi shu bosqichda turgan organlarga etarli mikdorda kon etkazib berilishini ta’minlaydi. Qorin stvoli okklyuziyasida qon aylanishining etishmasligi yuqori ichak tutqich arteriyasi havzasidan qon oqib o’tishi bilan to’ldiriladi. Hazm jarayoniga yuqori ichak tutqich arteriyasi havzasidan qon bilan ta’minlanadigan organlar qo’shilmagan paytda qorin stvoliga qon oqib kelishi etarli bo’ladi. Ichaklarga ovqat lukmasi tushgan va surilgan sayin qon oqimi keskin kamayadi, chunki ichaklarning o’zi qo’shimcha qon tushishiga muhtoj bo’ladi. Stvol havzasiga qon tushishining kamayishi tegishli organlar, birinchi galda jigar ishemiyasiga olib keladi, chunki jigar hazm jarayonining boshidan oxirigacha funktsional jixatdan faol holatda bo’ladi.

Yuqori ichak tutqich arteriyasining okklyuzion zararlanishlarida ishemiya aksariyat qorin stvoli havzasida rivojlanadi. Jigar hazm jarayonining butun tsikli ichida etarli darajadagi qon mikdoriga muhtojligi sababli qorin stvoli havzalaridan qon oqib ketishi uning ishemiyasiga olib keladi. Yuqori ichak

tutqich arteriyasi okklyuziyasida birinchi galda pastki ichak tutqich arteriyasi (Riolan ravog'i) kengayadi va qon oqimini to'ldirishda qatnashadi.

Qorin-ichak tutqich anastomozi – qonni etkazishning birmuncha qisqa yo'li kamroq qatnashadi. Og'riq intensivligi hazm organlari ishemiyasining darajasiga bog'liq. Ishemik buzilishlarning boshlang'ich bosqichlarida og'riq simptomlari kompleksi davriyligi va intensivligida muayyan qonuniyatni aniqlash qiyin. Shunga qaramay, ko'pchilik bemorlar ko'p ovqat eyilgandan va «parhez buzilgandan» keyin og'riq paydo bo'lishidan noliydilar. Bu hol birmuncha ehtiyotlaydigan ovqat rejimiga o'tishga majbur etadi, bu axvolni vaqtincha engillashtiradi. Tez orada bemorlar og'riq paydo bo'lishida ovqatning sifatidan ko'ra uning mikdori ahamiyatli ekanligini payqab qoladilar. Bu qonuniyatni bilib olib, ular ko'p ovqat eyishdan o'zlarini tiyadilar, uni oz-ozdan eyishga xarakat qiladilar – «*smeal meal sindrome*». Ovqat eyilganda qorinda azobli og'riq paydo bo'lganligidan bemorlar ovqatdan yuz o'girishga majbur bo'ladilar. Abdominal ishemik og'riqlarning paydo bo'lishi va davomiyligida muayyan qonuniyatni kuzatish mumkin. Ko'pchilik bemorlar og'riq ovqatdan 15-20 minut o'tgandan keyin paydo bo'lishidan noliydilar. Og'riq ovqat ingichka ichakdan o'tib bulguncha, ya'ni taxminan 2-2,5 soat davom qiladi. Turli mualliflarning ma'lumotlariga ko'ra, qorindagi og'rik 10 dan 82% gacha hollarda uchraydi. Og'riq simptomokompleksi aksariyat qorin stvoli xavzasida qon aylanishi buzilishlarida (76,3%), kamroq yuqori ichak tutqich arteriyasi zararlanishlarida (37,4%), atigi 8,1% hollarda pastki ichak tutqich arteriyasi zararlanishlarida kuzatiladi.

Klinika. Shunday qilib, surunkali abdominal ishemiya sindromida og'riq xarakteri va joylashuvi turlicha bo'lishiga qaramay, uning muayyan o'ziga hos belgilari ham bor: u ovqat eyishga, tegishli hazm tsikli vaqtiga va o'ng qovurg'alar ostiga beriladi, ovqat hazm qilish keskin chegaralanganda bosiladi.

Surunkali abdominal ishemiyaning ikkinchi simptomi – ichak disfunktsiyasidir. U taxminan 60-80% hollarda kuzatiladi va uning motor, sekret ajratish va absorbtsion funktsiyasi buzilishida yuzaga chiqadi. Bu

simptomlarning og’ir-engilligi ishemiya darajasiga bog’liq. Ilk bosqichlarida – qorin dam bo’lishi, aerokaliya, qattiq qabziyat yoki ich ketib turishi bilan namoyon bo’ladigan qorindagi yoqimsiz hodisalar kuzatiladi. Biroq, bu simptomlar asta-sekin avj olib boradi. Qabziyat asta-sekin ich ketar bilan almashinib, bu juda og’riqli bo’ladi. Yuqori ichak tutqich arteriyasidagi qon aylanishi buzilishi uchun ichakning ham motor-sekretor, ham absorbtsion funktsiyasining buzilishi xosdir. Pastki ichak tutqich arteriyasi zararlanganda evakuator funktsiyaning buzilishi ko’zatiladi: uzoq vaqtgacha qabziyat bo’ladi, «qo’y qumalog’i» ko’rinishidagi axlatga aksariyat qon aralashgan bo’ladi, tug’ri ichak sfinkterlari funktsiyasi pasayadi.

Shunday qilib, ichak ishemiyasi (surunkali) ikkita asosiy formada yuzaga chiqadi: yuqori ichak tutqich formasi – ichakning sekretor va absorbtsion funktsiyasi ustunlik qiladi (proksimal enteropatiya) va pastki ichak tutqich formasi – ichak terminal bo’limining evakuator funktsiyasi buziladi (terminal kolopatiya).

Bemorlarda ovqatdan yuz o’girish, ichakning sekretor va absorbtsion funktsiyalari pasayib ketadigan surunkali abdominal ishemiyaning uchinchi simptomi tobora oriqlab ketish hisoblanadi. Bu simptom bemorlarning 35-45 foizida aniqlanadi.

Pastki ichak tutqich arteriyasi zararlanishlarida klinik belgilar ko’pincha bo’lmaydi, bu magistral qon oqimi tanqisligining yuqori ichak tutqich arteriyasi hisobiga yaxshi qoplanishidan dalolat beradi. Yo’g’on ichak chap qismidagi qon aylanishining surunkali buzilishlari kechishida 3 bosqich farq qilinadi: kompensatsiyalangan bosqich, funktsional buzilishlar bosqichi bo’lib, bunda yo’g’on ichak kolopatiyasi sindromi rivojlanadi va ishemik kolitlar, segmentar stenozlar, yo’g’on ichakda gangrena rivojlanishi bilan o’tadigan organik buzilishlar bosqichi.

Diagnostika. Surunkali abdominal ishemiya sindromi bo’lgan bemorlarda o’tkaziladigan diagnostik tadbirlar yig’indisini shartli ravishda uch bosqichga bo’lish mumkin:

1. Umumiy klinik tekshiruvlar bosqichi: bemordan batafsil so’rab-surishtirish va kasallik anemnezini yig’ish, bemorni ko’zdan kechirish, qorin aortasi va uning tarmoqlarini, shuningdek yuza joylashgan magistral arteriyalarni (uyqu, o’mrov osti, yonbosh, son arteriyalari kabi) palpator va auskultativ aniqlash, qorin aortasi va uning tarmoqlarini fonoangiografik tekshirish.

2. Tekshiruvning ixtisoslashgan statsionar bosqichi: funktsional diagnostika usullari, laboratoriyada tekshirish usullari, me’da-ichak yo’li rentgenoskopiyasi, gastroduodenoskopiya, kolonoskopiya, qorin aortografiyasi, selektiv tseliako- va mezenterikografiya.

3. Tekshiruvning intraoperatsion bosqichi: qorin bo’shlig’i organlari, qorin aortasi va vistseral tarmoqlarini taftish qilish, vistseral arteriyalarni elektromanometriya va elektrofloumetriya qilish.

Bemorlardan so’rab-surishtirishda va fizik tekshiruv usullarida surunkali abdominal ishemiya sindromi borligi to’g’risida taxmin qilishga asos bo’ladigan tayanch nuqtalar quyidagilardir:

- ko’p martalab tekshirish va terapiyaning naf bermaganligi;
- og’riq simptomokompleksi va ichak disfunktsiyasining ovqat eyish bilan aloqadorligi;
- og’riq simptomokompleksi kuchi va davomliligining hazm organlarining funktsional jixatdan faolligiga – hazm tsikliga muvofiq kelishi;
- boshqa arterial xavzalarda (braxeotsefal, buyrak, yonbosh, son kabi) qon aylanishi buzilishi belgilarining mavjudligi (39-rasm).

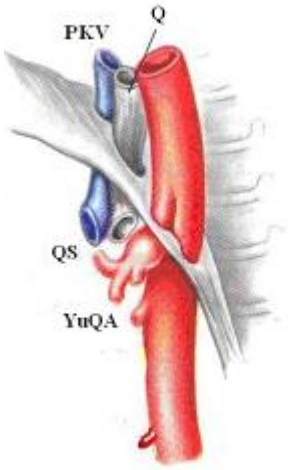

39-rasm. Qorin stvoli stenozi

Surunkali abdominal ishemiya sindromini diagnostika qilish uchun qator funktsional sinamalar taklif etilgan, ulardan ko’p qismining mohiyati hazm yo’liga nagruzka tushirish yo’li bilan abdominal simptomokompleksni yuzaga keltirishdan iborat. Biroq, bu sinamalarning diagnostik qimmati yuqori emas, shuning uchun ular keng qo’lamda tan olinmadi va klinik amaliyotda qo’llanilmadi.

Laborator tekshiruvlar. Ichak absorbtsion va sekretor funktsiyasining holati to’g’risidagi axborotni bemor koprogrammalarini o’rganib olish mumkin. Badbo’y xidli, shilimshik, neytral yog’, muskul tolalar, biriktiruvchi to’qimaga boy, shakllanmagan suyuk, axlat hazm organlarining sekretor va absorbtsion funktsiyalari buzilganligidan dalolat beradi.

Vitamin B_{12} bilan o’tkaziladigan sinama (Shillenger testi) yo’g’on ichak distal bo’limining absorbtsiya holati to’g’risida ma’lumot beradi. Metod Co^{56} bilan nishonlangan vitamin B_{12} ning radioaktiv dozasi peroral qabul qilinganda 24 soat ichida siydik bilan ajratilgan vitaminni aniqlashga asoslangan. Normal sharoitlarda qabul qilingan dozaning 10 dan 30 foizigacha chiqariladi. Absorbtsiya buzilganda siydik bilan ajratilgan vitamin miqdori kamayadi.

Me’da ichi pH-metriyasi usulida me’da sekretsiyasini tekshirishning muayyan ahamiyati bor. Rentgenoskopiya ichak motor funktsiyasining buzilganini, shuningdek qator destruktiv o’zgarishlarni aniqlashga yordam beradi. Diagnostikaning boshqa usullari bilan birga bu ma’lumotlar muayyan qimmatga ega bo’ladi.

Endoskopik tekshirish usullari (gastroduodenoskopiya va kolonoskopiya) abdominal patologiyaning tomirlardan kelib chiqishinigina emas, balki me’da, o’n ikki barmok ichak va yo’g’on ichakda o’sma va boshqa organik kasalliklar bor-yo’qligini aniqlashni o’z oldiga maqsad qilib qo’yadi.

Qorin aortasi vistseral tarmoqlarining okklyuzion zararlanishlarini angiografik diagnostika qilish surunkali abdominal ishemiya sindromining asosiy diagnostika usuli hisoblanadi. Rentgen kontrast usulgina qorin aortasi vistseral tarmoqlarining zararlanganini aniq va abdominal patologiyaning tomirli genezini isbotlab berishga imkon yaratadi. Vistseral tarmoqlar Seldinger bo’yicha retrograd angiografiya usuli va Dos Santos bo’yicha translyumbal punktsion aortografiyada kontrastlanishi mumkin. Angiografiyaning u yoki bu usulini qo’llanish terminal aorta, yonbosh va son arteriyalari holatiga bog’liq. Ular ateroskleroz bilan zararlanganda Seldinger bo’yicha retrograd aortografiya qo’llanishi mumkin emas, chunki okklyuziyalovchi jarayon zond kiritilishiga to’sqinlik qiladi va eng muximi son arteriyasi trombozi yuz berish xavfini vujudga keltiradi. Shunday sharoitlarda yuqori translyumbal aortografiya qo’llanish lozim. Ikkita – oldingi, orqa va yon proektsiyalarda tekshirishda qorin aortasi vistseral tarmoqlarining xalati to’g’risida zarur ma’lumot olish mumkin.

Aortogramma va selektiv angiogrammalarni taxlil qilishga asoslanib, quyidagi angiografik simptomlarni farq qilsa bo’ladi (40-rasm).

40-rasm. Korin poyasi va yukori mezenteral arteriyasi stenozi.

Bular biror magistral tarmoq zararlanganidan darak beradi:

- qorin-ichak tutqich va ichak tutqicharo anastomozlar irmoqlari kollateral qon aylanish yo'llarining kengaishi;
- okklyuziyalangan magistral tarmoqlar va stvollarining retrograd to'lishi;
- qo'shni zararlanmagan magistralning kompensator kengayishi;
- buyrak arteriyasi diametrining taloq arteriyasi diametridan oshganligi;
- zararlangan magistral va uning tarmoqlarining birmuncha aniq kontrastlanishi;
- kontrast moddaning zararlangan magistraldan aortaga qayta o'tmasligi.

Surunkali abdominal ishemiya sindromini intraoperatsion diagnostika qilish vistseral tarmoqlarni taftish qilishdan iborat. Arteriya devorlarining qalin tortishi, aterosklerotik pilakchalar va boshqa o'zgarishlar borligi aniqlanadi. Arteriya ustida palpatsiyada aniqlanadigan titrash qon aylanishi buzilganini ko'rsatadigan belgi hisoblanadi. Zararlangan arteriyada stenozlangan uchastkadan distalrokda arterial bosimni aniqlash va uni aortadagi bosim bilan taqqoslash tsirkulyator buzilishlarning og'ir-engiligi to'g'risida tushuncha beradi. Zararlangan arteriya bo'ylab qon oqimi reduktsiyasi darajasini aniqlashga imkon beradigan elektromagnit floumetriya birmuncha faol ko'rsatkichlar beradi.

Surunkali abdominal ishemiya sindromi diagnozining to’g’riligiga shubxa tug’ilgan sharoitlarda qorin bo’shlig’i organlarini hazm yo’lidagi organik kasalliklarni aniqlash (yoki istisno qilish) maqsadida taftish o’tkazish lozim.

Davolash. Vistseral qon aylanishining surunkali buzilishi – xirurgik muammodir. Normal qon oqimini faqat operatsiya yo’li bilan tiklash mumkin. Surunkali abdominal ishemiyaning subkompensatsiyalangan va dekompensatsiyalangan bosqichi operatsiya qilishga ko’rsatma hisoblanadi. Okklyuziya jarayoni (kompensatsiya bosqichi) asimptom kechganda vistseral qon oqimi quyidagi hollardagina korrektsiya qilinadi:

- qorin aortasi va uning boshqa tarmoqlari zararlanganligi tufayli o’tkazilayotgan operatsiya gemodinamika sharoitlarini o’zgartirib, buzilgan vistseral qon aylanishini yanada og’irlashtirishi va kompensatsiya holatidagi izdan chiqqan vistseral qon oqimini battar buzishi mumkin;
- vistseral tarmoqlar qorin aortasining o’z patologiyasi tufayli bajarilayotgan operatsiya aralashuvi zonasida bo’lib qoladi.

Birga qo’shilib kelgan zararlanishlarning turli xil variantlari bo’lganda xirurgik taktika va operatsion aralashuv to’g’risidagi masalani xal qilishda umuman patologiya xarakteridan kelib chiqish lozim. Klinik amaliyotda quyidagi birga keladigan zararlanishlar uchraydi: bir necha vistseral tarmoqlar varianti; vistseral va buyrak arteriyalari varianti; vistseral tarmoqlar va qorin aortasi, vistseral va buyraklar va qorin aortasi tarmoqlari varianti.

Qorin stvoli va yuqori ichak tutqich arteriyasi zararlanganda ikkala arteriyadagi buzilgan qon aylanishini bir vaqtning o’zida korrektsiya qilishga xarakat qilish zarur. Proksimal vistseral tarmoqlar va buyrak arteriyalarining qo’shilib kelgan zararlanishlarida abdominal qon oqimini korrektsiya qilish kerak. Vistseral tarmoqlar va qorin aortasining qo’shilib kelgan zararlanishlarida ham qon oqimini bir vaqtning o’zida korrektsiyalashga xarakat qilish kerak. Pastki ichak tutqich arteriyasining revaskulyarizatsiyasi to’g’risidagi masala muxim, terminal aorta rekonstruktsiyasida va yonbosh-son shuntlashda ishemik buzilishlar yo’g’on ichakning chap yarmida paydo bo’ladi. Bu o’rinda protez

bilan aortaning proksimal anastomozi darajasi ahamiyatga ega. Uni pastki ichak tutqich arteriyasi chiqadigan joydan yuqorida qo'yilganda ichak ishemiyasi rivojlanishi uchun sharoitlar vujudga keladi, chunki asosiy qon oqimi shunt bo'ylab yo'naladi, pastki ichak tutqich arteriyasidan qon oqimi esa reduktsiyalanadi. Shuning uchun aorta-son shuntlashda proksimal anastomoz pastki ichak tutqich arteriyasi satxiga qo'yiladi. Qorin aortasi vistseral tarmoqlaridagi qon oqimini korrektsiya qilishda operatsiya qorin aortasiga va uning tarmoqlariga yaxshi yo'l ochibgina qolmay, balki xirurgning ilgari mo'ljallab qo'ygan operatsiya rejasiga o'zgartirish kiritishga imkon berishi kerak. IX qovurg'alararo orqali o'tiladigan chap tomonlama torakofrenolyumbotomik yo'l afzal deb hisoblanadi.

Xirurgik korrektsiya usulini tanlash okklyuziyalovchi jarayon tabiatiga va xarakteriga bog'liq. Qorin stvoli ekstravazal kompressiyasida adekvat qon oqimini tiklash ko'p hollarda arteriyani bosib turadigan omillardan ozod qilishning o'zi kifoya qiladi.

Operatsiyalarning rekonstruktiv usullari:

- transaortal va transarterial trombendarterektomiya;
- arteriyalarni rezektsiya qilish va protezlash;
- replantatsiya operatsiyasi;
- arteriyalararo shuntlash operatsiyalari.

Arteriya proksimal segmentida etarlicha diametrdagi chegaralangan zararlanish bo'lishi trombendarterektomiyaga ko'rsatma hisoblanadi. Endarterektomiyani transarterial va transaortal usullar bilan amalga oshirish mumkin. Transarterial endarterektomiyaning moxiyati zararlangan arteriya segmenti ustidan o'tkazilgan arteriotomik kesma orqali o'zgargan intima va pilakchalarni olib tashlashdan iborat. Arteriyani rezektsiya qilish va protezlash qorin aortasi vistseral tarmoqlarini rekonstruktsiya qilishning asosiy usullaridan biri sanaladi. Arteriyada hosil bo'lgan nuqson o'rnini to'ldirish uchun diametri 8-10 mm bo'lgan lavsan-ftorlon to'qima protezlaridan va autoven-plastikadan foydalaniladi. Vistseral tarmoqdarni protezlashga ko'rsatma bo'lib, zararlanish

etiologiyasidan qatiy nazar zararlanishning prolongatsiyali formalari hisoblanadi. Replantatsiya operatsiyasining moxiyati zararlangan segmentni rezektsiya qilish va uni aortaning o’zgarmagan qismiga qayta tikishdan iborat. Replantatsiya to’g’risidagi masalani asosiy stvoli etarlicha uzun bo’lgan ichak tutqich arteriyalari zararlangan takdirdagina o’rtaga qo’yish mumkin.

Shuntlash operatsiyalari**.** Bu operatsiyalarning moxiyati zararlangan segmentni chetlab o’tib qon oqimini tiklashdan iborat. Operatsiyalarning turli xil metodikalari ishlab chiqilgan, ularni shartli ravishda 2 guruhga bo’lish mumkin: aorta-arterial shuntlash va arteriyalararo anastomoz operatsiyalari. Shuntlashda qon oqimi zararlangan arteriya bilan qon oqimi manbai o’rtasiga qo’shimcha kiritma (allo- yoki automaterialdan) qo’yish yo’li bilan tiklanadi. Qon shu kiritma bo’ylab okklyuziyalangan magistral xavzasiga yo’naladi.

Shartli rekonstruktiv (dekompressiyalaydigan) operatsiyalar. Qorin stvoli ekstravazal kompressiyasida bajariladi va uni bosib turgan omillardan ozod qilishni o’z oldiga maqsad qilib qo’yadi.

Dekompressiyalaydigan operatsiyalarga: diafragmaning o’rta fibroz boylamini qirqish, diafragma medial oyoqchasini qirqish – krurotomiya, gangliyalarni olib tashlash va quyosh chigali nerv tolalarini qirqish, arteriyalarni o’rab turgan fibroz to’qimalardan ozod qilish – arterioliz kiradi.

Shunday qilib, vistseral qon aylanishi buzilishini xirurgik yo’l bilangina korrektsiya qilishga erishish mumkin.

Asoratlari. Operatsiya bajarish jarayonida va operatsiyadan keyingi davrda yuz berishi mumkin bo’lgan asoratlar bu xavfli sharoitlarni profilaktika qilishni, bular paydo bo’lganda esa bartaraf etish choralarini ko’rishni talab etadi. Yurak-tomirlar, nafas va o’tkir buyrak etishmovchiligi, ichak infarkti va peritonit aksariyat o’lim bilan yakunlanadi. Rekonstruktiv segment trombozlari, qon oqishlar, operatsion jaroxat yiringlashi, qorin bo’shlig’i organlari eventratsiyasi xirurgik davolashning etarlicha og’ir oqibatlari hisoblanadi va organni, ba’zan esa bemor xayotini ham qutqarib qolish maqsadida shoshilinch tadbirlar ko’rishni talab etadi.

Aorta ravog’i arteriyalari kasalliklari

Takayasu sindromi degan nom ostida braxiotsefal arteriyalarni toraytiradigan yoki tutilib qolishini keltirib chiqaradigan va bosh miya hamda qo’llar ishemiyasiga olib keladigan har xil etiologiyali kasalliklar guruxi birlashtiriladi.

Yapon oftalmologi Takayasu 1908 yilda yosh ayollarda ko’z to’rsimon pardasi arteriyasining zararlanishi va qo’lda puls yo’qligi bilan ta’riflanadigan tomirlar kasalligini tasvirladi. Adabiyotda bu sindrom kashfiyotchi sharafiga Takayasu deb ataldi. Bu patologiya adabiyotda boshqa nomlar bilan ham yuritiladi, ulardan eng keng tarqalgani «aorta ravog’i sindromi», «puls yo’qligi kasalligi», «Martorelle sindromi», «yosh ayollar arteriiti», «Gigant xo’jayrali arteriit», «Takayasu sindromi» va boshqalardir.

Bu kasallikning anchagina tarqalganligi va prognozining yomonligi, miya insultiga va davolash usullariga oid qarashlarning qayta ko’rib chiqilishi munosabati bilan uning klinik ahamiyati etarlicha muximdir. Ishemik insult paydo bo’ladigan bemorlarning taxminan yarmida bosh miyani ta’minlaydigan kalla suyagidan tashqaridagi arteriyalarda zararlanishlar bo’ladi. Aterosklerozda bosh miyaning ishemik zararlanishlari faqat arterial okklyuziyasi yoki stenozi sababli emas, balki tserebral arteriyalarning aterosklerotik pilakchadan mikroemboliyasi natijasida ham rivojlanadi.

Etiologiyasi va patogenezi. Braxiotsefal arteriyalar tutilib qolishni keltirib chiqaradigan etiologik omillar bir necha guruxlarga bo’linishi mumkin:

1. Arteriyalarning obliteratsiya qiladigan kasalliklari:

- ateroskleroz;
- nospetsifik aorto-arteriit;
- obliteratsiyalovchi trombangit;
- chakka arteriiti.

2. Aorta ravog’i anevrizmalari braxiotsefal arteriyalarning ikkilamchi torayishi bilan:

- aterosklerotik;
- zaxmli;
- qatlamlanadigan anevrizmalar.

3. Aorta ravog’i tarmoqlarining rivojlanish nuqsonlari:

- arteriyalarning patologik egri-bugriligi, og’izning surilish nuqsonlari;
- arteriyalarning patologik egri-bugriligi, qovuzloqlar hosil qilish va angulyatsiyasi;
- aorta ravog’i tarmoklari nuqsonlari.

4. Arteriyalar kompressiyasining ekstravazal omillari. Ateroskleroz ishemik sindromning eng ko’p sababchisi hisoblanadi, bemorlarning taxminan 2/3 qismida aterosklerotik kelib chiqadigan braxiotsefal arteriyalarning zararlanishi bo’ladi. Erkaklar ayollarga nisbatan 4 baravar ko’proq zararlanadi. Aterosklerozning muhim xususiyati shundaki, bosh miyaning kalla suyagidan tashqaridagi arteriyalarining zararlanishi intrakranial arteriyalarga qaraganda 5 marta ko’proq uchraydi.

Uyqu arteriyasi bifurkatsiyasi va ichki uyqu arteriyasining boshlang’ich segmenti aterosklerotik pilakcha rivojlanadigan joy hisoblanadi. Ikkala uyqu arteriyasi bir xilda ko’p zararlanadi. Aksariyat patologik jarayonga o’mrov osti arteriyalari ham qo’shiladi, bunda chap arteriyasi o’ng arteriyasiga nisbatan 3 baravar ko’proq zararlanadi. Ko’pincha bemorlarda aorta ravog’i tarmoqlarining ko’p sonli zararlanishlari aniqlanadi.

Nospetsifik aorto-arteriit braxiotsefal tomirlar zararlanishining sabablari orasida ikkinchi o’rinda turadi. Aorto-arteriit uchun stenozlangan qismning birmuncha uzunligi xos. Aorto-arteriitning taxminan 75% hillarida aorta ravog’i tarmoqlarining ko’p sonli zararlanishlari kuzatiladi. Bu kasallik bilan aksariyat 30-40 yoshdagi odamlar, ko’proq ayollar (4:1) kasallanadilar.

Braxiotsefal tomirlarning normal o’tkazuvchanligini buzadigan uchinchi sabab – ekstravazal kompressiya hisoblanadi. Umurtqa arteriyasi og’zi surilganda, buralganda yoki oldingi zinapoyasimon muskul bilan bosilganda (umurtqa arteriyasi anomal chiqqanda) umurtqa arteriyasi bo’ylab qon oqimi

kamayishi mumkin. Umurtqa arteriyalarining suyak kanalida stenozlanishi bo’yin osteoxondrozi rivojlanganda, osteofitlar, o’smalar tomonidan bosilganda ro’y berishi mumkin.

Braxiotsefal arteriyalarning patologik egri-bugriligi arteriyaning uzayishi va keskin diviatsiyasi, shu joylarda buralish va o’tkazuvchanlik buzilishi sodir bo’lishi bilan ta’riflanadi. Qon oqimi izdan chiqishiga olib keladigan boshqa kasalliklar orasida kamdan-kam uchraydigan zaxm arteriitini qayd qilib o’tish kerak. Miya qon aylanishining buzilishlari yuqori arterial gipertenziya fonida rivojlana oladigan ichki uyqu arteriyasi anevrizmasiga bog’liq bo’lishi mumkin.

Klinikasi. Bu kasallikning klinik belgilari muayyan arteriyadagi okklyuziyaning joylashuviga va xarakteriga, izdan chiqqan magistral qon oqimining kompensatsiyasi bosqichiga bog’liq. Kasallikning patologik jarayonning topikasini va xarakterini aks ettiradigan klinik formalari (simptomlari) davolash usulini tanlashga imkon beradigan diagnozning zamonaviy turi xisoblanadi.

1. O’mrov osti sindromi – asosiy tarmoqlari chiqqandan keyin o’mrov osti arteriyasining eng distal qismidagi okklyuziya. Takayasu sindromida o’mrov osti arteriyasi bo’ylab qon oqimi deyarli 6% hollarda zarar ko’radi (B.V. Petrovskiy muallifdoshlari bilan). Ko’pchilik bemorlarda o’mrov osti sindromining etiologik omili arteriit, qolgan hollarda ekstravazal omillar, qo’shimcha bo’yin qovurg’alari va oldingi zina poyasimon mushak sindromi hisoblanadi. Bu sindromning mohiyati qo’l ishemiyasidir. Ishemiya darajasi kollateral qon aylanishi imkoniyatlari bilan belgilanadi. Dekompensatsiyalangan bosqich qo’l panjasi va bilakda ikkinchi – distal blok bo’lganda uchaydi, xolos.

2. Umurtqa sindromi – umurtqa arteriyasining ekstravazal bo’limida qon oqimining buzilishi va shu sababli miya tomirlarida etishmovchilik paydo bo’lishidir. Umurtqa sindromi alohida ko’rinishda qariyb 17% hollarda uchraydi. Umurtqa arteriyasining ekstrakranial bo’limida qon oqimi buzilishi uchta sathda – og’iz sohasida, suyak kanalida, kalla suyagiga kirishdagi gorizontal qismda ro’y berishi mumkin.

Qon oqimi buzilishiga ateroskleroz (70%), ekstravazal omillar va rivojlanish nuqsonlari sabab bo’lishi mumkin.

Sindromning klinik belgilari bosh miya yarimsharlarining stvoli, ensa bo’laklari va ichki miya ishemiyasiga bog’liq bo’ladi.

3. O’mrov osti-umurtqa sindromi. O’mrov osti arteriyasi bloki shunday joylashadiki, qon oqimidan o’mrov osti arteriyasi ham, umurtqa arteriyasi ham ajralib qoladi. Ana shunga o’mrov osti-umurtqa sindromi deyiladi.

Umurtqa arteriyasida qon oqimining aynishi sodir bo’ladi – qon oqimi miyadan qo’lga teskari yo’nalishda oqadi, chunki o’mrov osti arteriyasi sistemasidagi bosim Villiziy doirasidagiga qaraganda past bo’ladi. Bu fenomen adabiyotda «*subclavian steal syndrome*» – o’mrov ostida qon o’g’irlanish sindromi degan nom olgan bo’lib, uni 1960 yilda Contorni birinchi marta tasvirlagan. Elka kamari va ko’l ishemiyasining klinik ko’rinishi bu soxalarda kollateral qon aylanishi rivojlanganligidan va still-sindrom hisobiga odatda og’ir bo’lmaydi. Bemorlar ish vaqtida qo’llarining tez toliqib qolishidan, ularning uvishishi va sovqotishidan, barmoqlar va panjaning muzday bo’lishidan noliydilar, qo’l muskullari atrofiyaga uchraydi, qo’lda og’riq bo’ladi. Still-sindrom rivojlanishi vertebrobazillyar sistemada qon aylanishi etishmovchiligiga olib keladi, bu umrov osti-umurtqa sindromida ustunlik qiladigan belgi hisoblanadi.

4. Uyqu arteriyalari sindromi – shu tomirlar proksimal bo’limlarida qon oqimining buzilishidir. Umumiy uyqu arteriyasi bifurkatsiya sohasida undan pastki qismga nisbatan ko’proq zararlanadi. Ichki uyqu arteriyasini stenozga yoki okklyuziyaga olib keladigan asosiy etiologik omil ateroskleroz sanaladi. Uyqu arteriyasi sindromining klinikasi bosh miya katta yarimsharlari va ko’z soqqalari ishemiyasi bilan belgilanadi. Bemorlar bosh og’rishi, bosh aylanishi, xotira pasayishi, zararlangan tomonda ko’z ko’rmay qolishi, ba’zan xushdan ketishdan shikoyat qiladilar.

5. Nomsiz arteriya sindromi – nomsiz arteriyada qon aylanishining buzilishi. Bu o’zining turli-tuman klinik manzarasiga ko’ra braxiotsefal

arteriyalar patologiyasidir. U go’yo bundan oldingi hamma sindromlarni o’ziga jamlab oladi va ayni vaqtda bu simptomlar ulardan mutlaqo farq qiladi. Nomsiz arteriya sindromining ko’rinishi bosh miyaning karotid tipi bo’yicha hamda vertebrobazillyar tip bo’yicha ishemiyasidan, o’ng qo’ldagi arterial etishmovchilik va o’ng ko’z ko’ruv qobiliyati buzilishidan tashkil topadi. Kollateral qon aylanishining katta imkoniyatlariga qaramay, nomsiz stvol okklyuziyasi g’oyat xavfli ofat – patologiya sanaladi va tserebral buzilishlar bunday bemorlarning amalda hammasida ertami-kechmi yuz beradi.

6. Qo’shma formalari – aorta ravog’i tarmoqlarining ko’p sonli zararlanishlari bir-biri bilan turlicha qo’shilib kelib, 17-18% xollarda uchraydi (I.A. Belichenko, 1970). Bu, aftidan, braxiotsefal tomirlarning dastlabki aloxida ko’pgina zararlanishlarining nihoyasi hisoblanadi. Bu guruxda kasallikning eng uzoq davomliligi 4-5 yil bo’lishi bejiz emas.

Klinik ko’rinishlari har bir ayrim holda g’oyat o’ziga xos va zararlangan arteriyalar soniga hamda okklyuziya darajasiga bog’liq. Umurtqa va karotid sindromlarning karotid va umrov osti-umurtqa sindromlarining birga kelishi kuzatiladi. Nihoyat, hamma ma’lum sindromlar birga uchrashi mumkin. A.V. Pokrovskiy miyada qon aylanishi buzilishining quyidagi guruxlarini tafovut qiladi:

1. Simptomsiz okklyuziyalar – 23,6%.

2. Miya qon aylanishining tranzitor ishemiya xurujlari bilan o’tadigan ko’chma buzilishlari – 40,5%.

3. Distsirkulyator entsefalopatiya – 11%.

4. Ishemik insultlar va ularning qoldik hodisalari – 25%.

Diagnostikasi. Takayasu sindromi bo’lgan bemorlarda o’tkaziladigan diagnostik tadbirlar yig’indisini shartli ravishda uchta bosqichga bo’lish mumkin:

I. Umumiy klinik tekshirishlar bosqichi: so’rab-surishtirish va kasallikning anamnezini yig’ish, bemorni ko’zdan kechirish, aorta ravog’i tarmoqlarining

holatini, shuningdek yuza joylashgan magistral arteriyalarni palpator va auskultativ aniqlash. Arterial bosim ikkala qo'l va ikkala oyoqda aniqlanadi.

II. Tekshirishning ixtisoslashgan statsionar bosqichi:

- laboratoriya tekshirish usullari;
- funktsional tekshirish usullari;
- nefrologik tekshirish;
- oftalmologik tekshirish;
- otonevrologik tekshirish;
- rentgen kontrast tekshirish (aortografiya yoki selektiv angiografiya).

III. Tekshirishning intraoperatsion bosqichi: aorta ravog'i braxiotsefal tarmoqlar taftishi, elektromagnit floumetriya, intraoperatsion angiografiya.

Braxiotsefal arteriyalari zararlangan bemorlar uchun nevrologik, oftalmologik va otonevrologik xarakterdagi shikoyatlarning bir qanchasi xosdir. Ko'zdan kechirish to'g'ri diagnoz qo'yish uchun xech qanday yo'l-yo'riqlar ko'rsata olmaydi. Paypaslab ko'rish chakka, uyqu, elka va bilak arteriyalaridagi pulsatsiyaning o'zgarishlarini aniqlab beradi. Umumiy uyqu va nomsiz arteriyalar okklyuziyasida zararlangan tomondagi na uyqu, na chakka arteriyalarining pulsatsiyasi, tabiiyki, aniqlanmaydi. Biroq ichki uyqu arteriyasi okklyuziyasida va uning stenozida bifurkatsiya soxasida chakka arteriyasining pulsatsiyasi (urib turishi) xatto kuchaygan bo'lishi mumkin, chunki butun qon oqimi tashqi uyqu arteriyasiga yo'naladi. Arterial bosimni o'lchashni hamma qo'l va oyoqlarda olib borish kerak. O'mrov osti arteriyasi zararlanganda sistolik arterial bosim simob ustuni xisobida 80-90 mm gacha, puls bosimi simob ustuni xisobida 19-30 mm gacha pasayadi. Auskultatsiya braxiotsefal tomirlar kasalliklarining birlamchi diagnostikasida asosiy ahamiyat kasb etadi. Bifurkatsiya va ichki uyqu arteriyasi stenozida pastki jag' burchagidagi sistolik shovqin bemorlarning 75 foizida eshitiladi.

Qonni laboratoriyada tekshirish natijalari quyidagicha bo'lishi mumkin:

- qon elementlari (o'rtacha gipoxrom kamqonlik, o'rtracha leykotsitoz, eritrotsitlarning cho'kish tezligi tezlashgan);

- plazma oksillari (gipoalbuminemiya, globulin fraktsiyalari, shuningdek fibrinogen oshishi);

- immunologik reaktsiyalar (musbat aktinuklear omil, Vasserman soxta musbat reaktsiyasi).

Funktsional tekshirish usullari. O’mrov osti arteriyasi okklyuziyasida reovazogrammalar balandligi asimmetriyasi va to’lqinlari xarakteri va qo’lning xajmiy sfigmogrammalari hamavaqt bor. Uyqu va nomsiz arteriyalar zararlanganini diagnostika qilishda uyqu va yuza chakka arteriyalarini sfigmografiya qilish katta yordam beradi. Okklyuziyada egri chizik to’lqinlari pasayadi va shakli o’zgaradi.

Reoentsefalografiya katta yordam beradi, u uyqu arteriyasi bir tomonlama zararlanganda miya qon ta’minotining yarimsharlararo asimmetriyasi belgilarini aniqlaydi, hamma braxiotsefal tarmoqlar okklyuziyasida esa hamma usullarda reogramma to’lqinlarining keskin pasayishini qayd qiladi. Braxiotsefal tomirlarning birlamchi diagnostikasida infraqizil spektrdagi termografiya qo’llaniladi. 0,6°C dan yuqori termoasimmetriya patologik deb hisoblanadi.

So’nggi yillarda qon oqimini ultratovush bilan tekshirish usullari keng tarqaldi. Ultratovushli datchik doppler effekti printsipida faqat arteriya pulsatsiyasini emas, balki undagi qon oqimi yo’nalishi va tezligini ham aniqlasa bo’ladi.

Nevrologik tekshirishlar. Bosh miya ishemiyasining nevrologik alomatlari qaysi tomir xavzasi zarar ko’rganiga, arteriyaning okklyuziya darajasi va rivojlanish sur’atiga, shuningdek, kollateral qon aylanishining qanchalik muvofiqligiga bog’liq. Shu munosabat bilan miya qon aylanishi etishmovchiligini karotid, vertebrobazillyar va birga uchraydigan karotid-bazillyar tipi bo’yicha farq qilish zarur. Nevrologik simptomatikaning o’zi esa intermitirlaydigan yoki barqaror, doimiy xarakterda bo’lishi mumkin.

Bosh og’rig’i – bosimning magistral arteriyalari okklyuziyasi bo’lgan bemorlarda qayd qilinadi. U taxminan bemorlarning 80 foizida bo’ladi. Og’riq

aksariyat chakka soxasida, ba’zan boshning u yoki bu yarmida yoki tutash bo’ladi.

Bosh aylanishi uchrashi jixatidan ikkinchi nevrologik simptom, bemorlarning kam deganda 35 foizida uchraydi. Bu simptom vestibulyar apparat funktsiyasi buzilishi va uning uzunasiga ketgan orqa dastasi sistemasi bo’yicha quyida joylashgan bo’limlari bilan aloqasiga bog’liq. Qisqa muddatga xushdan ketish hodisasi kam deganda 5% hollarda uchraydi, ular, aftidan, bosh miya to’rsimon formatsiyasining ishemiyasi bilan bog’liq bo’lsa kerak.

Giperkinetik va amniostatik sindrom miyacha va o’zak qobiq osti tugunlari og’ir va uzoq muddatga ishemiya bo’lgan bemorlarda uchraydi.

Talvasalar va epilepsiyasimon tutqanoqlar ahyon-ahyonda kuzatiladi. Bu holatlarning tabiati aniqlanmagan.

Po’stloqqa taalluqli ko’rish qobiliyati buzilishlari. Bu guruxga bosh miya yarimsharlarida, asosan ensa bo’laklarida qon aylanishi etishmasligi natijasida yuzaga keladigan ko’rishning turli-tuman buzilishlari kiradi. Ko’rishning bunday buzilishlari 17% ni tashkil etadi.

Harakat buzilishlari – kasallikning eng ravshan va og’ir belgilaridan xisoblanadi. Nevrologik buzilishlar bu formasining umumiy protsenti 13,3% ni tashkil etadi (A.V. Pokrovskiy bo’yicha). Nutq buzilishlari bemorlarning deyarli 11 foizida uchraydi. Ular ishemik uchoqda joylashuvi bo’yicha turli-tuman ko’rinishga ega bo’ladi.

Nistagm – birmuncha ko’p uchraydigan nevrologik simptomlardan biri xisoblanadi. Vertebro-bazillyar sistemasida qon oqimi buzilgan bemorlardagina kuzatiladi. Ko’z harakatining buzilishlari nistagm singari uchraydi. Unda ko’z soqqalari harakati o’zgaradi, konvergentsiya va akkomodatsiya reaktsiyalari buziladi.

Miyachadan bo’ladigan simptomlar – asinergiya, dizmetriya, mushaklar distoniyasi bemorlarning taxminan 8 foizida uchraydi (B.V. Petrovskiy muallifdoshlari bilan). Yutish va fonatsiyaning buzilishlari (disfagiya,

dizartriya) 6-7% xollarda kuzatiladi. Sezuvchanlikning buzilishlari parez bo'lgan tomonda bemorlarning 15 foizida kuzatiladi.

Vegetativ buzilishlar – ko'ngil aynishi, qayt qilish, rangparlik, bradikardiya, ter ajralishining buzilishi kamroq uchraydi.

Aorta ravog'i tarmoqlari okklyuziyasida oftalmologik simptomatika butun ko'ruv analizatorining ishemiyasidan vujudga keladi. Bunda kuyidagi usullardan foydalaniladi:

Periferik ko'ruv retseptori holatini o'rganish – oftalmoskopiya – ko'ruv nervi o'tkirligini tekshirish quyidagi testlar bo'yicha o'tkaziladi:

- ko'rish o'tkirligi;
- perimetriya (ko'ruv maydonini aniqlash);
- rangli perimetriya;
- yorug'lik sezuvchanlikni aniqlash;
- to'r parda markaziy arteriyasini bosish;
- oftalmotonus va ko'z ichidagi suyukliq almashinuvi.

Otonevrologik tekshirish quyidagilarni o'z ichiga oladi:

- LOR organlarini ko'zdan kechirish;
- eshituv, vestibulyar, ta'm bilish, hid bilish funktsiyasini aniqlash;
- maxsus usullar (audiometriya);
- maxsus sinamalar (kalorik sinama, miyachaga taalluqli ayrim sinamalar).

Otonevrologik simptomatika LOR organlari va ularning funktsiyalari ta'm, hid bilish, otokinetik retseptsiya) holatini aks ettirib, boshning xronik ishemiyasi sharoitlarida va aorta ravog'i tarmoqlari okklyuzion zararlanishining umumiy semiotikasida muhim o'rin egallaydi.

Braxiotsefal tarmoqlari zararlangan bemorlarni tekshirish vaqtida boshqa tomir xavzalarining birgalikda zararlanish simptomlariga (toj arteriyalar, qorin aortasining vistseral tarmoqlari, oyoq, arteriyalari) ahamiyat berish zarur.

Tekshirishning rentgen kontrast usullari. Hozirgi vaqtda braxiotsefal arteriyalarni rentgen kontrast tekshirishning quyidagi usullari qo'llanadi:

1. Kateterizatsion ko’krak aortografiyasi. Aortaning hamma bo’limlari, jumladan uning ravog’ini ham kateterlash 1953 yilda shved olimi Seldinger taklif qilgan metodika bo’yicha hozir hamma joyda amalga oshirilayapti.

2. Selektiv aortoarteriografiya. Aorta ravog’ida kateter borligi uni aortaning tarmoqlaridan biri og’ziga kiritib, so’ngra uni kontrastlash, ya’ni selektiv arteriografiya qilishga imkon beradi. Shunday bo’lishiga qaramay, selektiv aortoarteriografiya uchun ko’rsatmalar chegaralangan va quyidagi hollardagina o’tkazilishi mumkin (41-rasm):

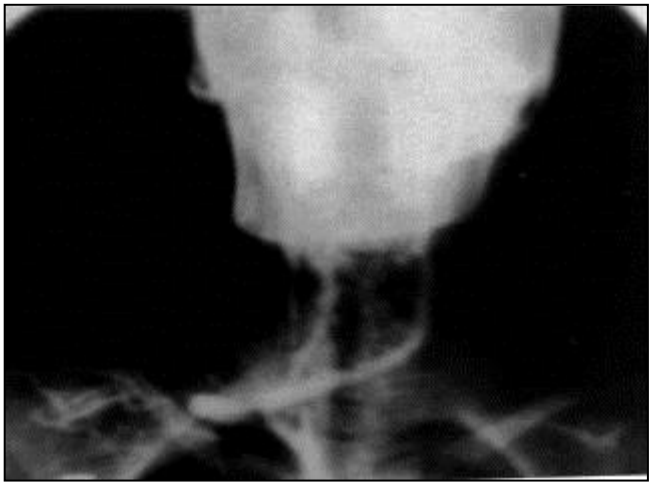

41-rasm. Uyqu arteriyalari stenozi va o’mrov arteriyalari okklyuziyasi.

- braxiotsefal arteriyalarning arterio-venoz anevrizmasida;

- bosh magistral arteriyalari intrakranial bo’limlarining zararlanganiga shubxa qilinganda, bu uning oxirgi tarmoqlarini ham ko’zdan kechirishni talab etadi.

Tekshirishning supraaortal usullari:

- karotid arteriografiya odatda uyqu arteriyasida okklyuziya borligiga shubxa qilinganda qo’llaniladi, asosan uning kalla suyagi ichi tarmoqlarini aniqlash maksad kilib olinadi;

- o’mrov osti arteriografiyasi o’mrov osti va umurtqa arteriyasini, o’ng tomondan qo’llanilganda ko’shimcha ravishda uyqu arteriyasini kontrastlash imkonini beradi;

- qo’ltik arteriografiyasi so’nggi vaqtlarda o’mrov osti arteriografiyasini siqib chiqara boshladi, chunki qo’ltik arteriyasini punktsiya qilish texnikasi oson, shuningdek arteriyaga Seldinger metodikasi bo’yicha kateter kiritish imkoniyati yaxshidir.

Rentgen kontrast tekshirishdan keyingina braxiotsefal tomirlarning klinik zararlanishlarini aniqlash va xirurgik taktika to’g’risidagi masalani hal qilish mumkinligini qayd qilib o’tmok darkor.

Davolash. Operatsiyaga ko’rsatmalar:

1. Nomsiz arteriyaning umurtqa, o’mrov osti-umurtqa karotid sindromida kompensatsiya va subkompensatsiya bosqichida ateroskleroz va arteriit zaminida segmentar okklyuziyasi.

2. Ekstravazal zararlanishlar, patologik egri-bugrilik va nuqsonlarning hamma klinik formalarida kompensatsiya va subkompensatsiya bosqichida.

3. Og’riq sindromi bo’lgan aniq, yuzaga chiqqan qo’l ishemiyasida va trofik buzilishlari bo’lgan o’mrov osti sindromida.

4. Qo’shma (kombinatsiya qilingan) formalarida, kompensatsiyalangan va subkompensatsiyalangan bosqichlarida bosh magistral arteriyalaridan birida qon oqimini yaxshilash uchun.

Operatsiya qilishga monelik qiladigan hollar:

1. Kasallikning angiospastik formalari.

2. Kompensatsiyalangan bosqichdagi o’mrov osti sindromi qo’l ishemiyasining aniq yuzaga chiqqan belgilari bo’lmaganda.

3. Kasallikning dekompensatsiyalangan bosqichlari.

4. Inkurabel holat.

Braxiotsefal arteriyalarning okklyuzion zararlanishlarida operatsiyani tanlash:

1. Uyqu, umurtqa, o’mrov osti va nomsiz arteriyalaridagi stenozlar, trombozlar va patologik egri-bugriliklardagi rekonstruktiv operatsiyalar:

- arteriyaning zararlangan qismini anastomoz bilan oxiridan-oxiriga rezektsiya yoki nuqsonni alloprotez bilan almashtirish;

- endarterektomiya va alloplastika bilan yoki busiz;

- yuqoriga ko’tariladigan aortadan o’mrov osti, uyqu, nomsiz arteriyalarga alloprotez bilan chetlab o’tib (aylanib) shuntlash;

- arteriyalarni, jumladan ekstratorakal arteriyalarni bir joydan ikkinchisiga ko’chirish operatsiyalari.

2. Ekstravazal kompressiyani bartaraf qiladigan operatsiyalar:

- qovurg’a rezektsiyasi (buyin qovurg’asi yoki yuqorida joylashgan I qovurg’a);

- skalenotomiya va o’mrov osti va kichik ko’krak mushagini qirqish;

- arterioliz.

3. Simpatik va adrenal sistemalardagi operatsiyalar:

- yuqori buyin simpatektomiyasi (C_1-C_2).

- stoellektomiya (C_7),

- ko’krak simpatektomiyasi (Th_2-Th_3),

- periarterial simpatektomiya,

- epinefrektomiya (bir yoki ikki tomonlama).

Takayasu sindromida muvaffaqiyatli chiqqan birinchi rekonstruktiv operatsiyani – ichki uyqu arteriyasidan endarterektomiyani 1953 yilda De Beki o’tkazgan. Bajarilgan operatsiyaning ko’rinishi mavjud patologiyaga bog’liq A.V. Pokrovskiy fikricha, ichki uyqu arteriyasining keskin stenozida yoki okklyuziyasida tashqi arteriya tarmoqlari orqali qon oqimi bosh miyani qon bilan ta’minlash uchun amaliy ahamiyatga ega. Umumiy uyqu arteriyalari nospetsifik aorto-arteriit bilan zararlanganda tanlanadigan operatsiya rezektsiya qilib protezlashdir. Ikkala uyqu arteriyasi okklyuzion zararlanganda bir vaqtning o’zida bifurkatsiyani protezlashi bajarish mumkin.

Braxiotsefal tomirlardagi rekonstrukti operatsiyalardan keyin o’lim darajasi operatsiyaga ko’rsatmalarning to’g’ri aniqlanganiga, aralashuv lokalizatsiyasining, xirurg tajribasiga bog’liq va 1 dan 4% gacha hollarni tashkil etadi.

A.V. Pokrovskiyning ma’lumotlariga ko’ra elka-bog’ stvoli rekonstruktsiyasida qon oqimini hamma bemorlarda tiklashga muvaffaq bo’linadi. Ayni vaqtda o’mrov osti arteriyasi rekonstruktsiyasida bemorlarning faqat 86 foizida foydali bo’ladi. Tiklovchi operatsiyalarning turlari orasida eng ta’sirchani protezlash bo’ladi (bemorlarning 94 foizida qon oqimi tiklanadi), vaxolanki endarterektomiya 87%, shuntlash 82% bemorlarda muvaffaqiyatli chiqqan. O’sha ma’lumotlar bo’yicha rekonstruktiv operatsiyalar natijalari bilan braxiotsefal arteriyalarning zararlanish etiologiyasi o’rtasida aniq bog’liqlik mavjud: aterosklerozda qon oqimi 93% bemorlarda, aorto-arteriitda esa faqat 77% bemorlarda tiklangan (A.V. Pokrovskiy, 1980). Yana shu olimning ma’lumotlariga binoan yil mobaynida yaxshi natijalar 92,9% bemorlarda olingan, keyingi 5 yil mobaynida u kam miqdorda pasaygan. Operatsiyadan keyin 10 yil o’tgach yaxshi natijalar 77,7% hollarda saqlanib qoladi. 14 yil o’tgandan keyin esa yashab ketgan hamma odamlarning 72,2% da saqlanib qolgan.

Bemorlarni miya qon aylanishi darajasiga bog’liq holda bosqichma-bosqich reabilitatsiya qilinadi. Davolash fizkulturasi, massaj, dori-darmonlar bilan davolash mehnat qobiliyatining tezroq tiklanishiga imkon beradi.

OYOQLARNING SURUNKALI KRITIK ISHEMIYASI

Etiologiyasi. Ateroskleroz, obliteratsiyalovchi endarteriit (trombangait), diabetik angiopatiya oyoklar surunkali kritik ishemiyasini (OSKI) kelib chiqishiga sabab bo'lishlari mumkin. V.S. Savelev (1997) bo'yicha yoq arterialarini surunkali obliteratsiyalovchi kasalliklari (OASOK) nozologik turlari bo'yicha quydagilarga ajratiladi: ateroskleroz – 81,8%, obliteratsiyalovchi trombangiit – 14%, diabetik angiopatiya – 6% va nospetsifik aorto-arteriit (periferik shakli) – 9% holatlarda uchraydi. A.V. Gavrilenko (2000) esa aterosklerozni 82,2%, endarteriitni 17,6%, aorto-arteriitni 0,3% kasallarda aniqlagan. Aorta va oyoqlar arterialari obliteratsiyalovchi aterosklerozi yurak va miya qon tomirlari jarohatlaridan keyin uchinchi o'rinda turadi.

Birlamchi OSKI aterosklerozda 61,1% hollarda ko'p qavatli zararlanishi bilan kuzatiladi. Aorta-son segmentining zararlanishi 50,6% holatlarda, boshqa arterial segmentlar bilan birgalikda zararlanishi esa 49,4% holatlarda uchraydi.

Patogenezi. OSKI o'rta va kichik diametrli, magistral va kollateral arteriyalarda qon aylanishining etishmovchiligi sababli kelib chiqadi. Proksimal zararlanishda kollateral qon aylanishining rivojlanishi darajasi ichki yonbosh va chuqur son arteriyalari zararlanish darajasiga bog'liq bo'ladi. Tomirlarning distal zararlanishida kollateral qon aylanishi rivojlanishi juda sust bo'ladi. Bu holatda boldirning pastki uchligida va oyoq panjalarida mushaklar gipotrofiyasi va trofik o'zgarishlar rivojlanadi.

Oyoq arteriyalarning surnkali obliteratsiyalovchi kasalliklari (OASOK) patogenezi nafaqat magistral qon tomirlar yopilishi bilan tushuniladi, bu holat shu kasalliklarda qon aylanishini to'liq o'rganishni talab kiladi. Obliteratsiyalovchi kasalliklar bilan og'rigan bemorlarni morfologik tekshiruvida mikrotsirkulyatsiyaning barcha sathida o'zgarishlar aniqlangan. Arteriolalar konturlarining notekisligi, g'adir-budirligi, torayishi va devorlarining qalinlashishi kuzatiladi. Kapillyarlar ham keskin deformatsiyaga

uchragan va to’g’nog’ichsimon kengayib ketgan bo’ladi. Kasallik og’irlashishi bilan ishlab turgan kapillyarlar soni kamayadi, ularda qon aylanishi keskin sekinlashadi. Tomir bazal qavati kengayadi, perikapilyar skleroz kuchayadi, kapillyarlarning bir qismi parchalanadi va nekrozga uchraydi. Magistral arteriyalarning yopilgan qismidan pastda tomir ichi bosimning kamayishi, arteriola va kapilyarlarning yopilishi kuzatiladi. Kapillyar qon aylanishining etishmovchiligi bemorlarda trofik yaralarni kelib chiqishining asosiy sabablaridan biri hisoblanadi.

V.S. Savelev (1997) bo’yicha, oyoqlarning og’ir darajali ishemiyasi arterial qon aylanishi etishmovchiligining asta-sekin zo’rayishi sababli kuzatiladi va oyoqlar arteriyalarining periferik qismida qon aylanishining dekompensatsiyasiga olib keladi. Kritik ishemiyaga xos bo’lgan patofiziologik fenomenlar kuzatiladi: perfuzion bosimning keskin kamayishi, qonni arteriovenoz shuntlanishi, boldirni ishemik shishishi, regulyator sistemalarni disbalansi, trombotsit va neytrofilli leykotsitlar biologik aktiv substantsiyalarini giperproduktsiyasi. A’zoga kislorodni etkazib kelishini keskin kamayishi va hujayra metabolizmining buzilishi boshlang’ich sabablardan biridir. Bunda mushak qon aylanishining buzilishi kelib chiqishi va oyoqlar ishemiyasi darajasiga bog’liq bo’lgan metabolik o’zgarishlar to’qimalarda regionar endotoksikozni kuchaytiradi. Bu o’z navbatida eritrotsitlar va boshqa xujayralar membranasiga ta’sir qilib, umumiy intoksikatsiyaga olib keladi. Tomir tonusini oshishi, arterial qon aylanishining kamayishi va venoz gipertenziyasi, ishemiyani zo’raytiradigan arteriolo-venulyar shuntlashga olib keladi. Keyinchalik kasallikni zurayishi a’zolardagi qon etishmovchiligini yanada ko’paytiradi. Bu esa, o’z navbatida a’zodagi distal qismlarda arteriovenoz shuntlashga va og’ir ishemiya (“tinchlikdagi og’riqlar”) klinikasini yuzaga keltiradi. Bu erda gemodinamik buzilishlar «xalqali zo’rayish» hosil bo’ladi, natijada arterial oqimining keskin susayishiga, arteriovenoz vazoplegiyaga, venoz dimlanish va arteriovenoz shuntlashning proksimal tarqalishiga olib

keladi. Boldirning ishemik shishi, keyinchalik esa yumshoq to’qimalarda destruktiv jarayonlar, ya’ni kritik ishemiya rivojlanadi.

Boldir ishemik shishiga olib keluvchi sabablar: venoz dimlanish, limfovenoz etishmovchilik, kallikrein-kinin tizimining faollashuvi, zararlangan a’zo to’qimalaridagi gipoksiya, giperkapniya va atsidoz, antioksidant faolligini kamayishi bilan kechuvchi lipidlarning perikisli oksidlanishi faollashuvi, trobotsit va leykotsitlarning faolashuvi, ularning qon tomir devoriga adgeziyasining ortishi (biologik aktiv substantsiyalarning ko’p chiqarilishi bilan) natijasidagi endoteliyning funktsiyasini buzilishi, oksidlovchi fermentlarning faolligini kamaytiruvchi autolitik fermentativ jarayonlar. Bu buzilishlarning hammasi, a’zo mushaklarning ishemiyasini qaytmas ekanligini ko’rsatadi.

Qandli diabet asoratlaridan oyoklarning diabetik gangrenasi jarrohlar diqqatini o’ziga tortadi. O’zbekistonda 1994 yilda 1500 dan ortiq qandli diabet kasallarida oyoqlarning yiringli-nekrotik asoratlari qayd etilgan. Bu asoratlarning kelib chiqishiga oyoqlar makro- va mikroangiopatiyasi, neyropatiya sabab bo’lgan.

Yaqin kunlargacha bizning adabiyotlarimizda “diabetik panja” atamasi ishlatilmagan, shuning uchun, shifokorlar bu jarayonni mustaqil kasallik deb hisoblashmagan, lekin bu muammo juda dolzarb hisoblanadi.

"Diabetik panja" atamasi – yig’ma tushuncha bo’lib, katta tibbiyot entsiklopediyasida bu atama panjadagi anatomo-funktsional o’zgarishlar simptomokopleksi deb hisoblanadi. Yiringli-nekrotik jarayonlarning rivojlanishiga diabetik neyropatiya, mikro- yoki makroangiopatiya, osteoartropatiya sabab bo’ladi.

"Diabetik panja" sindromi kandli diabet kasalligida 30-80% holatlarda uchraydi. Bu guruhda oyoqlar amputatsiyasi 15 barobarga ko’p bajariladi.

“Diabetik panja” rivojlanishida uchta asosiy omillar, ya’ni neyropatiya, makro- yoki mikroangiopatiya va infektsiya muhim o’rin tutadi.

Oyoqlarning periferik qon tomirlari zararlanishi, asosan panja tomirlari neyropatiyasi bilan uzviy bog’liq bo’lib, klinik manzarali yoki yashirin kechishi

mumkin. Neyropatiya “diabetik panja” rivojlanishida asosiy boshlang’ich omil bo’lib hisoblanadi. Qon tomir o’zgarishlari diabetning yashirin davrida paydo bo’lib, diabetni kelib chiqishini oldindan xabar beruvchi belgisi bo’lishi mumkin. Kandli diabetda qon tomir devoridagi mikroskopik o’zgarishlardan gialinoz, bazal membrana qavatini qalinlashishi, qon tomir devorida oqsil-lipid PA-pozitiv moddalarini yig’ilishi va keyinchalik ularni kamayishi kuzatiladi va bu o’zgarishlar tomir ichi obliteratsiyasiga olib keladi. Bu holatni boldir mushaklari perinevral arteriolalarida, kapillyarlarida, teri va panja mushaklari arteriolalarida uchratish mumkin.

Arteriola, prekapillyarlar, kapillyarlar, postkapillyar va venulalardagi o’zgarishlar diabet uchun xos bo’lib, boshqa to’qima va a’zolarda ham aniqlanadi. Qator chet el va o’z olimlarimizning fikriga ko’ra, mikroangiopatiya asorat emas, balki qandli diabet klinik sindromining neyropatiya singari, asosiy qismi bo’lib hisoblanadi.

Elektron mikroskopiya va maxsus miqdoriy tahlil usuliga yordamida diabet kasalligida arteriyalar advetitsiyasi aksonlari sonining kamayishi aniqlanadi. Nerv oxiri va mushak xujayrasi oralig’i biriktiruvchi to’qima bilan to’ladi, bu esa mushak to’qimasi yuzasidagi mediator kontsentratsiyasi va effektor xujayralar yuzasiga etib boradigan mediator tezligiga ta’sir qiladi. Xarakat nervlaridagi degenerativ o’zgarishlar panja mushagining atrofiyasi, uning deturtsiyasi, panjadagi “yuqori bosim nuqtalarining” o’zgarishiga olib keladi, bu esa o’z navbatida yumshoq to’qimalarda o’zgarishlar va zararlanishlarni kelib chiqishiga sabab bo’ladi. Vegetativ nerv sistemasining zararlanishida panja terlashining kamayishi, infektsiya darvozasi bo’luvchi panja terisini qurishi, darz ketishi va qadoqlar paydo bo’lishi kuzatiladi.

Yuqorida aytilganlarning barchasi “diabetik panjani” keltirib chiqaruvchi angiopatiya va neyropatiya bir-biriga bog’liq bo’lgan patologik jarayonlar ekanligini, hamda panja mikrotsirkulyatsiyasini keskin kamayishiga sabab bo’lishini ko’rsatadi.

Diabetik mikroangiopatiyani zo’rayib borishi natijasida infektsiya qo’shilishi kuzatilishi mumkin, bunda yiringli-nekrotik jarayonlar, ya’ni oyoqlarning diabetik gangrenasi kuzatiladi. Bunga teriga o’sib kirgan tirnoq, ishqalanish, tirnalishlar va boshqalar sabab bo’ladi.

Diabetik gangrena o’ziga xos xususiyatlariga ega: ko’pincha nam bo’ladi, tez rivojlanuvchi nekroz bilan birga kuzatiladi, jarayonni cheklanishi kuzatilmaydi. F.S. Tkach (1987) fikricha, ikkita patogenetik shaklni farqlash kerak: 1) tomir zararlanishi ustunligi bilan; 2) og’ir mikroangiopatiya fonidagi infektsion jarayon – gangrena ustunligi bilan kuzatiladigan. Diabetik mikroangiopatiyada – nam gangrena, obliteratsiyalovchi endarteriitda esa quruq gangrena kuzatiladi (42-rasm).

42-rasm. Chap oyoq kritik ishemiyasi – 3 barmoq quruq gangrenasi.

Tashxislash. Laborator tekshiruv usullaridan qondagi fibrinogen miqdorini, plazmani geparinga tolerantligini, qondagi geparin miqdorini, antitrombin III miqdorini, qonni fibrinolitik faolligini aniqlash zarur. Bundan tashqari, trombotsitlar agregatsion funktsiyasini tekshiruvchi usullar mavjud. Bularninig hammasi bemor qonining reologiyasi ko’rsatkichlari bo’lib, bemor ahvolini baholash uchun omil bo’lishi mumkin. Qonda umumiy holesterin, zichligi past

holesterin liporoteidlar, zichligi yuqori holesterin lipoproteidlar, triglitseridlar, aterogen koeffitsienti aniqlanishi mumkin.

Obliteratsiyalovchi aterosklerozda arteriyalar devorida va qon plazmasida lipidlar perekisi miqdori yuqoriligini aniqlanishi mumkin. Bunda arteriya qanchalik og'ir zararlansa, qonda malon dialdegidning miqdori shunchalik yuqori bo'ladi. Aterosklerozda lipidlar perekisli oksidlanishiga sabab deb antioksidant etishmovchiligi hisoblanadi. Bunga alimentar buzilishlar, chekish va endoteliyda fagotsitlar faolligini aktivlashtiruvchi immun va mikrobli omillar sabab bo'ladilar. A.A. Tarkovskiyning (1996) fikricha, lipidlar perekisli oksidlanish mahsulotlarining yuqori miqdori va antioksidant aktivlashuvi ko'rsatkichlarining kamligi oyoklar kritik ishemiyali guruhda kuzatiladi.

OSKI aniqlashda funktsional va rentgenologik tekshiruv usullari qo'llaniladi. Funktsional usullarga reovazografiya, sfigmografiya, pletizmografiya, ostsillografiya va ultratovush dopplerografiyalar (UTDG) kiradi. Rentgenologik usullarga esa rentgenkontrastli, digital subtraktsion va magnit-rezonans angiografiya kiradi.

Ko'rsatilgan funktsional tekshiruv usullaridan reovazografiya o'ziga xos o'ringa ega. Bu usulda to'qimalardan yuqori chastotali tok o'tganda hosil bo'ladigan pulsli tebranishlar yozib olinadi. Bunda arterial, venoz, kapillyar holati birgalikda yozib olinadi, ammo har birini alohida aniq o'zgarish darajasini ham aniqlab bo'lmaydi va bir oyoqni yo'qligida ko'rsatkichlar olinmaydi. Sfigmografiya, pletizmografiya, ostsillografiya, taxiostsillografiya kabi usullar nisbiy ma'lumot beradilar, kollaterallar holatini ko'rsatishmaydi va tomirlar holati xaqida noto'liq tushuncha beradilar.

OSIKni keng tarqalgan noinvaziv tekshiruv usullaridan biri bo'lgan ultratovush dopplerografiya, ob'ektiv usul hisoblanadi, klinik va metodik chegarasizligi bilan, yuqori informativligi bilan ajraladi. Unda elka-oyoq indeksini (OEI) hisoblash, regionar qon oqimi holati xaqida xabar olish, atravmatik va kasal uchun bezarar qo'llash, regionar gemodinamikani

buzilishlarida, oyoqlar ishemiya darajasini aniqlashda omil sifatida ishlatish mumkin. (43-rasm).

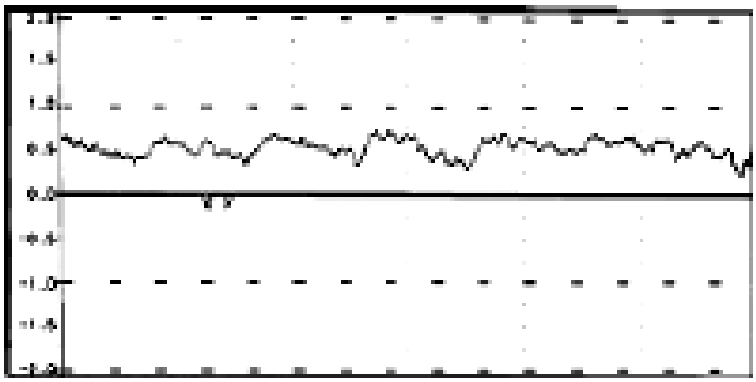

43-rasm. Orqa tibial arteriyasi okklyuziyasi, qon oqimi kollateral tipda.

Oyoqlar kritik ishemiyasini dianostikasi va davolashi buyicha Rossiya konsensusida (2002 y) UTDG yordamida olsa bo’ladigan ko’rsatgichlar berilgan: to’piq bosimi ≤ 50 mm sim.ust.; OEI ≤ 0,4; barmoq bosimi ≤ 30-50 mm sim.ust..

Rangli dupleks-sonografiya (RDS) klinik amaliyotga kiritilgach, oyoqlar surunkali kritik ishemiyasida magistral va kollateral qon oqimining qator gemodinamik holatlarini noinvaziv o’rganishga imkon berdi. Bu usulning yuqori diagnostik aniqligi rentgenkontrast angiografiya bilan raqobatlashadi. Rangli dupleks-sonografiya yordamida aorta-son sohasini okklyuzion-stenotik zararlanishida qon oqimini buzilishi holatini ko’rsatuvchi ob’ektiv omilar ishlab chiqildi, bunda 82% hollarda angiografiyasiz operativ taktikani aniqlash mumkin. Kritiik ishemiyada omillar diagnostik ahamiyati – 96,3%, sezgirligi – 96,4%, xosligi – 96,3%. Boldir arterialari uchun sezuvchanligi – 88,9-97,1% bo’lgan holda, xosligi 50,0-73,0% gacha kamayadi. Shunday qilib, RDS yuqori inturtiv, noinvaziv usul bo’lib hisoblanadi. Bunda aorta-son sohasini okklyuzion-stenotik zararlanishida magistral, kollateral va periferik qon aylanishining o’zgarishini asosiy tarkibiy qismlarini aniqlashda, OSKIda

regionar gemodinamikasini aniqlashda va angiografiyasiz davolash taktikasini tanlashga imkon beradi. (44-rasm).

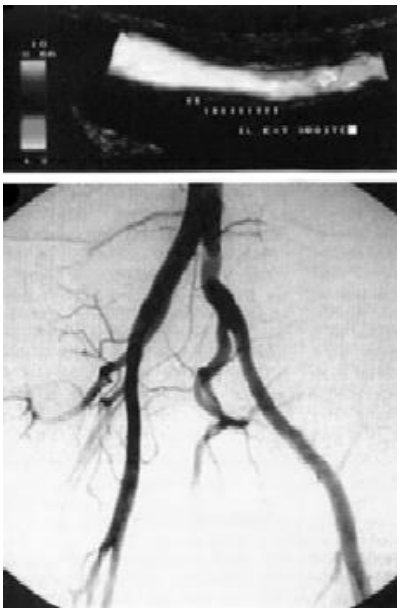

44-rasm. Yonbosh arterialarining rangli duppleks-sonografiya va angiogrammasi. Chap umumiy yon bosh arteriyasini stenozi.

Angiografiya tekshiruv usuli qon tomir jarrohligini rivojlanishiga katta hissa qo’shgan va oxirgi 10 yillik ichida asosiy tekshiruv usul bo’lib qolgan (45-rasm). U «oltin standart» tekshiruv usuli bo’lib, ko’p hollarda tomirlarni zararlanishida jarrohlik taktikani aniqlaydi, hamda oyoq gangrenasida amputatsiya uchun eng qulay joyni aniqlaydi. Angiografiyadan so’ng asoratlar qator olimlar fikricha 0-14% ni tashkil etadi.

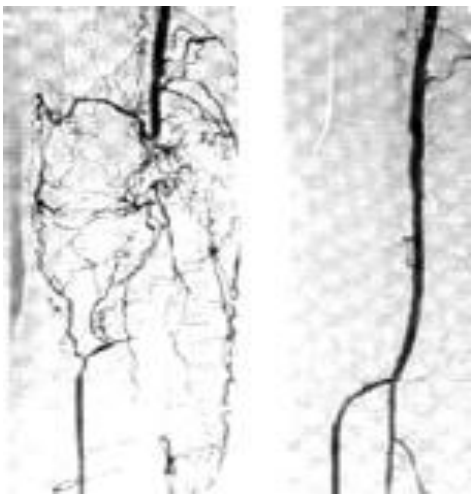

45-rasm. Oyoklari kritik ishemiya bulgan bemorning angiogrammasi
Yuzaki son arteriyasining okklyuziyasi.

Bu usullar yuqori ma’lumotligiga qaramay kapillyarlarda qon oqimi xaqida ma’lumot bermaydilar. Vaholanki OASOKda zararlangan oyoqning to’qimasida qon aylanishini va metabolizmini baholashda kapillyarlardagi qon oqimi holati katta rol o’ynaydi. Kapillyaroskopiya – mikrotsirkulyatsiyani oddiy tekshiruv usuli hisoblanadi. Lekin bunda mikrotsirkulyatsiyani miqdoriy buzilishini va okklyuzion jarayonni joyini aniqlab bo’lmaydi. Xozirgi paytda to’qima qon oqimini o’rganuvchi yangi tekshiruv usullardan biri bo’lgan lazerli doppler floumetriyadir (LDF). LDF turli xil funktsional testlarni (reaktiv postokklyuzion giperemiya testi, Valsalva sinamasi, pozitsion sinama, vazaprostanli sinama) ishlatib oyoqlar subkritik va kritik ishemiyasi bo’lgan bemorlarda mikrotsirkulyator reaktivlik darajasini aniqlaydi.

Kislorodni panja va boldirda teriosti kuchlanishini ($TcPO_2$) aniqlash mikrotsirkulyatsiya tizimida qon oqimi xaqida baho beradi, kasallik klinik manzarasini aniqlashtiradi va OSKIli bemorlarni ajratadi. Oyoqlar kritik ishemiyasini tashxislash va davolash buyicha Rossiya konsensusiga asosan (2002) kritik ishemiyaning chegarali ko’rsatkichi $TcPO_2 \leq 40$ mm sim.ust.ga teng.

Shunday qilib, OSKIda arterial rekonstruktsiyani bajarish uchun tomirlar zararlanganligini darajasini bilish kerak. Buning uchun bemorga umumiy klinik

va laborator tekshiruvlar, mikrotsirkulyatsiyani (LDF, $TcPO_2$) aniqlash, qorin aortasi va oyoqlar arteriyalarini ultratovush tekshiruvlar (UZDG, UDS), oyoqlar aortoarteriografiyasi bajarilishi zarur. Shu tekshiruv algoritmini qo'llaganda ko'pgina (90%) bemorlarda jarrohlik amaliyoti bajarish uchun ko'rsatma aniqlanadi. Tekshiruvning oxirgi boskichi arteriyaning intraoperatsion reviziyasi bo'lib hisoblanadi, bunda operatsiya qilib bo'lmaydiganlarni 8% da rekonstruktsiya uchun sharoit aniqlanishi va oyog'ini saqlab qolinishi mumkin.

Davolash. OSKInii davolanishi murakkab masalalardan bo'lib, uni hal qilish nafaqat oyoqni saqlab qolinishi balki hayot tarzini yaxshilanishga va hayotni uzaytirishga imkon beradi.

Oyoqlar kritik ishemiyasini tashxislash va davolash buyicha Rossiya konsensusida (2002 y.) bemorlarning xozirgi kunda asosiy davolash printsipi bo'lib kompleksli va individual yondashuv hisoblanadi, bunga – operatsiyadan oldingi intensiv konservativ davo, operativ davo (bevosita yoki bilvosita revaskulyarizatsiya, nostandart va palliativ amaliyotlar, amputatsiya), amaliyotdan keyingi davrning adekvat olib borilishi, operatsiya yoki amputatsiya o'tkazgan bemorlarning reabilitatsiyasi va bemor hayotining oxirgacha dispanserli kuzatuv kiradi.

Konservativ davo OSKIni kompleksli davosining ayrilmas qismi bo'lib, amaliyotdan oldingi tayyorgarlik, jarrohlik amaliyotini bajarish va amaliyotdan keyingi asoratlarni kamaytirish uchun zarur.

Konservativ davoning hozirga paytgacha ishlatib kelingan spazmolitik terapiya patogenetik asoslanmagan va hozirga vaqtda kam ishlatilmoqda. Asosan qon reologiyasini va mikrotsirkulyatsiyasini yaxshilaydigan, qonni ivish tizimi faolligini pasaytiradigan, fibrinolizni kuchaytiradigan dori vositalariga etibor berilmoqda.

Bugungi kunda pentoksifillinni cho'zdirilgan shakli, ya'ni Vazonit – retard 600 ishlab chiqilgan. Bu dori OASOK bilan og'rigan bemorlarda effektiv davo hisoblanadi. Uning noxush ta'siri 2% holatlarda uchraydi va dorini to'xtatishga sabab bo'lmaydi. Tiklid esa trombotsitlarni spontan va ADF-indutsirlangan

agregatsiyasini kamaytiradi, dezagregatsiyani yaxshilaydi, bu hol esa periferik arteriyalar aterosklerozi bo'lgan bemorlarda trombogen xavfni kamaytiradi.

Antitrombotsitar davo – OASOK va boshqa genezli bemorlar kompleks davosida asosiy yo'nalishdan biridir. Klopidogrel (plaviks) yuqori antitrombotsitar ta'sirili dori-vositasi va trombotsitlar agregatsiyasi maxsus va kuchli ta'sir etuvchi ingibitori bo'lib hisoblanadi. Har xil genezli tomir patologiyalarida (nevrologik, psixiatrik, oftalmologik) ishlatiladigan dori-vositalaridan biri bo'lib tanakan hisoblanadi. 1984 yilda tanakanning antifibrinogenni faollashtiruvchi ta'siri aniqlangan. Undan tashkari, tanakanning trombotsitlar va eritrotsitlar giperagregatsiyasiga tormozlovchi ta'siri aniqlangan, bu esa qonni reologik holatini yaxshilaydi, trombni hosil bo'shlishiga va silliq mushaklar tonusini kuchaytiradigan mediatorlarni ishlab chiqarishiga yo'l qo'ymaydi. Tanakan ambulator va statsionar davolashda har xil darajali OASOK bemorlarida ayrim Rossiya mutaxasisslari tomonidan tavsiya etiladi (V.M. Koshkin, 1998; A.V. Pokrovskiy s soavt., 1997; V.A. Yanushko s soavt., 1999).

OSKI kelib chiqish patogenezidan ma'lumki, endoteliyni funktsional faolligi pasayadi (avvalo antitrombotsitar) va prostoglandinlarni ishlab chiqishi kamayadi. Bu holat prostoglandinlar guruhiga kiruvchi dori vositalarini ishlab chiqarishiga turtki bo'ldi. 1960 yili Burgstorm va Sjoivall birinchi bo'lib prostoglandin E_1 ni (PGE_1) ajratib olishdi, keyinchalik uning tuzilishini aniqlashdi va birinchi bo'lib uning trombotsitlar agregatsiyasini ingibitsiyasini aniqlashdi. PGE_1ni OASOK og'ir darajasini davolash natijalari xaqida birinchi ma'lumotlar Evropada 70 yillarda berildi. 1979 yildan boshlab PGE_1 butun dunyoda shu kasalliklarni oxirgi davo-vositasi sifatida ishlatilishi boshlangan. PGE_1 ni asosiy ta'sir mexanizmiga ishemik to'qimada trombotsitlar agregatsiyasini va tromb hosil bo'lishini kamaytirish, to'qimalarni zararlanishini oldini olish, mikrotsirkulyatsiyani yaxshilash, kislorod bilan adekvat ta'minlash, qon oqimini ko'paytirishi antisklerotik ta'siri va normal metabolizmni tiklanishi kiradi. Pokrovskiy A.V. (1998) bo'yicha vazaprostan effekti – 91,5%, Karimova

Sh.I. (2002) bo’yicha – 84,2%. Shuni aytib o’tish kerakki, vazaprostanni ishlatishdan oldin sinama o’tkazish lozim, bunda mikrotsirkulyator tizimining dorini vazadilyator ta’siriga sezuvchanligi aniqlanadi. Vazaprostan bilan davo OSKIda arterial qon oqimining distal zararlanishida va boshqa davo usullar qolmaganda, birlamchi amputatsiyadan afzal bo’lishi mumkin. Vazaprostan jarrohlik amaliyotga tayyorgarlikda ham ishlatilish mumkin.

OSKIni asosiy davo usuli bu jarrohlik usulidir. Rekonstruktiv jarrohlik usullar 45-55% bemorlarda amaliyotdan keyin 5-8 yil ichida oyoqlarni saqlab qolish imkoniyatini beradi. Aorta-son shuntlash operatsiyasi aorta-son zararlanishida mavjud bo’lgan usullar ichida «oltin standart» bo’lib hisoblanadi. Shu sohani o’zini zararlanishida va periferik oqimni saqlanganligida yaxshi natijalar olish mumkin, ammo bu hol faqat 6,1% holatlarda uchraydi.

Obliteratsiyalovchi aterosklerozga xos bo’lgan zararlanish bu “ko’pqavatlilik”, bunda asosan aorta-son va son-taqim osti segmentlari zararlanadi, bu esa oyoqlarni chuqur ishemiyasiga olib keladi. Uning uchrashi – 25,6-36,7% ni tashkil etadi. Bunday hollarda iloji boricha birdaniga ikkita zararlangan segmentlarni tiklash operatsiyasi o’tkaziladi.

Arterial oqimining proksimal va distal qismlari zararlanishida muvaffaqiyatsiz rekonstruktiv operatsiyalar foizi anchagina yuqori bo’ladi. Shuning uchun proksimal qismini alohida zararlanganidagina amaliyotni bajarilishi tavsiya etiladi. Jarayonga periferik oqim qo’shilganda rekonstruktiv jarrohlik amaliyotlari mufaqiyatsiz bo’ladi.

Sintetik protezlarni ishlab chiqarilishi bilan qorin aortasi va yonbosh arteriyalarda juda kam holatlarda endarterektomiya bajarilmoqda. Birinchi bo’lib ochiq endarterektomiyani 1947 yilda J.C. Dos Santos bajardi. 1967 yili H. Harrison et al. eversion endarterektomiya usulini taklif etishdi. Keyingi yillarda ayrim jarrohlar shu usulga qaytib kelishdi. P.O. Kazanchyan (2002) aorta-son sogmenti sohasida eversion endarterektomiya amaliyotidan so’ng 4 yil ichida 91,3% holda arteriya o’tkazuvchanligini kuzatdi, bunda asoratlar va o’lim

holatlari kuzatilmadi. Tomirlar kaltsinozi bu jarrohlik amaliyotni bajarilishini chegaralaydi.

Kritik ishemiyada rentgenendovaskulyar amaliyotlar tanlov usuli emas, tomirlar oqimini davomiyligi va ko’p qavatli zararlanishi buni chegaralaydi. Oqsoqlanishi bor bemorlarda son-taqim osti sohasida stenozni dilyatatsiya qilingandan 5 yildan so’ng arteriya birlamchi o’tkazuvchanligini 50% bemorlarda saqlanadi. Agar ikkita yoki uchta arteriyalar zararlangan bo’lsa, unda 5 yildan so’ng birlamchi o’tkazuvchanlik 25% bemorlarda saqlanadi. OSKI bor bemorlada natijalar yomonroq bo’ladi, angioplastika amaliyotdan keyingi davrida 90% yaxshi natijali bemorlarning 6 oydan so’ng 24% da tomir o’tkazuvchanligi saqlanadi. Chuqur son arteriyasining okklyuzion-stenotik jarayon bilan zararlanishi 46,3-72% obliteratsiyalovchi aterosklerozli bemorlarda kuzatiladi.

Ma’lumki, 60 yoshdan oshgan bemorlarda OASOK 20% hollarda uchraydi. Rekonstruktiv amaliyotga ko’rsatma bo’lganda bemor yoshi ahamiyatga ega emas, bunda hamroq kasalliklar (YuIK, arterial gipertenziya, miya qon aylanishini buzilishi, qandli diabet va b.) mavjudligida har xil asoratlarni oldini olish maqsadida ekstraanatomik shuntlash (son-o’mrov osti, son-qo’ltiq osti, son-son alloshuntlash) jarrohlik amaliyotlarni qo’llash zarur bo’ladi.

Rekonstruktiv amaliyot natijasi periferik qon oqimining holatiga bog’liq bo’ladi. Bitta tibial arteriya saqlangan holda ham bevosita rekonstruktiv amaliyot oyoqni saqlab qolishi mumkin.

Ammo, keyingi paytlarda kollateral qon tomirlarni mikroskopiya sharoitida “in situ” autovenoz protezlash xaqida ma’lumotlar paydo bo’ldi. Bunda autovenaning distal qismi pastga tushuvchi tizza arteriyasi bilan anastomozlanadi. Ayrim hollarda distal panja shuntlashlar yaxshi natijalar beradi. Shunt sifatida katta teri osti venasi ishlatilib, distal qismi panja arteriyalari bilan ulanadi. 1 va 3 yildan so’ng shuntlarni kumulyativ o’tkazuvchanligi 58,1% va 39,5% tashkil etadi, 55,8 va 46,5% hollarda oyoq saqlanib qolinadi.

Aorta va oyoqlar magistral arteriyalarida rekonstruktiv operatsiyalar soni ko’payganligi va ularga ko’rsatmalar kengayganligi sababli, muvaffakiyatsiz rekonstruktiv amaliyotlardan so’ng qayta operatsiyalar sonini ko’payishiga olib keldi. Qayta rekonstruktiv jarrohlik amaliyotlardan so’ng amputatsiyalar soni birinchi yil oxiriga 30,1%ni, uchinchi yil oxiriga – 52,4%, beshinchi yil oxiriga – 63,3%ni tashkil etadi. OSKI da boldir va oyoq panja venoz qon oqimini arterializatsiyasi, revaskulyarizatsion osteotrepanatsiyasi, bel simpatektomiyasi, katta charvi autotransplantatsiyasi kabi palliativ amaliyotlar amputatsiyalar sonini 50-65 dan 15-25% gacha kamaytirishi mumkin.

Oyoqning ishemiyaga uchragan distal qismiga arterial qonni etkazib berish uchun vena qon oqimi yo’llarini ishlatish jarrohlarni ko’p yillar davomida qiziqtirib kelgan. Arterializatsiyadan so’ng yaxshi natija faqat yakka hollarda uchragan, masalan Halsted A.E. bo’yicha (1912) – 42 kasaldan faqat 3 tasida. Trombozlar ko’pligini muallif venoz tomirida klapanlar mavjudligi bilan bog’laydi.

Lekin hozirgi paytda bu jarrohlik usul juda keng foydalanilmoqda. A.V. Pokrovskiy (2000) ma’lumotlari bo’yicha oyoq panjasi venoz oqimini arterializatsiyadan so’ng 94,3% bemorlar oyoqlarini amputatsiyadan saqlab qolish imkoniyatini berdi. 5 yildan so’ng 45,3% bemorlarda shunt o’tkazuvchanligi saqlanib qoldi, oyoqlar esa 88,3% holda saqlanib qolindi.

Gavrilenko A.V. (2002) ma’lumotlari bo’yicha boldir va panja yuzaki venoz oqimini arterializatsiyasidan so’ng 2 yildan keyin 83,3% bemorlarni oyog’ini saqlab qolindi, bunda xamma holda shuntlar yopilishi kuzatildi.

Yuqoridagilarning baridan shunday xulosa kelib chiqadiki, boldir va panja yuzaki venalarini arterializatsiyasi tanlash usullaridan biri bo’lib hisoblanadi va amaliyotdan 3 oydan so’ng arterializatsiya qilingan venani o’tkazuvchanligi oyoqni saqlab qolinishiga ta’sir qilmaydi, bu esa shuntni trombozidan so’ng oyoqda kuchli kolateral qon aylanishini rivojlanishi haqida dalolat beradi. (46-rasm).

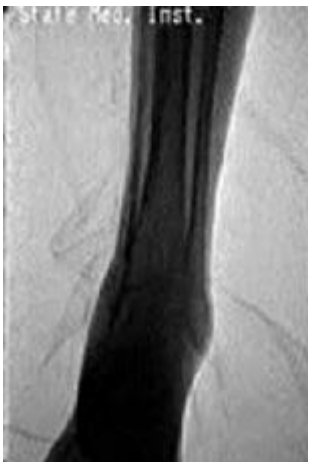

46-rasm. Oyoq panja venasining arterializatsiyasidan keyingi angiogramma.

Venoz qon oqimi arterializatsiyasini kamchiligi shundaki, 15-30% holatlarda autovena kichikligi, unda patologik o’zgarishlar bo’lganligi (flebit, varikoz kengayishlar) yoki uni oldingi operatsiyalarda ishlatilganligi sababli jarrohlik amaliyoti o’tkazilmaydi, undan tashqari amaliyotni bajarish uchun maxsus asbob-uskuna kerak. Bu holatlarda boshqa usullardan foydalanishga to’g’ri keladi.

Bel simpatektomiyasini (BSE) birinchi bo’lib 1924 yili Diez bajargan, Rossiyada esa BSEni birinchi bo’lib P.A. Gertsen bajardi, va uni natijalari haqida 1926 yili VIII jarrohlar s’ezdida ma’lumot berdi. Hozirgi paytgacha bu jarrohlik amaliyoti o’z axamiyatini yo’qotmagan va barcha «zaxiralar» tamom bo’lganda, amputatsiyadan afzal oxirgi imkoniyat bo’lib qoladi.

1987 yil F.N. Zusmanovich tomonidan taklif kilingan revaskulyarizatsion osteotrepanatsiya (ROT) ham OSKI bemorlarni davolashda o’z o’rnini topgan. ROT dan so’ng suyak-ko’mik qon oqimini kuchayishi, mavjud bekilgan kollaterallarning ochilishi kuzatiladi (paraosstal, mushak, mushaklararo, paraartikulyar, teriosti) va yumshok, ayniqsa suyak to’qimalarda metabolik aktivlik oshadi. Son-taqim osti segmenti zararlanishida va distal turlarda yaxshi natija (76%) kuzatiladi.

Taxminan 20 yil oldin OKI da zararlangan oyoqqa yumshok to’qimali laxtakni o’tkazish usuli haqida ma’lumotlar paydo bulgan edi. V.G. Samoday

(2003) OSKI bor bemorlarga yumshok to’qimalarani mikrotomirli autotransplantantatsiyasini bajardi. Bunda orka keng mushak, katta charvi va oldingi tishli mushak laxtagini ishlatdi. 9 yildan so’ng oyoqlarni saqlab qolish kumulyativ ko’rsatikichi – 81,2%, aralash revaskulyarizatsiyalaridan so’ng – 83,5% tashkil qildi.

Shunday qilib, OSKI bemorlarda amaliyotlarni tanlash arterial qon oqimini zararlanish sathi va darajasi, oyoqlar ishemiyasini darajasi va mavjud bo’lgan hamroh kasalliklarga bog’liq. Undan tashqari, oyoqlar arterial qon oqimi to’liq zararlanganda ham amputatsiya tanlash operatsiyasi bo’laolmaydi, chunki rekonstruktiv amaliyotlar natijasiz bo’lganda ham palliativ va nostandart revaskulyarizatsion jarrohlik amaliyotlari oyoqlarni saqlab qolish imkoniyatini beradi.

Birinchi martaba arteriya ichiga in’ektsiyani 1665 yili Maltalyatti bajardi, lekin bu usul ko’pchilik olimlar (V.A. Opel, Lerish, Dos Santos, Fonteyn, N.N.Burdenko, V.V. Kovanov, F.A. Andreeva i dr.) tomonidan XX asrni boshlaridan qo’llanila boshladi. U paytda arteriya ichi og’riqsizlantirish usuli hali keng tarqalmagan bo’lsada, arteriya ichiga davo sifatida navokainni yuborish ko’pchilik tomonidan tan olingan edi.

Arteriya ichiga dori vositalarni yuborganda ularni zararlangan joyda o’zgarmagan holda yuqori kontsentratsiyasi, davo ta’sirini kuchayishi, angioretseptorlarga bevosita ta’siri va dori vositalarni odam tanasiga toksik ta’siri kamayishi kuzatiladi. Undan tashqari a’zo va to’qimalardagi ishemik o’zgarishlar kamayadi, mikrotsirkulyator va metabolik jarayonlar yaxshilanadi, trofik o’zgarishlar yo’qoladi, yallig’lanish jarayonlari kamayadi va tuzalish tezlashadi.

Arteriya ichi infuziyasining oqimli va fraktsion usullari mavjud. Bugungi kunda oqimli usul ko’prok ishlatiladi, chunki fraktsion usulda arteriya ichiga dorilar yuborilganda ularning kontsentratsiyasi tez kamayadi va tomir kengaytiruvchi ta’sir qisqa muddatli bo’ladi. Uzoq muddatli arteriya ichi kateter terapiya (UMAKT) birinchi bo’lib 1951 yili H. Birman va C. Klopp

tomonlaridan eksperimentda saratonni regionar ximioterapiya usuli sifatida ishlab chiqilgan. UMAKT da yaraning tezroq bitishi, ishemik sindromni kamayishi, oyoqlarni kollateral qon oqimini yaxshilanishi kuzatiladi va bu usul OSKI bo'lgan bemorlarda amaliyotga tayyorlash yoki mustaqil davo sifatida tavsiya qilinadi.

Ko'pincha S.A. Gasparyan usulidagi pastiki qorin arteriyasini kateterlash bajariladi. Lekin bu usulda katta va chuqur kesma talab qilinadi va asoratlari ham ko'p kuzatiladi. Eng kam asorat kuzatiladigan va oddiy usullardan bu son arteriyasini kateterlashdir. Arteriya ichiga dorilarni yuborish uchun Seldinger usulida kontrlateral son arteriyasi punktsiya qilinadi, kateter aorta bifurkatsiyasidan o'tkazilib zararlangan tomonga Bechman usuli bo'yicha o'rnatiladi. Bu usulni afzalligi shundaki, zararlangan tomonda operatsiya qilish va bu usuldan bir necha marotaba foydalanish mumkin. Lekin ikkala son arteriyasi okklyuziyasida va qorin aortasini deviatsiyasida Bechman bo'yicha katetrlashning iloji bo'lmaydi.

UMAKT usuldan foydalanilganda yuboriladigan dorilarni ahamiyati juda katta. Hozirgi paytda, buning uchun, reopoliglyukin, geparin, pentoksifillin, nikotin kislotasi, salkoseril, no-shpa, askorbin kislotasi, vitaminlar, vazaprostan, gormonlar, kontrikal, antibiotik kabi dori vositalaridan foydalaniladi. Bu dorilar mikrotsirkulyatsiyani va qonni reologiyasini yaxshilash, yallig'lanishni oldini olish maqsadida foydalaniladi.

Oyoklari yiringli-nekrotik zararlanish bilan kechuvchi qandli diabet kasalligida gemosorbtsiya keng qo'llaniladi va bunda davolash natijalari yaxshilanadi. Oyoklari qorasonga uchragan qandli diabetli bemorlarda vena ichiga leykokontsentrat yuborilganda ham yaxshi natijalar kuzatiladi. Bundan tashqari, diabetik mikroangiopatiyada giperbarik oksigenatsiya vaqtida geparinoterapiya o'tkazilganda to'qimalar qon aylanishi yaxshilanadi.

Maxaliy davolashda yiringli-nekrotik yarani keng ochib, maxalliy insulinli, vitaminli, dimeksidli va fibrinolizinli bog'lamlar qo'yish, nekrozlangan to'qimalarni xirurgik lazer bilan kesib olib tashlash kerak.

Adabiyot ma’lumotlariga qaraganda, bel simpatektomiyasidan olingan natijalari turlicha. Ayrim olimlar diabetik oyoq bilan bel simpatektomiyasi yaxshi natija bermaydi deb yozishadi, boshkalari esa aksincha, bu amaliyotdan so’ng, yaxshi natijalar kuzatgan.

E.P. Koxan (1996) ma’lumotlariga ko’ra 1 va 2 barmoq diabetik angiopatiyasi bilan bel simpatektomiyasidan keyin 27,5-52% hollarda oyoq gangrenasini kelib chiqishini oldini oldi.

Saqlab qoluvchi davo usuli ham mavjud bo’lib, unda zararlangan oyoq tomonda buyrak usti bezi qisman rezektsiyasi va bel simptaektomiyasi bajariladi. Bu jarrohlik amaliyoti asosan magistral arteriyalarda qoniqarli qon oqimi saqlangan holda mikrotsirkulyatsiya buzilishidan kelib chiqadigan kritik ishemiyada bajariladi.

Oxirgi o’n yil ichida past chastotali ultratovush kavitatsiyasi klinik tajribajada o’z o’rnini topdi. Past va o’rta chastotali ultratovush tebranishlar yara jarayoniga turlicha ta’sir qiladi. Uning ta’sirida yarani xujayra elementlari, lizosomal enzimlar kavitatsion parchalanadi, xemotoksik omillar va bakteriotsid kationli oqsillar hosil bo’ladi va buning hisobiga yara tozalanishi tezlashadi. Bu omillar ekssudatni proteolitik aktivligini kuchaytiradi, neytrofillarni fagotsitar va antibakterial aktivligini rag’batlantiradi, nekrozga uchragan to’qimalarda ultratovush dezintegrator bo’lib ta’sir qiladi va ularni ko’chishini tezlashtiradi.

Keyingi yillarda yiringli yaralarni ultratovush sanatsiyasi va yiringli-nekrotik yumshoq to’qimalarni lazer bilan davolash keng qo’llanilmokda. Bu usulning ko’p musbat tomonlari mavjud: atravmatikligi, abakterial muhitni hosil kilishi, regenerativ jarayonlarni rag’batlantirishi va qonni reologik xususiyatini yaxshilashi. Lazer nurlari mikrob assotsiatsiyalarini sonini kamaytiradi va ularning antibiotiklarga sezgirligini oshiradi. Lazerni qo’llagandan so’ng yara usti sohasi 81-90% hollarda sterilizatsiyalanadi.

Oxirgi yillarda oyoq panjasi yiringli-nekrotik zararlanishini davolashda, boshqa fizik usullar bilan birgalikda suvda eriydigan ko’p komponentli surtmalar juda keng qo’llanilmokda. Ko’pkomponentli surtmalarga antibakterial

dori vositalari (antibiotik, sulfanilamid, antiseptik), to’qima almashinuv jarayonlarni regulyatori – metiluratsil, mahaliy antiseptik – trimekain va gidrofillar kiradi. Levomekol va levosin ko’pgina grammusbat va grammanfiy bakterialarga (ichak tayokchasi) ta’sir etadi. Ko’p komponentli surtmalar yara jarayonini 1 fazasida xirurgik ishlov nozarurligi yoki boshqa hollarda ko’rsatilgan. Surtamalarni qo’llash davolanish muddatini qisqartiradi, oeqni operativ davoga yoki autodermoplastikaga tayyorlaydi.

Yiringli yaralarni sanatsiya kilishda keng ishlatiladigan ozonoterapiya haqida ham aytib o’tish kerak. "Ozonator 1M" apparati Kirov nomli NPO Olma-ota shahrida ishlab chikariladi. Ham grammusbat, ham grammanfiy aerob va anaeroblar ozonga birxil sezuvchan.

Oyoklarni diabetik gangrenasida kompleks davolashda arteriya ichi kateter terapiya kamrok ishlatiladi. Bu usulni qo’llaganda sonni o’rta va yuqori uchligidan amputatsiya sonini 18,3% gacha kamaytirsa bo’ladi.

Kandli diabetli bemorlarda oyoqlarda tarqoq mikroangiopatiya va modda almashinuvi buzilishining o’ziga xosligi sababli vena ichiga yuborilgan dori vositalardan kutilgan natija kuzatilmaydi. Hosil bo’lgan yiringli-nekrotik o’chok, infektsion agentni mavjudligi va intoksikatsiyani zo’rayib borishi hisobiga bemor ahvoli yomonlashib boradi. Shuning uchun, bu holatda arteriya ichiga dorilarni yuborish usuli yuqori natijali usullardan hisoblanadi, chunki bunda yuborilgan dorilarni, ya’ni antibiotiklarni kontsentratsiyasi regionar ko’payishiga erishiladi.

Oyoklar kritik ishemiyasini davolash yangi usullari

Gen muxandisligi yordamida zararlangan oyoqlarda neoangiogenezni rag’batlantirish uslubi yordamida xozirgi kunda mavjud bo’lgan ko’pgina muammolarni hal kilishi mumkin. Angiogenez asoslari 70 yillarda AQSh da J.Folkman tomonidan o’rganilgan. U o’smalar o’sishi va metastazlanishiga angiogenez ta’sirini o’rganib 1984 yilda oksil tabiatli angiogen, ya’ni qon tomirlar o’sishini rag’batlantiruvchi omilni ajratib oldi.

1994 yili J.Isner (AKSh) tomonidan tomirlar endoteliysini o’stiruvchi omilning modelli kritik ishemiyali xayvonlarda kollateral qon aylanishi shakllanishiga ijobiy ta’sirini namoyish etgan. 1996 yilda esa shu omilni sintezini kodlovchi genni OSKI bor bemorlarni davolashda qo’lladi. Birinchi ma’lumotlar kutilgandan ortiq chiqdi: tinchlikdagi og’riqlar yo’qoldi, trofik yaralar bitdi, neoangiogenez va to’qimalar perfuziyasi oshganligi (LPI oshishi, kapilyarlar va mayda tomirlar soni oshishi) ob’ektiv tasdiqlandi. V.V. Davydenko (2001) tomonidan kalamushlar ustidagi tajribalarda ishemiyaga uchragan to’qimalarda angiogen o’stiruvchi omillar (AUO) ta’sirida tomirlarni ko’payishini o’rgandi. Tajribalar natijalari ishemiyaga duchor bo’lgan to’qimalarni gistologik tekshiruvga asoslanib baholandi va bevosita ishemiya sohasiga tizimli ravishda kiritilganda, o’rganilayotgan dori-vosita angiogen aktivlikka ega degan xulosaga keldi. B.A. Konstantinov va muallifdoshlar (2003) RTFA xirurgiya ilmiy markazida to’qimalarga kiritilganda neoangiogenezni aktivlashtiruvchi original angiogenli gen-muxandislik konstruktsiyasini yaratdi. Bu konstruktsiyaning aktivligini sut emizuvchilardagi OSKI modelida eksperimental o’rganildi. Bu soha yuqori natijali bo’lib, hozirda rivojlantirilmoqda.

VENA VA LIMFA TOMIRLARI KASALLIKLARI

Anatomik-fiziologik xususiyatlari

Oyoqlarda yuzaki, chuqur hamda komunikant (perforant) venalar tafovut qilinadi. Yuzaki venalar katta va kichik teri osti venalaridan iborat. Katta teri osti venasi oyoq panjasining medial chekka venasidan boshlanib, boldir va sonning medial yuzasi bo'ylab ko'tarilib, oval teshik orqali son venasiga quyiladi. Katta teri osti venasining son venasiga quyilish joyida uning bir necha tarmoqlari (v. pubenda externa, v. epigastrica superficialis, v. circumflexa ileum superficialis, vv. saphena accessoria medialis et lateralis) mavjud (47-rasm).



47-rasm. Oyoq venalarining me'yordagi venoz oqimi sxemasi.

Kichik teri osti venasi oyoq panjasi lateral chekka venasining davomi hisoblanadi va taqim osti sohasida taqim osti venasiga quyiladi. Katta va kichik teri osti venalari o'rtasida ko'p sonli anastomozlar bo'ladi.

Oyoqlarning chuqur venalari shu nomdagi arteriyalar bilan birga o’tadigan juft venalardan tashkil topgan bo’lib, oldingi va orqa katta boldir venalari qo’shilgach, taqim osti venasini hosil qiladi. Taqim osti venasi son venasiga davom etib, pupart boylami sathida tashqi yonbosh venaga o’tadi, u esa ichki yonbosh venasi bilan qo’shilib umumiy yonbosh venasini hosil kiladi. Yuzaki va chuqur venalar orasidagi aloqani komunikant venalar amalga oshiradi.

Venoz klapanlar odatda qonning yuzaki va chuqur venalari bo’ylab retrograd (ortga, teskari) oqishiga, komunikant venalarda esa, chuqur venalardan yuzaki venalarga retrograd oqishiga to’sqinlik qiladi.

Venoz qon oqimi quyidagi omillarga ko’ra amalga oshiriladi:

1. Qon kapillyarlar orqali o’tgandan keyingi “qoldiq bosim”.
2. Boldir va sonning “mushak-venoz nasosi” ishi (“venoz yurak” deb ham ataladi).
3. Yondosh yotgan arteriyalar pulsatsiyasi.
4. Diastola vaqtida yurakning so’rib oladigan ta’siri.
5. Nafas olish vaqtida ko’krak qafasidagi manfiy bosim.

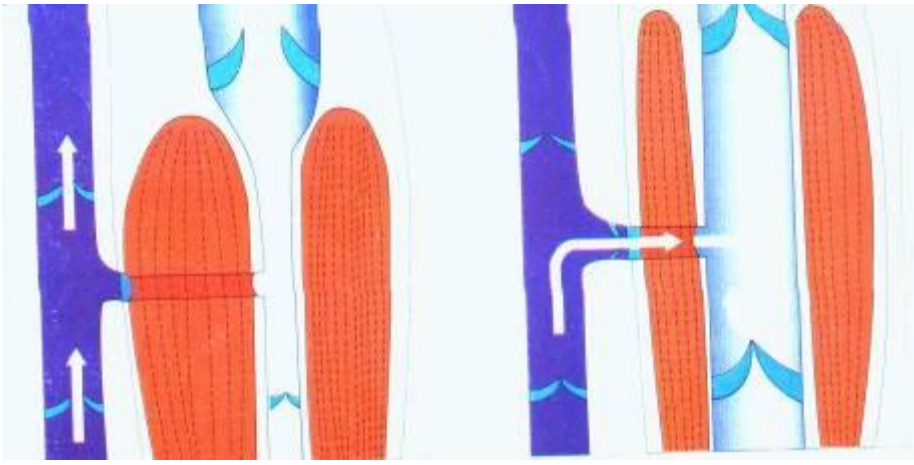

48-rasm. Boldir “mushak-venoz nasosi” ning me’yordagi sxemasi.

Odatda oyoqlar va qo’llardan qonning 80-90% gacha qismi chuqur venalar bo’ylab oqib o’tadi.

Venalarning klapan etishmovchiligini aniqlash

Oyoq yuzaki venalari ostial klapani etishmovchiligini aniqlash uchun Troyanov-Trendelenburg va Gakkenbrux sinamalarini o’tkazish lozim bo’ladi.

Troyanov-Trendelenburg sinamasi. Bemor gorizontal vaziyatda yotib oyog’ini yuqoriga ko’taradi. Yuzaki venalar bo’shaganidan so’ng, katta teri osti venasining son venasiga quyiladigan joyi topilib, barmoq bilan bosiladi va barmoqni olmasdan turib bemorning o’rnidan turishi so’raladi. Bu sinamani bajarishda, barmoq bilan bosmasdan jgut qo’ysa ham bo’ladi. Odatda katta teri osti venasi bo’shaydi, 20-30 sekund o’tgach venalar pastdan yuqoriga qarab qon bilan to’la boshlaydi. Agar ostial klapani etishmovchiligi bo’lsa, barmoq olingandan (yoki jgut echilgandan) keyin, venalar tezda yuqoridan pastga qarab qon bilan to’ladi. Troyanov-Trendelenburg sinamasi musbat bo’lgani, katta teri osti venasining klapanlari etishmovchiligidan darak beradi.

Gakkenbrux sinamasi (yo’tal turtkisi). Bu sinamada, bemor yo’talganda katta teri osti venasi son venasiga quyiladigan joyga qo’yilgan barmoqlar turtkini sezadi. Gakkenbrux sinamasining musbatligi – katta teri osti venasi ostial klapanidagi etishmovchilikni ko’rsatadi.

Chuqur venalarning o’tkazuvchanligi Delbe-Pertes “marsh” sinamasi va Pratt-1 sinamasi orqali tekshiriladi.

Delbe-Pertesning “marsh” sinamasini o’tkazish uchun bemor tik holatda turganida songa, faqat yuzaki venalarni bosib turuvchi bog’lam qo’yiladi. Bemordan 5 daqiqa yurish yoki bir joyda turib odimlash (“marsh” qilish) talab etiladi. Bunda teri osti venalarining puchayishi kuzatiladi va bu chuqur venalarning o’tkazuvchanligidan dalolat beradi. Yurishdan keyin venalarning bo’rtishi va boldir sohasida og’riq paydo bo’lishi, chuqur venalarda to’siq borligidan yoki jgutdan pastdagi komunikant venalarning ishlamasligidan dalolat beradi.

Pratt-1 sinamasi. Boldir aylanasiga o’lchangandan keyin bemor chalqancha yotqiziladi va venalar bo’shalgandan so’ng, oyoqqa teri osti venalarini bosib turadigan elastik bint bog’lanib, 10 minut yurish taklif etiladi. Og’riqning paydo

bo’lishi chuqur venalar zararlanganini ko’rsatadi. Takror tekshiruvda boldir aylanasi o’lchamining ortishi – chuqur venalarning o’tkazuvchan emasligini ko’rsatadi.

Komunikant venalar klapanlarining holati haqida tushunchani Pratt-2 sinamasi, uch jgutli Sheynis sinamasi va Talman sinamasi beradi.

Pratt-2 sinamasi. Yotgan holatda teri osti venalari bo’shatilgandan so’ng oyoq panjasidan boshlab elastik bint bog’lanadi. Songa pupart boylami ustiga jgut bog’lanadi. O’rindan turish taklif qilinadi. Jgut ostiga ikkinchi elastik bint bog’lanadi. So’ngra pastdagi bint o’ram-o’ram qilib echiladi, yuqoridagi bintni esa oyoqqa bintlar orasida 5-6 sm ochiq joy qoladigan qilib pastga o’raladi. Bintlardan ozod bo’lgan uchastkada venalarning tez to’lishi bu erda ishlamaydigan klapanlari bo’lgan komunikant venalar borligini ko’rsatadi. Ularga ko’k dori surtib belgilab qo’yiladi.

Sheynisning uchta jgutli sinamasi. Teri osti venalari bo’shatilgandan keyin bemorga yotgan holatida: sonning yuqori uchdan bir qismiga, son o’rtasiga va tizzadan pastga uchta jgut qo’yiladi. O’rindan tik turish taklif qilinadi. Oyoqning jgutlar bilan chegaralangan biror qismida venalarning tez bo’rtib chiqishi shu sohada klapanlari ishlamaydigan komunikant venalar borligidan dalolat beradi.

Talman sinamasi. Uchta jgut o’rniga yumshoq rezina naychadan yasalgan bitta uzun (2-3 m) jgut ishlatiladi. Uni oyoqqa pastdan yuqoriga spiral qilib bog’lanadi. Jgut o’ramlari orasida 5-6 sm masofa qolishi kerak. Oyoqning jgutlar bilan chegaralangan biror kesigida venalarning tez bo’rtib chiqishi shu uchastkada klapanlari ishlamaydigan komunikant venalar borligidan dalolat beradi.

Venalarni tekshirishning maxsus instrumental usullari

1. Funktsional-dinamik flebomanometriya. Boldirga elastik bint solinadi, oyoq panjasi lateral tomonidagi venalardan birini punktsiya qilinib elektromanometr bilan ulanadi. Venoz bosimni oyoq mushaklari tarang qilingandan (Valsalva sinamasi) va mushak ishidan (10-12 marta turib

o’tirilgandan) keyin bosimi o’lchanadi. Chuqur venalar o’tkazuvchanligida Valsalva sinamasida bosim 10-15 mm suv ustiniga ko’tariladi, sistolik (mushaklar qisqarganda) va diastolik (mushaklar bo’shashtirilganda) bosim 45-50 mm suv ustiniga oshadi, sistola-diastola gradienti birmuncha kamayadi. Mushak ishidan keyin bosim asta-sekin dastlabki darajasiga qaytadi.

2. Teri elektrotermometriyasi – qo’shimcha usul. Varikoz venalar va tugunlar ustidagi teri haroratining 0,3-0,5°ga yuqoriligi oyoqni osiltirib o’tirishda haroratning farqi katta bo’lishi qayd qilingan.

3. Termografiya birmuncha kulrang fonda oqish uchastkalar ko’rinishidagi kengaygan venalarni aniqlab beradi.

4. Ultratovush dopplerografiyasi. Bu tekshiruv orqali oyoq venalari qon o’tkazuvchanligi, qon oqimi tezligi, klapanlar etishmovchiligi va regionar qon bosimi aniqlanadi.

5. Ultratovush angioskanerlash (ultratovush dupleks tekshiruvi). Bu tekshiruv orqali oyoq venalarini holati, o’lchami, o’tkazuvchanligi, klapanlar holati va etishmovchiligi, qon oqimi tezligi va hajmi, varikoz kengaygan venalar holati, ichida tromb bor yoki yo’qligi, trombning dinamikada o’sish darajasi kabi ma’lumotlarni aniqlash mumkin. Bu tekshiruv usuli noinvazivligi va tekshiruvni ko’p marta takrorlash mumkinligi tufayli hozirgi kunga kelib angiologiyada eng yaxshi ma’lumot beruvchi tekshiruv usuliga aylandi.

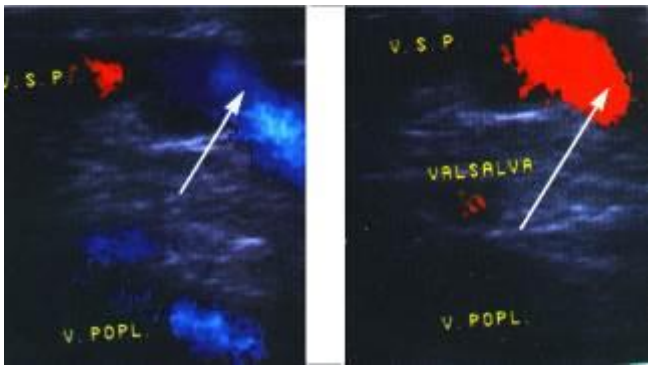

a

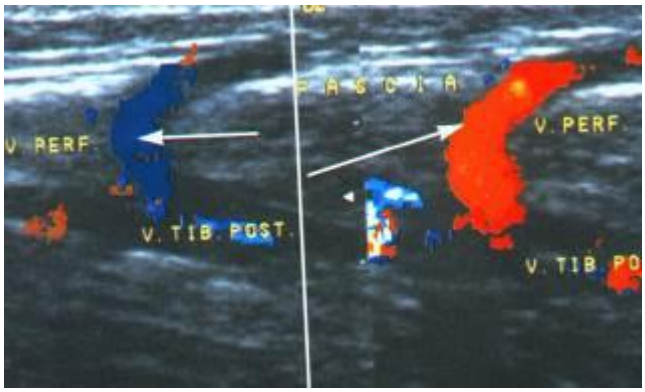

b

49-rasm. Ultratovush angioskanerlash.

a) taqim osti venasi, b) komunikant vena holati.

5. Flebografiya funktsional sinamalar chuqur venalarning o’tkazuvchanligi va komunikant venalarning holati to’g’risida aniq tasavvur bermagan hollarda qo’llaniladi. Kontrast modda vena ichiga yuboriladi. Distal va proksimal flebografiya qo’llaniladi.

Distal flebografiyada kontrast modda (ultravist, omnipak, verografin, va b.) oyoq panjasi lateral tomonidagi venalarning biriga yoki medial chekka venaga yuboriladi. Tekshirish bemorning vertikal vaziyatida funktsional sinamalardan foydalanib (funktsional-dinamik flebografiya) o’tkaziladi. Seriyali angiografiya qo’llaniladi: birinchi suratni in’ektsiya qilingan zahoti (tinchlik fazasi), ikkinchisini bemor oyoq uchida ko’tarilgan vaqtda (mushak tarangligi fazasi), uchinchisi – oyoq uchini bosib 10-12 marta turib o’tirilgandan keyin (relaksatsiya fazasi) olinadi. Flebogrammalarda chuqur venalarning o’tkazuvchanligi aniqlanadi, kontrastniig tutilib qolishidan esa ishlamay qolgan komunikant venalarning u erda joylashganini aniq bilib olishga muvaffaq bo’linadi.

Proksimal flebografiyada kontrast modda son venasiga katta teri osti venasini Seldinger bo’yicha punktsiya qilish va kateterlash yo’li bilan yuboriladi. Son venasi klapan apparatining holati va yonbosh venalarning o’tkazuvchanligi aniqlanadi.

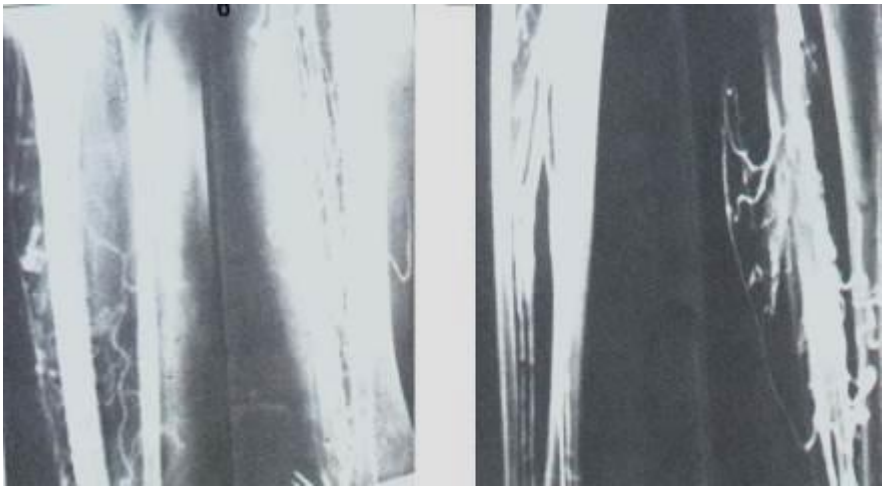

50-rasm. Distal flebografiya.

Oyoq venalarining varikoz kasalligi

Oyoq venalarining varikoz kasalligi (varicus venus cruris) – deganda ular devorining qopsimon kengayishi, teri osti venalari uzunligining oshishi va ilonsimon egri-bugri bo'lib qolishi tushuniladi. Bu kasallikda zararlangan oyoqda venoz qon aylanishining buzilishi va trofik o'zgarishlar kuzatiladi. Ushbu xastalik yuzaki venalarning butun uzunligida joylashuvi mumkin, chuqur venalarning zararlanishi mumkinligi ham aniqlangan.

Oyoq venalarining varikoz kengayishi aholining 17-37% da kuzatiladi. Shifoxonalarda u xirurgik bemorlarning umumiy soniga nisbatan 2,0-3,3% ni tashkil etadi. Ayollar erkaklarga qaraganda 3 marta ko'proq kasallanadilar. V.S. Savelev va E.P. Dumpe (1970) aholining 15-20% vena kasalliklari bo'yicha operatsiya usulida davolanishga muhtoj deb hisoblaydilar.

Etiologiyasi va patogenezi. Oyoq venalarining varikoz kasalligi birlamchi va ikkilamchi deb tafovut qilinadi. Agar birlamchi varikoz kasallik klapan etishmovchiligi, venalar tonusi pasayishidan rivojlansa va kasallikning ko'proq uchraydigan turi xisoblansa, venalarning ikkilamchi varikoz kengayishi chuqur venalar tromboflebitidan keyin kompensator rivojlanadi.

Venalarning varikoz kasalligi rivojlanishiga doir bir necha nazariyalar mavjud bo’lib ular quyida keltirilgan.

Mexanik nazariya – kasallik rivojlanishini uzoq vaqt oyoqda turib qolinganda yoki venalarning proksimal bo’limlari ezilganda (masalan, xomiladorlikning ikkinchi yarmida) oyoqdan qon oqib ketishi qiyinlashuvi sababli venalardagi bosimning oshishi bilan izohlaydi.

Eng uzun vena – katta teri osti venasi gravitatsion effekt natijasida yuqori qon bosimi ta’siriga uchraydi. Shunga ko’ra bu kasallikni yana oyoqda turib bajariladigan kasbli mutaxasislarning kasalligi ham deb ataydilar.

Klapan etishmovchiligi yoki irsiy moyillik nazariyasining tarafdorlari kasallik avj olishini venoz klapanlarining tug’ma bo’lmasligi yoki ularning o’sib etilmaganligi sababli funktsional etishmovchiligi bilan izohlaydilar.

Neyroendokrin nazariya tarafdorlari organizmdagi gormonal qayta qurish (xomiladorlik, menopauza, voyaga etish davri, tug’ruq va b.) tufayli vena devorining sustlashib qolishiga asosiy ahamiyat beradilar. Bunda chanoq a’zolariga qon oqib kelishi ko’payadi, arteriola-venulyar anastomozlar ochiladi va venalar tonusi pasayib ketganligidan qon oqib ketishga qiyinchilik tug’diradi.

Kator tadqiqotchilar venalarning varikoz kengayishi rivojlanishida arteriola-venulyar anastomozlar etakchi ahamiyatga ega deb hisoblaydilar (G.P. Alekseev, 1971, V.P. Vasyutkov, 1972). Arteriola-venulyar anastomozlar noqulay omillar ta’siri ostida ochilib ketadi, natijada oyoqqa ko’p miqdorda qon yuqori bosim ostida tusha boshlaydi, venalar bo’shlig’i kengayadi va venalarning ikkilamchi klapan etishmovchiligi rivojlanadi, varikoz tugunlar paydo bo’ladi. Varikoz kasalligining bu arterial turiga Parks-Veber-Rubashev kasalligi kiradi.

Yuqorida aytilganlardan venalarning varikoz kengayishi quyidagi qator omillarning bir vaqtda ta’sir qilishi natijasida kelib chiqishi ayon bo’ldi:

a) moyil qiladigan omillar: venalarning tug’ma yoki orttirilgan o’zgarishlari: faoliyat ko’rsatmaydigan arteriola-venulyar anastomozlar borligi, neyroendokrin buzilishlar, vena devori tonusining pasayishi;

b) keltirib chiqaradigan omillar: oyoq venalarida bosimni oshiradi va venoz qon oqib ketishini qiyinlashtiradi.

Venalarda qon bosimi oshishi va venoz dimlanish yuzaki venalar, keyinroq komunikant venalarning klapan etishmovchiligiga, bu esa o’z navbatida mushaklar qisqarganda qonning chuqur venalardan yuzaki venalarga oqib kelishiga olib keladi. Arteriola-venulyar anastomozlar ochiladi, kapillyarlardagi qon oqimi pasayadi, staz rivojlanadi. Perikapillyar bo’shliqda ko’p miqdorda suyuqlik, elektrolitlar, qonning shaklli elementlari, plazma oqsili to’planadi. Terida va teri osti kletchatkasida biriktiruvchi to’qima rivojlanadi, mayda tomirlar va kapillyarlar devorida gialinoz va skleroz rivojlanadi, to’qimalarda almashinuv jarayonlari buziladi. Klinik jihatdan bu shishlar va trofik buzilishlar (terida pigmentatsiya, dermatit, ekzema, yaralar) bilan namoyon bo’ladi.

Klassifikatsiyasi.

Anatomik shakllari bo’yicha: magistral, sochma, aralash.

Tarqalishi bo’yicha: chegaralangan, generalizatsiyalashgan, o’tib ketadigan.

Klinik klassifikatsiyasi:

1) oddiy (asoratlanmagan) turi, 40 yoshgacha uchraydi va hamma hollarning 18% ni tashkil qiladi.

2) asoratlangan turi, aksariyat 50 yoshdan keyin uchraydi va hamma hollarning 32% ni tashkil etadi.

Asoratlari: ekzemalar, piodermiyalar, trofik yaralar, tromboflebitlar, varikoz venalardan qon oqishi.

Kasallikning bosqichlari bo’yicha:

Kompensatsiyalangan, subkompensatsiyalangan va dekompensatsiyalangan.

Qonning chuqur venalardan yuzaki venalarga o’tish darajasiga ko’ra varikoz kasallikning turlari (V.S. Savelev bo’yicha, 2000):

1. Yuqori veno-venoz qon reflyuksi bilan o’tadigan varikoz kasalligi (teri osti venasi ostial klapani etishmovchiligida).

2. Past veno-venoz qon reflyuksi bilan o’tadigan varikoz kasalligi (komunikant venalari etishmovchiligida).

3. Veno-venoz aralash qon reflyuksi bilan o’tadigan varikoz kasalligi.

Rossiya flebologlarining 2000 yili o’tkazilgan yig’ilishida varikoz kasalligining surunkali venoz etishmovchiligi (SVE) darajasi, varikoz kasalligi turlari va asoratlariga asoslangan yangi klassifikatsiyasi taklif qilindi:

Varikoz kasalligining turlari	SVE darajasi
1. Teri ichi va segmentar varikoz, veno-venoz reflyukssiz	0 – yo’q
	1- “Og’ir oyoq” sindromi
2. Segmentar varikoz yuzaki va komunikant venalar reflyuksi bilan	2 - O’tib ketuvchi shish
3. Tarqalgan varikoz yuzaki va komunikant venalar reflyuksi bilan	3 - doimiy shish, giper- yoki gipopigmentatsiya, lipoderma-toskleroz, ekzema
4. Varikoz kengayish chuqur venalar reflyuksi bilan	4 - Venoz trofik yaralari

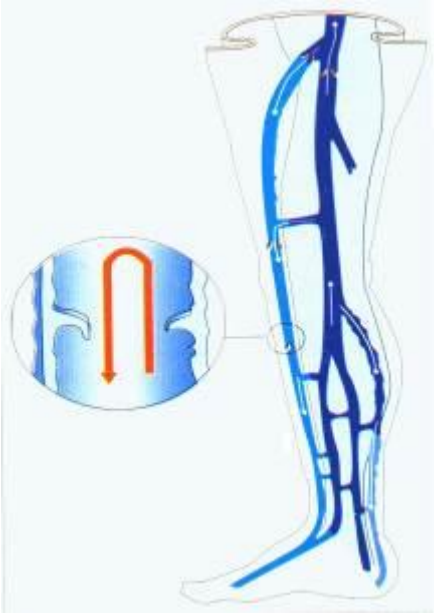

51-rasm. Varikoz kasalligida venoz reflyukslar sxemasi.

Klinik manzarasi va diagnostikasi. Chap oyoq o’ng oyoqdan ko’ra ko’proq zararlanadi, ikki tomonlama zararlanish 35-43% xollarda uchraydi. Bemorlarning 75-80%da katta teri osti venasi, 5-10% kichik teri osti venasi zararlanadi, bemorlarning 7-10% patologik jarayonga ikkala vena tortiladi. Kasallikning klinik manzarasi uning bosqichlariga, asoratlari bor-yo’qligiga ko’ra turli-tuman bo’ladi. Kasallikning kechishida latent faza, kompensatsiya, subkompensatsiya va dekompensatsiya bosqichlari farq qilinadi.

Venoz qon aylanish kompensatsiyasida bemorlar tik turilganda ro’y-rost ko’rinadigan va egri-bugri yo’llar, tugunlar, bo’rtib chiqqan chigallar ko’rinishidagi kengaygan venalar borligidan shikoyat qiladilar. Bemorlarni oyoqning o’rta darajada og’irlashishi, to’laligi, vertikal holatda charchab qolishi bezovta qiladi. Oyoqda shishlar yo’q yoki kechga tomon paydo bo’ladi va dam olingandan so’ng yo’qoladi. Bemorlar mexnatga layoqatli bo’ladilar.

Subkompensatsiya bosqichida oyoq tez charchaydi, shishganday sezgi paydo bo’ladi, og’ir tortadi, pastki mushaklar tortishadi, terisi qichishadi, paresteziya, boldir va oyoq panjasida shish paydo bo’ladi. Shishlar kechga tomon yoki uzoq vaqt oyoqda turilganda paydo bo’ladi. Tungi dam olishdan keyin ertalab ular yo’qoladi, biroq dam olishdan so’ng hamisha yo’qolavermaydi. Ichki to’piq ustida tsianoz va teri pigmentatsiyasi paydo bo’ladi.

Dekompensatsiya bosqichida doimiy shish, uvishib qolish, zararlangan tomonda qichishish paydo bo’ladi. Boldir yug’on tortadi, tsianozga uchraydi, shishadi. Shishlar tez ketmaydi, tungi uyqudan so’ng yo’qolmaydi. To’qimalarning trofik buzilishlari, dermatitlar, skleroz, teri osti kletchatkasi induratsiyasi qo’shiladi. Varikoz kasallik asoratlari: trofik yaralar, tromboflebitlar, varikoz kengaygan venalardan qon ketishi, ikkilamchi limfedema, ekzema qo’shiladi.

Trofik yaralar odatda yakka, ba’zan ko’p sonli bo’ladi, boldir uchdan bir pastki qismining ichki yuzasida joylashadi. Yaralar yassi, ularning tubi silliq chetlari notekis shaklda, ajralma kam chiqadi.

Varikoflebit – varikoz venalar kengayishi tromboflebitida venalar yo’li bo’ylab qattiqlashishi, og’riydigan zich tugunlar paydo bo’lishi, qizarishi va yurish qiyinlashuvi hamda umumiy va mahalliy harorat ko’tarilishi kabi belgilar paydo bo’lishi bilan rivojlanadi.

Venalarning varikoz kengayishidan qon ketishi – yupqalashib va teri bilan birikib ketgan vena arzimas darajada shikastlanganda yuz beradi. Shikastlangan vena distal qismiga bosuvchi bog’lam yoki jgut yordamida qon ketishini osongina to’xtatish mumkin.

Qiyosiy tashxis posttromboflebitik sindromi, yuzaki venalarning ikkilamchi kompensator varikoz kengayishi, venalarning tug’ma kasalliklari (Parks-Veber-Rubashev va Klippel-Trenone sindromi) bilan o’tkazish lozim.

Davolash. Konservativ muolaja, sklerozlovchi davo va jarrohlik amaliyotlari usullari qo’llaniladi. Bemorni konservativ davolash kasallikdan holi qilmaydi, balki asoratlarining oldini oladi, zo’rayib ketishdan saqlaydi. Uni operatsiyaga monelik qiladigan hollar bo’lganda qo’llash mumkin. Konservativ davo kompleksiga elastik paypoq kiyish, oyoqni elastik bintlash, davolash fizkulturasi, bemorlarni engil ishga o’tkazish, og’ir yuk ko’tarmaslik va uzoq vaqt tik oyoqda turmaslik kiradi.

Sklerozlovchi davo kasallikning boshlang’ich bosqichida kengaygan venalarning ayrim tugunlari yoki qismlarini obliteratsiya qilish uchun qo’llaniladi. Bunda varikoz tugunlarga yoki kengaygan venalarga sklerozlaydigan eritmalar (etoksisklerol, fibro-veyn, trombovar va b.) yuboriladi. In’ektsiya qilinadigan joy doka sharcha bilan artiladi va dori yuboriladi, sungra oyoqqa elastik bint bog’lanadi. Bemorga 2-3 soatgacha yurish taklif qilinadi.

Xirurgik davo varikoz kasallikni davolashning birdan-bir radikal usuli hisoblanadi. Og’ir yurak, o’pka, jigar va buyrak xastaliklarida, xomiladorlik

davrida, keksa odamlarda va yiringli kasalliklar bo'lganda uni o'tkazib bo'lmaydi. Operatsiya katta teri osti venasini va uning tarmoqlarini son venasiga quyiladigan joyidan bog'lash (Troyanov-Trendelenburg operatsiyasi yoki krossektomiya), katta teri osti venasini Bebkokk bo'yicha olib tashlashdan iborat, buning uchun Bebkokk yoki Grizendi zondi qo'llaniladi (52, 53-rasmlar).

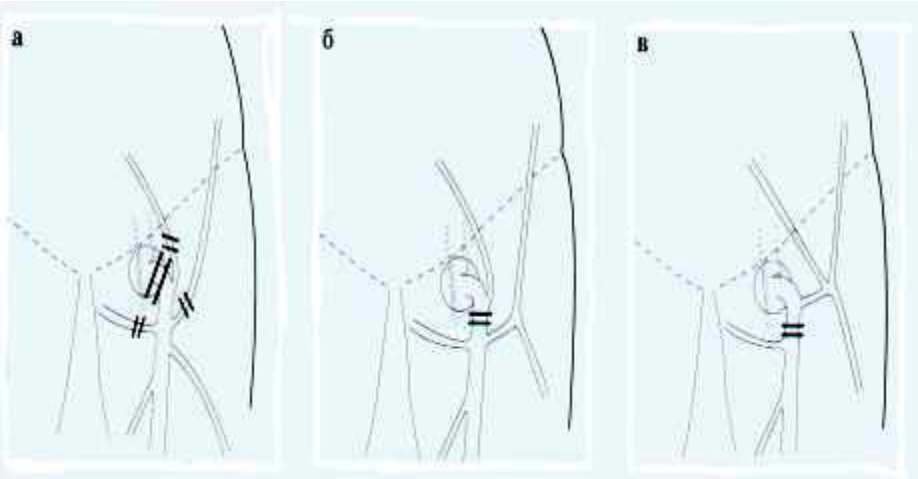

52-rasm. Krossektomiya operatsiyasi.

53-rasm. Bebkokk operatsiyasi.

Venalarning juda buralib ketgan uchastkalari Narat bo’yicha kichikroq kesmalar orqali olib tashlanadi.

Ishlamay qolgan komunikant venalar bo’lganda bu venalarni albatta bog’lab qo’yish kerak. Operatsiya boldirning ichki yuzasi bo’ylab 12-15 sm uzunlikda kesib komunikant venalarni bog’lashdan iborat.

Trofik o’zgarishlar bo’lmaganda komunikant venalar fastsiya ustidan (Kokket bo’yicha), teri va teri osti kletchatkasi trofik o’zgarishlarga uchraganda esa fastsiya ostidan Linton bo’yicha bog’lanadi.

Mayda teri osti venalarining olib tashlanmagan uchastkalari teri orqali ketgut bilan (Shede-Koxer, Sokolov bo’yicha) qo’shimcha tikiladi.

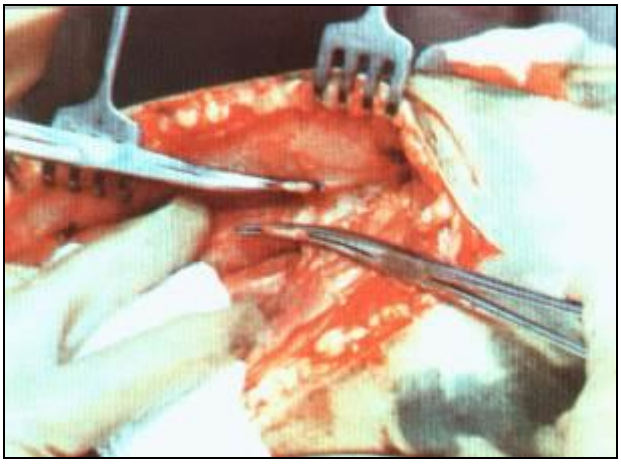

a

b

54-rasm. Linton (a) va Felder (b) operatsiyalari.

Xozirgi vaqtda endoskopik xirurgiyani avj olib rivojlanishi SVEda, komunikant venalar etishmovchiligida, ayniqsa trofik yaralar kuchli rivojlanganda endoskopik usulda perforant venalarni bog’lash katta ahamiyatli davolash usuli hisoblanadi.

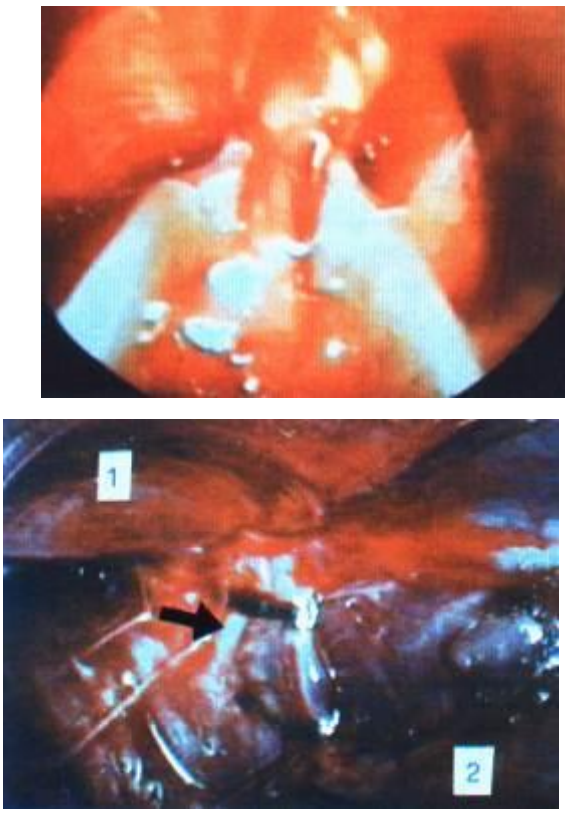

55-rasm. Endoskopik usulda perforant venalarni bog’lash

Amaliyotdan keyingi davrda bemorlarga elastik bintlash yoki elastik paypoqlar kiyish, dezagregantlar, fleboprotektorlar va davolash mashqlari tavsiya etiladi.

O’tkir tromboflebit va flebotromboz

O’tkir tromboflebit va flebotromboz bir-biridan farq kiladi. Flebotrombozda tromb venaning sog’lom qismida hosil bo’ladi, so’ngra vena devorining yallig’lanish reaktsiyasi qo’shiladi. Tromboflebitda tromb yallig’lanib, o’zgargan vena devorida rivojlanadi.

O’tkir tromboflebit deganda vena devorining bo’shlig’ida tromb hosil bo’lishi bilan o’tadigan yallig’lanish tushuniladi. Kasallik rivojlanishida infektsiya, travmatik shikastlar, xavfli o’smalarning ahamiyati muhim. Aksariyat tromboflebit varikoz kasallik kechishini og’irlashtiradi.

Tromb hosil bo’lishi patogenezida venoz devor strukturasining buzilishi, qon oqimi pasayishi, qon ivish xususiyatining oshishi ahamiyatli. Chuqur va yuzaki venalarning tromboflebiti farq qilinadi.

Yuzaki venalarning o’tkir tromboflebiti tromb bo’lgan vena yo’li bo’ylab og’riq, bu og’riqning harakat va jismoniy ish vaqtida kuchayishi bilan yuzaga chiqadi, yallig’lanishning hamma belgilari aniqlanadi.

Tromb sohasi ko’zdan kechirilganda teri qoplamlarining giperemiyasi va shishi qayd qilinadi, paypaslab ko’rilganda vena yo’li bo’ylab ipsimon og’riqli zichlashma aniqlanadi, odatda u atrof to’qimalardan aniq chegaralanib turadi. Yallig’lanishli infiltrat atrofdagi to’qimalarga va teriga kamroq tarqaladi. Oyoqning zararlangan bo’limi hajmi o’zgarmaydi yoki 1-2 sm ga kattalashadi. Mahalliy va umumiy harorat ko’tariladi. Bemorlarning umumiy holati kam o’zgaradi, tana harorati subfebril bo’ladi. Ba’zan tromb yiringli parchalanib, septik holat vujudga keladi.

Kasallik kechishi og’irlashganda katta teri osti vena sistemasi bo’yicha yuqoriga ko’tariladigan tromb rivojlanishi va jarayon yuzaki son venasi orqali yuqoriga ko’tarilganda, o’pka arteriyasi tromboemboliyasi xavfi vujudga keladi (1-3%).

Davolash. Agar jarayon boldir chegaralaridan tashqariga chiqmasa, bemorlarni ambulator sharoitda konservativ davolasa bo’ladi. Jarayon songa tarqalganda bemorlar shifoxonaga yotqiziladi. Medikamentoz davolash kompleksiga bevosita va bilvosita antikoagulyantlar, qon tarkibini, mikrotsirkulyatsiyani yaxshilaydigan preparatlar (aspirin, trental, venoruton, indometatsin, traksivazin, flebodia), yallig’lanishga qarshi (reopirin, nimesil, dikloberl), desensibilizatsiya qiladigan (dimedrol, suprastin, tavegil va b.) dorilar kiradi. Surtmali bog’lamlar (geparin, traksivazin, lioton surtmalari) maxalliy qo’llaniladi. Oyoqni elastik bintlar bilan bog’lanadi, yurish tartibga solinadi.

Jarayon songa tarqalganda o’rinda yotish, oyoqni Beller shinasida baland vaziyatda qo’yish lozim bo’ladi. Son venasining yuqoriga ko’tariladigan

trombozining oldini olish uchun Troyanov-Trendelenburg (krossektomiya) usulida shoshilinch operatsiya qilinishi kerak. Agar bemorning ahvoli yo'l qo'ysa, tromblangan yuzaki venalarni teri uchastkalari va infiltratlangan teri osti kletchatkasi bilan kesiladi (Madelung operatsiyasi).

Oyoq chuqur venalarining o'tkir tromboflebitlari va trombozlari tomirlar o'tkir okklyuziyasining eng ko'p joylashadigan sohasidir. Ular suyak singanda, operatsiyadan keyin, yurak-tomir patologiyasi bo'lgan bemorlarda, qandli diabeti bilan kasallangan keksalarda va onkologik bemorlarda rivojlanishi mumkin. Venalar trombozi ular o'smalardan, kattalashgan bachadon bilan bosilganda, mushak taranglashtirilganda yuz berishi mumkin. Chap yonbosh venasi trombozida uning o'ng yonbosh arteriyasi bilan ezilishi ahamiyatga ega.

Klinikasi trombning joylashgan joyiga ko'ra turli-tuman bo'ladi. Agar jarayon boldirning hamma venalarida joylashmagan bo'lsa, klinikasi o'zgargan bo'ladi. Boldir mushaklarida xarakat qilganda kuchayadigan og'riq, boldirning pastki uchdan bir qismida shish, harorat ko'tarilishi qayd qilinadi. Oyoq panjasi bukilganda boldirda og'riq paydo bo'ladi (Xomans simptomi). Boldirning o'rta uchdan bir kismi Riva-Rochchi apparati manjetkasi bilan kompressiya qilinganda xuddi shunday og'riq paydo bo'ladi (Lavenberg simptomi).

Boldirning har uchala chuqur venalari zararlanganda keskin og'riq, boldirda taranglashish sezgisi va shish, aksariyat teri tsianozi paydo bo'ladi, tana harorati ko'tariladi.

Son venasi zararlanganda sonda shish paydo bo'ladi. Tromblangan vena yo'li bo'ylab paypaslash og'riq beradi.

Son va taqim venalarining birgalikdagi trombozida boldir va son sohasida shish, og'riq, xarakat cheklanganligi paydo bo'ladi.

Jarayonning son venasidan proksimal yuqoriroqqa tarqalishi zararlangan oyoq hajmining ortishi, og'riq kuchayishi, teri qoplamlari tsianozi bilan o'tadi.

Ileofemoral trombozda dastlabki kunlar mobaynida oyoqda, oyoq panjasidan to chov burmasigacha, ba'zan esa dumba sohasigacha tarqaladigan tsianoz va shish orta boradi. Kasallikning 2-3-kuniga kelib shish qattiq bo'lib

qoladi, sezuvchanligi pasayadi. Psevdoembolik yoki og’riqli oq flegmaziya (bu arteriyalar spazmi bilan birga kechadi), hamda ko’k flegmaziya (yuzaki venalar tromboflebiti bilan birga kechadi) farq qilinadi.

Oq flegmaziyada oyoqda to’satdan pulsatsiya qiladigan og’riq, uning muzday bo’lishi va uvishishi, sezuvchanligi kamayishi, tarang tortishi kuzatiladi. Teri qoplamlari rangpar bo’ladi. Ko’k flegmaziyada oyoqda shish va tsianoz anchagina bo’ladi, u oyoqni baland vaziyatda qo’yilganda ham kamaymaydi. Periferik tomirlar pulsatsiyasi yo’qoladi. Flegmaziyaning ikkala turi ba’zan venoz gangrena rivojlanishiga olib keladi.

Oyoq venalari o’tkir trombozining diagnostikasi kasallikning klinik manzarasi ma’lumotlariga, ultratovush dopplerografiyasi, ultratovush angioskanerlash va flebografiyaga asoslanadi, bunda to’lish nuqsoni borligi yoki magistral venalar “amputatsiyasi”, distal venalar kengayishi aniqlanadi.

Davolash kompleks olib borilishi kerak. Operatsiya o’pka arteriyasi tromboemboliyasi yoki venoz gangrena xavfi bo’lganda hayotiy ko’rsatmalar bo’yicha qilinadi. Tromboz joylashuvi va uning tarqalishiga ko’ra quyidagi operatsiyalar bajariladi:

1) son venasini distal bog’lash (boldir venalarining alohida trombozida);

2) son-taqim segmentidan tromboektomiya yoki son venasini boglash (son-taqim segmentining birlamchi chegaralangan trombozida);

3) yonbosh venadan tromboektomiya, aloxida zararlangan holatda;

4) pastki kovak vena plikatsiyasi, uning bo’shlig’ida tor kanallar hosil qilish.

5) endovaskulyar jarrohlikni rivojlanishi bilan yonbosh venalarida va pastki kovak venasi trombozida, ayniqsa bu venalar flotatsiyalanuvchi trombozida o’pka arteriyasi tromboemboliyasini oldini olish maqsadida pastki kovak venaga kavafiltr (zontiksimon, qum soatiga o’xshash va b.) o’rnatish samarali foyda beradi va kam invazivli muolaja hisoblanadi.

Dori-darmonlar bilan davolash quyidagilarni o’z ichiga oladi:

1) bevosita va bilvosita ta’siri bo’lgan antikoagulyantlarni (geparin, fraksiparin, kleksan, fragmin) qon ivish vaqti va protrombin indeksini nazorat qilgan holda qo’llash;

2) kasallikning boshida o’rindan turmay oyoq holatini baland qilib yotish;

3) surtmali bog’lamlarni mahalliy qo’llanish (geparinli, troksivazin, lioton surtmalari);

4) trombolitik preparatlarni qo’llash (fibrinolizin, streptokinaza, urokinaza);

5) dezagregatsion ta’siri bor preparatlar (trental, kurantil, reopoliglyukin);

6) yallig’lanishga qarshi va og’riq qoldiradigan preparatlar (aspirin, nimesil, reopirin, dikloberl);

7) fleboprotektorlar (troksivazin, detraleks, venoruton, flebodia).

7) antibakterial davolash;

8) simptomatik davolash.

Postromboflebitik sindrom (PTFS)

Bu oyoq chuqur venalarining boshdan kechirilgan trombozi natijasida rivojlanadigan simptomlar kompleksi, aholining 1,5-5 foizida uchraydi. Chuqur venalar trombozining eng ko’p uchraydigan natijasi tromb rekanalizatsiyasi, kamroq – tromblangan venalarning obliteratsiyasi hisoblanadi.

Tromb hosil bo’lish jarayoni kasallik boshidan boshlab 2-3 – xaftadan boshlanadi va bir necha oydan 5 yilgacha muddatda rekanalizatsiya bilan tugallanadi. Zararlangan vena klapanlariga shikast etganda rigid sklerozlangan naychaga aylanadi. Paravazal fibroz rivojlanadi. Zararlangan chuqur venalarda bosim oshishi natijasida avvaliga funktsional, so’ngra a’zo jihatidan faoliyatsiz bo’lib qolgan komunikant venalar tizimida bosim ortadi. Oyoq venalarida reflyuks yuz berib, u chuqur venalardan teri osti venalariga oka boshlaydi, arteriola-venulyar anastomozlar ochiladi. Boldirning uchdan bir pastki qismida, eng yirik perforant venalar va ortostatik venoz bosim eng yuqori bo’lgan medial

to’piq ustida o’zgarishlar ayniqsa chuqur bo’ladi. Mikrotsirkulyatsiyaning buzilishlari trofik yaralar hosil bo’lishiga sababchi hisoblanadi.

Klinikasi. Eng erta simptom – zararlangan oyoqda og’irlik sezgisi va og’riq, bular uzoq vaqt oyoq ustida turilganda ko’payadi va bemor oyog’ini ko’tarib yotganida kamayadi.

Tungi vaqtlarda va uzoq vaqt tik turib qolishda aksariyat boldir mushaklarida tortishish paydo bo’ladi. Oyoqdagi shish hatto tungi uyqudan keyin ham yo’qolmaydi. Yonbosh venalar zararlanganda shish butun oyoqni qamrab oladi, son venasi zararlanganda boldir va sonning uchdan bir pastki qismini, boldirning chuqur venalari trombozida – to’piqlar sohasini va oyoq panjasini egallaydi. Bemorlarning 65-75 foizida venalarning varikoz kengayishi rivojlanib, u katta va kichik teri osti venalari sistemasini egallaydi. Yonbosh venalari zararlanganda oldingi qorin devori teri osti venalari kengaygan. Boldir uchdan bir pastki qismi to’qimalari, ayniqsa, to’piq medial sohasining induratsiyasi xarakterli. Teri va teri osti yog’ to’qimasi zich, harakatsiz, qo’ng’ir yoki to’q jigar rang tusda. Ko’pincha o’zgarib qolgan terida qattiq qichishtiradigan nam ekzema paydo bo’ladi. Shu erning o’zida trofik yaralar joylashgan ular uzoq vaqt, qaytalanib kechadi. Trofik yaralar yakka-yakka yoki ko’p sonli, chetlari sklerozlangan, tubi silliq, yumshoq granulyatsiyalar bilan qoplangan, oz-moz suvlanib turadi.

56-rasm. Boldir va to’piq sohalaridagi trofik yaralar.

PTFS ning 4 klinik turi: shish-og’riqdi, varikoz, yarali va aralash turlari farq qilinadi.

Ilgari chuqur venalar trombozi bo’lib o’tganligi PTFS dan dalolat beradi. Delbe-Pertes va Pratt-1 funktsional sinamalarining natijalari chuqur venalar o’tkazuvchanligi buzilganligini ko’rsatib, diagnozni tasdiqlaydi.

Ultratovush doppler tekshiruvida tromblashgan venalarda qon oqimi yo’qolishi yoki susayishi, qonni yuzaki venalarda oqishi tezlashuvi, ultratovush dupleks tekshiruvida esa tromblashgan venalar intima-media holati, ichidagi tromb holati, vena o’tkazuvchanligi, komunikantlardagi qon oqimi, tezligi va hajmlari haqida ma’lumotlar aniqlanadi. Tekshiruv natijasi to’liq qoniqtirmagan holatda dinamik flebografiya ma’lumotlari tashhisni tasdiqlaydi.

Differentsial tashhisni varikoz kasalligi, Parks-Veber sindromi, yurak va buyrak kasalliklari, chanoq o’smalari, limfedema kasalligi bilan o’tkaziladi.

Davolash kompleks tarzda olib boriladi.

Konservativ davo:

1) elastik bintlar taqish;

2) siydik haydovchi vositalar;

3) ratsional ishga joylashtirish;

4) desensibilizatsiya qiladigan davo;

5) mikrotsirkulyatsiyani yaxshilaydigan vositalar;

6) trofik yaralarda antibiotiklar va antiseptiklar, proteolitik fermentlar tayinlanadi;

7) dermatitlar hamda ekzemada tarkibida rux yoki talk bo’lgan aralashmalar, ftorokort, flutsinar, kuriozin.

8) fleboprotektorlar.

Jarrohlik usulida davolash. Quyidagilarni amalga oshirish uchun ko’p sonli amaliyotlar taklif qilingan:

1. Paydan taqim venasi ekstravazal klapanini yaratish (Psatakis jarrohlik amaliyoti).

2. Zararlangan oyoqdan sog'lom tomoniga kesishma autovenoz qov usti safeno-son shunti orqali qon oqib ketishini vujudga keltirish (Palma jarrohlik amaliyoti).

3. Venaning zararlangan sohasini teri osti venasidan olingan transplantat bilan almashtirish.

PTFS ni davolashda yuzaki va kommunikant venalardagi jarrohlik amaliyotlari (Bebkokk bo'yicha flebektomiya, Linton, Kokket, Felder jarrohlik amaliyotlari hamda endoskopik usulda perforant venalarni bog'lash) va fastsioplastika eng ko'p tarqalgan. Operatsiyadan keyingi davrda doimiy elastik bintlash tavsiya qilinadi.

LIMFA TOMIRLARI KASALLIKLARI

Anatomik-fiziologik ma'lumotlar

Kapillyarlar tarmog'ini hosil qiladigan limfokapillyarlar limfatik tizimining ildizlari hisoblanadi. Yuzaki va chuqur limfatik tomirlar farq qilinadi. Yuzaki limfatik tomirlar limfani teri va teri osti kletchatkasidan yig'ib, katta va kichik teri osti venalari yo'li bo'ylab yuradi, yuzaki chov limfatik tugunlariga quyadi. Chuqur limfatik tomirlar limfani chuqur yotgan to'qimalardan oladi, qon tomirlar bilan birga yuradi va taqim hamda chuqur chov limfa tugunlariga quyiladi, bular limfani yuzaki chov tugunlaridan ham qabul qiladi.

Chuqur chov tugunlaridan limfa oqimi bel tugunlariga yonbosh tomirlari va tugunlari orqali kelib, ular o'ng va chap bel limfatik tugunlarini shakllantiradi. Oxirgilari bir-biri bilan qo'shilib, ko'krak limfatik yo'lini hosil qiladi. Limfatik tomirlar devorining mushak elementlari va klapan apparati limfaning proksimal yo'nalishda aktiv oqishiga imkon beradi.

Limfangoit – limfatik tomirlarning o'tkir yallig'lanishi, u ikkilamchi kasallik hisoblanadi, teri va mahalliy yiringli o'choqlarga infektsiya tushib

zararlanishining ko’p sodir bo’ladigan asorati hisoblanadi. Limfangoitlar birlamchi o’choq bilan bir vaqtda yoki undan ancha keyin paydo bo’ladi.

Klinikasi jarayonning joylashuviga, infektsiya virulentligiga va organizm reaktsiyasiga bog’liq. Yuzaki va chuqur limfatik tomirlar limfangoitlari, yallig’lanish xarakteriga ko’ra oddiy va yiringli turlari farq qilinadi.

Yuzaki limfatik tomirlar limfangoiti xarakteri bo’yicha yuzaki oddiy limfangoit yoki to’rsimon limfangoit, shuningdek poyasimon limfangoit ko’rinishida bo’lishi mumkin.

O’tkir yuzaki limfangoitda yallig’lanish mayda limfatik tomirlarda paydo bo’ladi. Teri qizaradi, tomirlar yo’li bo’ylab ipsimon zichlashish paydo bo’ladi. Bemorlar achishish, qattiq qichishish, umumiy lohaslik va harorat ko’tarilishidan shikoyat qiladilar.

O’tkir yuzaki limfangoitda (poyasimon limfangoit) jarayon yirik limfatik tomirlarga tarqaladi. Birlamchi o’choqdan regional limfatik tugunlargacha boradigan qizil yo’l-yo’l chiziqlar paydo bo’ladi. Keyingilari kattalashadi va og’riqli bo’lib qoladi. Harorat 39°C gacha ko’tariladi, et uvishishi mumkin. Chuqur limfatik tomirlarning o’tkir limfangoitida terida o’zgarishlar bo’lmaydi, biroq bemorlar oyoqni bosa olmaydilar, shishlar paydo bo’ladi, tomirlar yo’li bo’ylab og’riq bo’ladi. Umumiy hodisalar yuzaki limfangoitga o’xshash, biroq og’irroq o’tadi.

Yiringli limfangoitda umumiy belgilar yuzaga chiqqan, harorat 39°C gacha ko’tariladi, et uvishadi. Umumiy behollik bo’ladi, oyoq-qo’llar qaqshab og’riydi. Ba’zan kasallik kechishi abstsess, flegmona, saramas, tromboflebit, kamqonlik va sepsis rivojlanishi bilan og’irlashadi.

Davolash. Avvalo birlamchi o’choqqa davo qilish kerak. Osoyishta sharoit va oyoqlarni immobilizatsiya qilish, yog’li bog’lamlar, antibakterial davolash tavsiya qilinadi.

Oyoqlardagi surunkali limfostaz (filoyoq kasalligi)

Teri, teri osti kletchatkasi va fastsiyada limfa hosil bo'lishining buzilishi, shuningdek limfa oqimining buzilishi bilan bog'liq. Ko'proq ayollarda uchraydi.

Limfostazning tug'ma va orttirilgan formalari farq qilinadi. Limfostazning tug'ma formalari limfatik sistemaning o'sib etilmaganligi bilan bog'liq bo'lgan filsimon kasallikning irsiy shakllari ma'lum.

Orttirilgan yoki ikkilamchi limfostaz rivojlanishiga oyoqlardan limfa oqib ketishini qiyinlashtiradigan omillar sabab bo'ladi: jarrohlik amaliyotidan keyin qolgan chandiqlar, yumshoq to'qimalarning o'smalari, limfatik tomirlar olib tashlangandan keyin uning zonasidagi o'zgarishlar, nur bilan davolash, teridagi, teri osti kletchatkasidagi limfatik tomir va tugunlardagi shikastlanishlar, saramas yallig'lanishi, limfangoit va limfadenitlar shular qatoriga kiradi.

Klinikasi va diagnostikasi. Kasallik kechishida ikkita bosqich farq qilinadi. Birinchi bosqich – limfedema bosqichi barmoqlar asosida, oyoq panjasi orqasida, boldir-tovon bo'g'imi sohasida shishlar paydo bo'lishi bilan xarakterlanadi. Shish yumshoq, og'rimaydi, ertalab dam olib turilgandan keyin yo'qoladi. Shishgan to'qimalar ustidagi teri osongina burmalar hosil qilib yig'iladi.

Ikkinchi bosqichi – fibredema bosqichi bir necha yildan keyin yuz beradi. Shish oyoqning proksimal bo'limlariga tarqaladi, zich va doimiy bo'lib qoladi, uzoq vaqt gorizontal holatda bo'lishda ham yo'qolmaydi; terini burma qilib yig'ib bo'lmaydi. Oyoq hajmi kattalashadi, shakli o'zgarib qoladi, ish qobiliyati pasayib ketadi. Terida giperkeratoz va giperpigmentatsiya rivojlanadi. So'galsimon o'sib qalin tortgan tuzilmalar hosil bo'ladi. Filoyoq kasalligi yoriqlar va yaralar bilan zararlanganda mo'l limforeya kuzatiladi. Zararlangan oyoq aylanasi sog'lom oyoqdan 30-40 sm ga oshgan bo'ladi.

Bevosita limfografiya – limfogrammalar asosida uzil-kesil tashxis qo'yishga imkon beradi, zararlangan oyoqda limfa oqadigan yo'llar ko'riladi, limfostazning ikkilamchi formalarida to'siq borligi va darajasi aniqlanadi.

Davolash. Konservativ davolash quyidagilarni o'z ichiga oladi:

1) oyoqni elastik bintlar bilan bintlash, elastik paypoqlar kiyish;

2) to’qimalar trofikasini (vitamin B_1, C, riboflavin), qon aylanishini (galidor, no-shpa), mikrotsirkulyatsiyani (trental, nikotin kislotasi, komplamin) yaxshilaydigan preparatlar;

3) desensibilizatsiya qiladigan vositalar (suprastin, tavegil, dimedrol);

4) yallig’lanishga qarshi davolash (nimesil, dikloberl, reopirin);

5) gialuronidaza ta’siri bor preparatlar (lidaza) va biologik stimulyatorlar (shishasimon tana), hamda fermentlar (vobenzim, flobenzim);

6) davolash jismoniy tarbiyasi, fizioterapevtik va balneologik davolash.

Konservativ davolash vaqtincha naf beradi. Filsimon kasallikni davo qilishning ishonchli usuli jarrohlik usuli hisoblanadi.

Zararlangan tomondagi sklerotik o’zgargan teri osti yog’ to’qimasi va fastsiyasini qisqa kesib qilinadigan plastik jarrohlik amaliyotlari qo’llaniladi. Biroq bu jarrohlik amaliyoti shikastlantiruvchi, unda yog’ emboliyasi rivojlanishi, teri laxtagi jonsizlanishi va kasallikning qaytalanish xavfi bo’ladi.

Jarrohlik amaliyotlarining ikkinchi guruhi yuzaki limfatik tomirlar va teri osti venalari tarmoqlari o’rtasida skarp uchburchagi sohasida yoki taqim chuqurchasi sohasida mikrojarrohlik usulida limfo-venoz anastomozlar qo’yishdan iborat.

Odatda 6-10 ta limfo-venoz anastomozlar qo’yiladi. Bu jarrohlik amaliyoti patogenetik jihatdan asoslangan va zararlangan oyoqdan limfa oqib ketishini yaxshilashga qaratilgan. Bunday amaliyotga mikrojarrohlik va limfografiyani joriy qilinishi tufayli muvaffaq bo’lindi.

DIAFRAGMA KASALLIKLARI

Anatomik-fiziologik ma’lumotlar

Diafragma (diaphragma – yunoncha «to’siq») yoki to’sh-qorin to’sig’i, ko’krak bo’shlig’i a’zolarini qorin a’zolaridan ajratib turadi. U yassi yupqa mushakdan iborat bo’lib, uning tolalari ko’krak qafasining pastki gumbaz qismining butun doirasi bo’yicha boshlanib, yuqoriga boradi va radial holda pay tizmasiga o’tib, o’ng va chap tomondan ko’krak bo’shlig’iga chiqib turadigan gumbazsimon qabariqlar hosil qiladi. Shunga muvofiq holda diafragmada ikkita qism farq qilinadi: markaziy pay qismi va chekka-mushak qismi. Keyingisi yana uch qismga: to’sh, qovurg’a va bel qismlariga bo’linadi.

Diafragmaning ko’krak qismi biroz nozikroq ifodalangan bo’lib, ba’zi hollarda esa, hatto bo’lmasligi mumkin. Odatda u to’sh-xanjarsimon o’sig’ining ichki yuzasi va qorin to’g’ri mushaklari qinining orqa varag’idan boshlanadigan bir necha kalta tutamlardan iborat bo’ladi. Diafragmaning bu qismi kletchatka bilan to’lgan kichkina va tor uchburchak yoriq – ko’krak-qovurg’a bo’shlig’i yoki Larrey uchburchagi bilan qovurg’a bo’limidan ajralgan bo’ladi.



57-rasm. Diafragma (ko’krak qafasi tomonidan ko’rinishi):

1 – ko’krak qismi; 2 – qovurg’a qismi; 3 – bel qismi; 4 – aorta; 5 – ko’krak limfatik yo’li; 6 – qizilo’ngach; 7 – adashgan nervlar; 8 – pastki kovak vena; 9 – qorin nervlari, simpatik tutamlar; 10 – Larrey-Morgani yorig’i; 11- Boxdalek yorig’i.

Qovurg’a qismi VII-XII qovurg’alar tog’aylarining ichki yuzasidan ko’ndalang qorin mushagi o’siqlari bilan navbatlashadigan alohida mushak tutamlaridan boshlanadi, so’ngra yuqoriga ko’tarilib pay markaziga o’tadi va diafragma gumbazlarining kattagina qismini hosil qiladi.

Qovurg’a qismi, Boxdalek uchburchagi nomini olgan boshqa, huddi shunday uchburchak yoriq vositasida diafragmaning kuchliroq ifodalangan bel qismidan ajratilgan.

Diafragmaning bel qismi har tomonlama uchta mushak “oyoqcha”lar: tashqi, oraliq va ichki “oyoqcha”lardan tashkil topgan bo’ladi. Diafragmaning qizilo’ngach teshigi ko’pchilik tadqiqotchilarning ma’lumotlariga binoan uning asosan o’ng ichki “oyoqcha”si hisobiga hosil bo’ladi. Qizilo’ngach teshigi barcha tomoni berk tog’orasimon shaklga ega bo’lib, XI ko’krak umurtqasi sathida, aksariyat o’rta chiziqdan birmuncha chap tomonda joylashadi.

Diafragma qizilo’ngach teshigining eni normada 1,0 sm dan 3 sm gacha bo’lib, uzunligi esa 3,5 dan 6 sm gacha kattalikka ega bo’ladi. Diafragmaning qizilo’ngach teshigi orqali qizilo’ngachdan tashqari, chap va o’ng adashgan nervlari o’tadi.

Diafragma o’pka bilan tutashgan joylarda va diafragmal-mediastinal, hamda diafragmal-qovurg’a sinuslar sohasida plevra bilan qoplangan bo’lib, uning payidan, qorin ichi fastsiyasining bir qismi hisoblangan biriktiruvchi to’qima plastinkasi boshlangan bo’ladi.

Diafragmani juft mushak – diafragmal arteriya (a. musculophrenica) lar va aortaning juft tarmoqlari: yuqorigi diafragmal arteriya va oltita pastki qovurg’alararo arteriyalar orqali qon bilan ta’minlanadi. Diafragmaning asosiy arteriyalari o’ng va chap pastki diafragmal arteriyalar bo’lib, ular aslini olganda butun diafragmani u yopishgan chiziq bo’ylab vaskulyarizatsiya qiladi.

Ko’p sonli limfatik tomirlar diafragma qatlamlariga muvofiq joylashgan to’rlar hosil qiladi. Diafragmadan limfa oqishi, uning mushak-pay elementlari qisqarishi tufayli, ko’p sonli limfatik tugunlar vositasida ruy beradi.

Diafragma ikkita diafragmal nervlar (nn. phrenici), ikkala tomondagi oltita pastki qovurg’alararo nervlar (n. intercostalis) tarmoqlaridan innervatsiya qilinadi, shuningdek o’ng va chap diafragmal chigallaridan nerv tolalarini oladi.

Diafragma churralari

Diafragma churrasi deb, qorin bo’shlig’i a’zolarining diafragmadagi tug’ma yoki orttirilgan nuqson orqali ko’krak bo’shlig’iga surilishiga aytiladi.

Klassifikatsiyasi va klinikasi. Barcha diafragmal churralar ikkita katta sinfga: travmatik va travmatik bo’lmagan churralar turlariga bo’linadi. Churra qopining bor yoki yo’qligiga bog’liq holda, churralar soxta va chin churralar deb ham nomlanadi. Travmatik diafragmal churralar odatda soxta bo’lib chiqadi, biroq chin bo’lishi, ya’ni qorin churrasi qopiga ega bo’lishi ham mumkin, bu ko’krak-qorin to’sig’ining jarohati hajmiga bog’liq bo’ladi. Travmatik bo’lmagan chin diafragma churralari qaerda joylashganidan qat’iy nazar, tug’ma va orttirilgan bo’lishi mumkin.

Diafragmal churralarining quyidagi tasnifi keltirilgan (B.V. Petrovskiy bo’yicha):

Travmatik churralar: soxta va chin.

Travmatik bo’lmagan churralar:

1. Soxta tug’ma churralar.
2. Diafragma kuchsiz sohalarining chin churralari.
3. Atipik lokalizatsiyali chin churralar.
4. Diafragma tabiiy teshiklarining churralari:
   a) qizilo’ngach teshigi churrasi;
   b) diafragma tabiiy teshiklarining kam uchraydigan churralari.

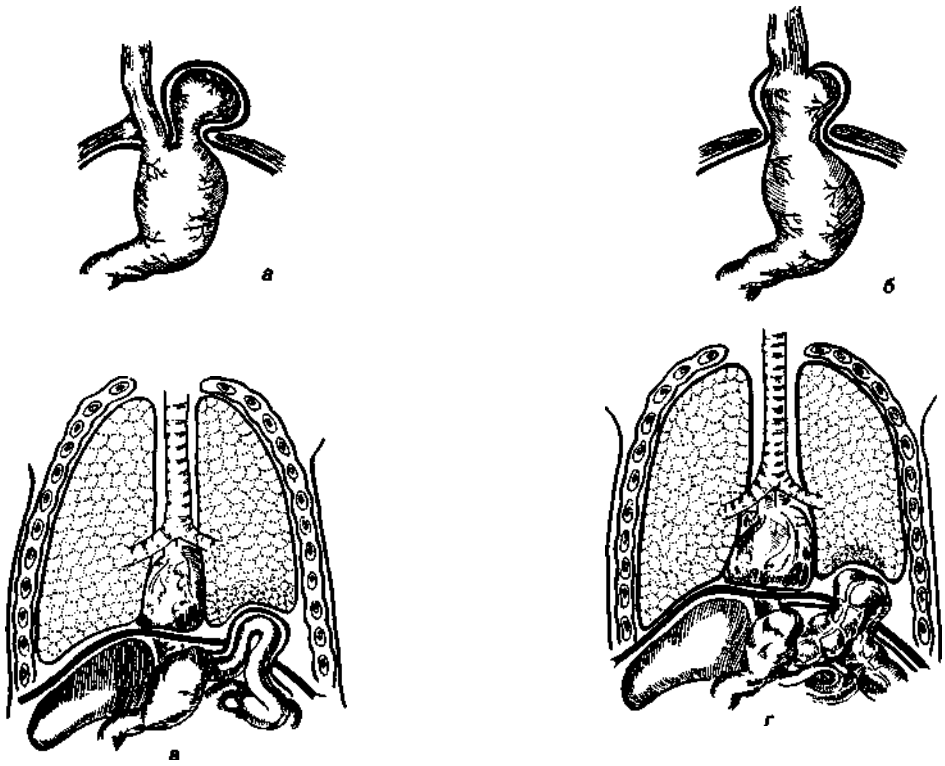

58-rasm. Diafragmal churralarining turlari.

а – paraezofageal churra; б – diafragmaning qizilo'ngach teshigining churrasi; в – chin diafragmal churra; г - soxta diafragmal churra.

Diafragmal churralarning umumiy simptomatikasi. Diafragmal churralarning klinik ko'rinishlari uchta asosiy omilga bog'liq bo'ladi:

1. diafragmadagi nuqson orqali ko'krak qafasiga tushgan churra darvozalaridagi qorin bo'shlig'i a'zolarining ezilishi va buralib qolishi;

2. churraga tushgan qorin bo'shlig'i a'zolarining o'pkaga kompressiyasi va ko'ks oralig'i surilishi;

3. difragma funktsiyalarining buzilishi va to'xtashi.

Shunga muvofiq holda diafragmal churralarda uchraydigan barcha simptomlar quyidagilarga bo'linishi mumkin:

a) joyi o'zgargan qorin bo'shlig'i a'zolari faoliyatining buzilish muddati bilan bog'liq gastrointestinal belgilar;

b) o’pkaning ezilishi va yurakning surilishiga bog’liq kardiorespirator simptomlar.

Bemorlar to’sh osti sohasida, ko’krak qafasida, qovurg’alar ostidagi og’irlik sezgisi va og’riqdan, ayniqsa ko’proq ovqat eyilgandan keyin paydo bo’ladigan nafas qisishi va yurak urishiga shikoyat qiladilar. Ko’pincha churra tomondagi ko’krak qafasida bilqillagan va quldiragan tovushlar eshitiladi, bemor gorizontal holatda yotganda nafas qisishi kuchayadi.

Ovqatlangandan so’ng bemor egan ovqatini qayt qilgach keyin o’zini birmuncha engilroq his qiladi. Qizilo’ngachning ham buralib qolishi bilan kechadigan me’da buralishida, paradoksal disfagiya belgilari rivojlanadi (qattiq ovqat suyuq ovqatdan ko’ra osonroq o’tadi). Klinik belgilarning yuzaga chiqish darajasi, bevosita me’da-ichak yo’llarining to’liqlik darajasiga bog’liq bo’lishi, katta diagnostik ahamiyatga ega.

Ko’krak qafasining tegishli yarmidagi yoki epigastral sohadagi qattiq og’riqning orqaga, kuraklarga o’tishi – diafragmal churraning qisilib qolganidan darak beradi. Kovak a’zoning qisilib qolishi, uning devorini nekrozga uchrashi yoki teshilishi, piopnevmotoraks rivojlanishiga va uning avj olishiga olib kelishi mumkin.

Anamnezda jarohatlanish bo’lgani, yuqorida sanab o’tilgan shikoyatlarning borligi, zararlangan tomonda ko’krak qafasi xarakatchanligining pasayishi va qovurg’alararo oraliqlarning kengayganligi, uzoq muddatdan beri mavjud bo’lgan churralarda – qorinning ichga botishi, ko’krak qafasining tegishli yarmi ustida to’mtoq tovush yoki timpanitning aniqlanishi, me’da va ichaklarning to’lish darajasiga ko’ra tovush kuchining o’zgarishi, bu sohada ichak peristaltikasi yoki chayqalish shovqini eshitilayotganda nafas shovqinlarning sustlashishi yoki mutlaqo bo’lmasligi, ko’ks oralig’idagi to’mtoq tovushning sog’ tomonga surilishi, diafragmal churra borligiga xaqida dalolat beradi.

Odatda, uzil-kesil diagnoz rentgenologik teshiruv natijasiga qarab qo’yiladi. Rentgenologik manzarada: ko’krak qafasiga surilgan qorin a’zolari tabiati va hajmiga, me’da-ichak yo’llarining to’lish darajasiga bog’liq.

Me’da tushishida ko’krak qafasining chap tomonida suyuqlik ichish va ovqat eyishda ko’tarilgadigan katta gorizontal sath ko’rinib turadi. Ingichka ichak qovuzloqlari tushganda o’pka maydoni fonida ayrim yorug’langan va soyalashgan qismlar ko’rinib turadi. Taloq yoki jigarning surilganligi o’pka maydonining tegishli bo’limida qorong’ulanish beradi. Ayrim bemorlarda diafragma gumbazi va undan yuqorida joylashgan qorin a’zolari yaxshi ko’rinib turadi.

Me’da-ichak sistemasi a’zolarini kontrast modda yordamida tekshirilganda, churraga tushgan a’zolarning tarkibi va tabiati aniqlanadi. Churraga tushgan a’zolarni diaframadagi teshik sathida bosib ko’rish asosida (churra darvozalari simptomi) churra darvozalarining joylashgan joyi va o’lchamlari aniqlanadi.

Davolash: diafragmal churralarda siqilish imkoniyati borligini hisobga olib, profilaktik niyatda operatsiya qilish kerak bo’ladi. Churra o’ng tomonlama joylashganda operatsiyani IV qovurg’alar orasida bajariladigan transtorakal kesma (yo’l) orqali qilinadi, parasternal churralarda qulayroq kesma yuqori-o’rta laparotomiya, chap tomonlama churralarda esa VII-VIII qovurg’alararo transtorakal kesmalar tavsiya etiladi. Amaliyot jarayonida bitishmalar ajratilgach, diafragmadagi nuqson chetlari ozod qilingandan so’ng, surilgan a’zolar qorin bo’shlig’iga joylashtiriladi va nuqson alohida tugunli choklar yordamida dublikatura hosil qilib tikiladi.

Nuqson o’lchamlari katta bo’lganda diafragmani kapron, neylon, teflon kabilardan tayyorlangan protezlar yordamida (alloplastika) mustahkamlash maqsadga muvofiq bo’ladi. Parasternal churralarda (Larrey churrasi, retrosternal churra) surilgan a’zolar o’z bo’shlig’iga joylashtiriladi, churra xaltasi kesib olib tashlanadi, diafragma nuqsoni chetlariga va qorin mushaklari qinining orqa varag’iga, suyak ustki pardasi, to’sh va qovurg’alarga birin-ketin П-simon choklar qo’yiladi.

Qisilgan diafragmal churralarda transtorakal yo’l bilan kiriladi, qisib turgan halqa kesilgach, churra xaltasining tarkibini tashkil qiluvchi a’zolar sinchkovlik bilan tekshiriladi. A’zoning yashashga moyilligi saqlangan bo’lsa, uni qorin

bo’shlig’iga kiritilib, churra darvozasi defekti bartaraf etiladi. Agarda hayotga noloyiq holat topilsa, ya’ni a’zo ortga qaytmas o’zgarishlarga uchragan bo’lsa, uni olib tashlash lozim bo’ladi.

Diafragmaning qizilo’ngach teshigi churralari. Diafragmaning tabiiy teshiklaridan ko’p hollarda churra chiqadigan joy qizilo’ngach teshigi hisoblanadi. Churraning ayni shu turi ko’krak, qorin bo’shliqlari to’sig’ining ko’proq tarqalgan patologiyasi hisoblanadi.

Qizilo’ngach teshigi churralarining tasnifi (B.V. Petrovskiy bo’yicha):

I. Qizilo’ngach teshigining sirpanuvchan tipdagi churralari:

1) qizilo’ngach teshigining qizilo’ngach churrasi;
2) qizilo’ngach teshigining kardial churrasi;
3) qizilo’ngach teshigining kardio-fundal churrasi.

II. Qizilo’ngach teshigining paraezofagial tipdagi churrasi:

1) qizilo’ngach teshigining fundal churrasi;
2) qizilo’ngach teshigining antral churrasi;
3) qizilo’ngach teshigining ichak churrasi;
4) qizilo’ngach teshigining qo’shma me’da-ichak churrasi;
5) qizilo’ngach teshigining charvi churrasi.

III. Qizilo’ngach teshigining gigant (katta) churralari:

1) qizilo’ngach teshigining subtotal me’da churrasi;
2) qizilo’ngach teshigining total me’da churrasi.

IV. Kalta qizilo’ngach:

1) orttirilgan kalta qizilo’ngach;
2) tug’ma kalta qizilo’ngach.

Klinik manzarasi va diagnostikasi. Diafragma qizilo’ngach teshigining sirpanuvchan churralarida simptomlar reflyuks-ezofagit bilan bog’liq bo’ladi. Bemorlar to’sh orqasida, xanjarsimon o’siq sathida, to’sh ostida, qovurg’alar ostidagi achishtiradigan yoki lo’qillagan og’riqdan shikoyat qiladilar, bu og’riq yurak, kuraklar yoki chap elkaga beriladi.

Aksariyat bemorlarni terapevtlar stenokardiya kasalligi bo'yicha kuzatib boradilar. Og'riq bemor gorizontal vaziyatda bo'lganda va jismoniy xarakat qilganda, gavdasini oldinga engashtirganda, ya'ni me'da-qizilo'ngach reflyuksi oson sodir bo'lganda kuchayadi. Og'riq vaqtida bemorlarda kekirish, zarda bo'lishi va qayt qilish kuzatiladi. Vaqt o'tishi bilan bemorlarda disfagiya paydo bo'ladi, ko'pincha u o'zgaruvchan xarakterga ega bo'ladi va qizilo'ngachning peptik strikturasi rivojlanganda doimiy tus oladi.

Ko'proq uchraydigan simptomi qon ketishi, odatda u yashirin bo'ladi, kamdan-kam qirmizi-qizil yoki kofe quyqasi rangidagi qayt qilish, qora rangdagi qatronsimon najas belgilari bilan namoyon bo'ladi. Anemiya (kamqonlik) kasallikning birdan-bir alomati bo'lishi mumkin.

Qon ketishi diapedez yo'li bilan peptik ezofagitda eroziyalar va yaralardan sodir bo'lishi mumkin. Diafragma qizilo'ngach teshigi churralariga diagnoz qo'yishda kontrast moda yordamida bajarilgan rentgenologik tekshiruv hal qiluvchi ahamiyatga ega bo'ladi. Tekshirish bemorni vertikal va gorizontal vaziyatida, ba'zan esa ko'rsatmaga qarab Trendelenburg vaziyatida o'tkaziladi.

Sirpanuvchan churralarda me'da kardial bo'limi shilliq pardasi burmalarining diafragmadan yuqorigacha davom etishi, qizilo'ngachning qisqargan-qisqarmaganligi, Gis burchagining ochiqligi, qizilo'ngachning me'daga balandroqda o'tishi, gaz pufagi hajmining kichrayishi, me'dadan qizilo'ngachga kontrast modda reflyuksi qayd qilinishi muhim diagnostik omillardan hisoblanadi. Kardiyaning diafragma ustida joylashuvi, diafragma qizilo'ngach teshigi kardial churrasining patognomonik belgisi hisoblanadi. Ezofagoskopiya qizilo'ngachning uzunligini aniqlashga, ezofagit belgilarining og'ir yoki engilligiga baho berishga, kardiya etishmovchiligi darajasini aniqlashga va yara nuqsonlari malignizatsiyasini istisno qilishga imkon beradi.

Paraezofagial churralar fundal, ichak, ichak-me'da, charvi turlariga bo'linadi. Odatda bu holatlarda, kardiya joyida qoladi, diafragmaning qizilo'ngach teshigi orqali esa qizilo'ngach yaqinida me'da va ichaklarning ko'ks oralig'iga surilishi ro'y beradi. Sirpanuvchan churralardan farqli ravishda

paraezofagial churralarda qisilishining rivojlanish ehtimoli ko'proq bo'ladi. Paraezofagial churralarda klinik manzara churraning turi va ichidagi tarkibiy qismiga, atrofdagi a'zolarning surilish darajasiga bog'liq bo'ladi. Bunda kardiyaning yopish faoliyati buzilmagan bo'ladi. Me'da-ichak yoki yurak-o'pka a'zolari faoliyatining buzilishiga shikoyatlar ustunlik qilishi mumkin. Ko'pincha me'daning ko'krak bo'shlig'iga surilishi sodir bo'ladi, bunda epigastral sohada va to'sh orqasida ovqatlanishdan so'ng disfagiya, kekirish va undan so'ng og'riqlar vujudga keladi. Churra qisilganda esa, keskin og'riq, qon aralash qusish kuzatiladi.

Me'dani kontrast modda bilan to'ldirilib o'tkaziladigan rentgen tekshiruvida, kardiyaning diafragmaga nisbatan joylashuvi aniqlanadi. Me'daning ko'krak qafasiga surilgan qismi holati va uning qizilo'ngach hamda kardiyaga o'zaro munosabati o'rganiladi. Hozirgi vaqtda diafragmal churralarini diagnostika qilishda UTT, KT va MRTdan keng foydalanilmoqda.

Davolash. Diafragmaning qizilo'ngach teshigi asoratlanmagan sirpanuvchan churralarida me'da-qizilo'ngach reflyuksini pasaytirishga, ezofagit hodisalarini kamaytirishga, qorin bo'shlig'i ichidagi bosim oshishining oldini olishga qaratilgan muolajalar olib boriladi. Bemorlarga tanasining bosh tomonini baland ko'tarib qo'yib uxlash, gavdani reflyuks paydo bo'lishini engillashtiradigan holatlarga yo'l qo'ymaslik, ichak faoliyatini muntazam ravishda kuzatib turish tavsiya qilinadi.

Qizilo'ngach teshigi churrasi borligiga bog'liq holda kasallikning klinik manzarasi og'ir bemorlarda terapevtik choralarning natija bermasligi, jarrohlik usulda davolash uchun bosh ko'rsatma hisoblanadi.

Operatsiya qorin a'zolarini joyiga solish va diafragmaning qizilo'ngach teshigi defektini bartaraf etishdan iborat. Paraezofagial churra kardiya etishmovchiligi bilan birga kelganda Nissen taklif etgan usul bo'yicha fundoplikatsiya operatsiya amalga oshiriladi.

Diafragma relaksatsiyasi

Diafragma relaksatsiyasi – diafragmaning yupqalashishi oqibatida unga yaqin joylashgan qorin bo’shlig’i a’zolarining ko’krak bo’shlig’iga qarab surilishi nazarda tutiladi. Bu holatda diafragma yopishadigan chetlari odatdagi joyda qoladi. Relaksatsiyaning tug’ma (diafragma mushaklarining to’liq o’sib etilmaganligi yoki aplaziyasi zamirida) va orttirilgan (aksariyat diafragmal nerv shikastlanishi natijasida) turlari tafovutlanadi.

Diafragmaning butun gumbazi zararlanib ko’krak qafasiga surilgan bo’lsa, relaksatsiya to’liq va uning biror bo’limi (chegaralangan bo’limi) yupqalashganda qisman bo’lishi mumkin. Diafragma relaksatsiyasida zararlangan tomondagi o’pkaning ezilishi va ko’ks oralig’ining qarama-qarshi tomonga surilishi ro’y beradi, me’da yoki ichakning ko’ndalang va uzunasiga buralishi yuz berishi ehtimoli ham bo’ladi.

Klinik manzarasi. Chegaralangan o’ng tomonlama relaksatsiyada belgilar diafragmal churradagi singari bo’ladi. Churraning darvozalari yo’qligi hisobiga, bu holatda qisilib qolish xavfi bo’lmaydi. Diagnoz – qorin bo’shlig’i a’zolarining ko’krak qafasining tegishli yarmiga surilishi, o’pkaning ezilishi, ko’ks oralig’i a’zolarining surilish belgilari asosida qo’yiladi. Rentgenologik tekshirish diagnozni tasdiqlaydigan asosiy usul hisoblanadi. Ko’krak qafasiga surilgan a’zolar ustidan diagnostik pnevmoperitoneum qo’yilganda diafragma soyasi aniqlanadi.

Davolash. Aniq ifodalangan klinik simptomlar bo’lganda jarrohlik usulida davolash zarur bo’ladi. Operatsiya surilgan qorin bo’shlig’i a’zolarini normal holatga keltirish va yupqalashgan diafragmaning dublikaturasini hosil qilish yoki uni polivinilalkogol, teri-mushak laxtaklari yordamida plastika qilishdan (mustahkamlash) iborat.

QIZILO’NGACH KASALLIKLARI

Anatomik-fiziologik ma’lumotlar

Qizilo’ngach (oesophagus) – halqumni me’daning kardial qismi bilan tutashtirib turadigan kovak a’zo bo’lib, balog’at yoshidagi odamda uning uzunligi 24-29 sm ni tashkil etadi. Qizilo’ngach devorining qalinligi o’rta hisobda 3-4 mm atrofida bo’lib, uzuksimon tog’ayning pastki cheti, VI bo’yin umurtqasi sohasidan boshlanadi va uning pastki qismi (2-4 sm) qorin bo’shlig’ida joylashgan bo’ladi.

Quyidagi ma’lumotlar amaliy ahamiyatga ega: qizilo’ngachda uchta torayma bo’lib, yuqorigisi qizilo’ngachning kirish qismida yuqori qoziq tishlar oldingi chetidan taxminan 14-15 sm masofada, o’rta torayma aorta ravog’i va chap bosh bronx sohasida va pastkisi diafragma bilan kesishgan joyida bo’ladi.

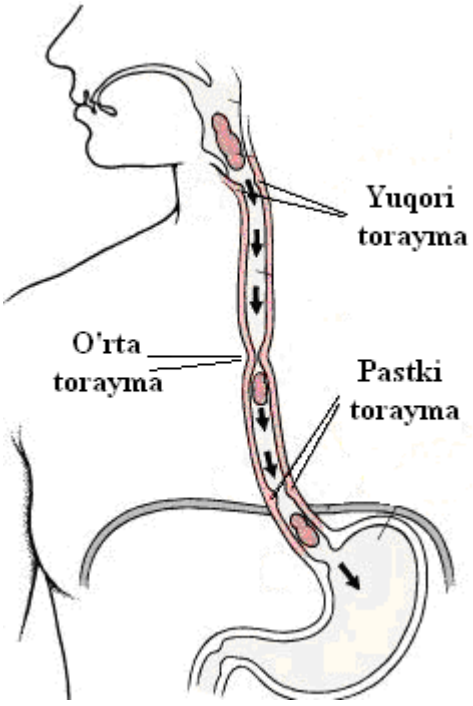

59. rasm. Qizilo’ngachga fiziologik toraymalari.

Qizilo’ngach anatomik jihatdan uch qismga bo’linadi: bo’yin qismi (pars cervicalis – boshlanishdan orqa ko’ks oralig’iga kirish qismigacha – 5-6 sm), ko’krak qismi (pars thoracalis – ko’krak qafasidan diafragmagacha – taxminan 17 sm) va qorin qismi (pars abdominalis – diafragmadan chiqishdan me’daning kardial qismi bilan tutashguncha – 2-4 sm).

Qizilo’ngach o’z yo’lida qator a’zolar bilan duch keladi yoki ularga anatomik jihatdan yaqin, qizilo’ngachning oldingi tomonida yuqorida traxeya turadi. Traxeya bifurkatsiyasi sathida qizilo’ngachni chap bronx kesib o’tadi. Pastroqda esa, perikard bilan ajratilgan o’ng bo’lmaning orqa yuzasi joylashadi. Diafragmal teshik orqali o’tishning oxirida, endi qorin pardasi bilan qoplangan qizilo’gach jigarning chap bo’lagiga tegib turadi.

Qizilo’ngach orqasida umurtqa pog’onasining bo’yin qismi va birinchi ko’krak umurtqalari joylashadi. Th_{10} yordamida u ko’krak yo’lini (ductus thoracicus) kesib o’tadi va umurtqa pog’onasidan uzoqlashadi, qizilo’ngach orqasida ichkarida o’ng tomonda toq vena (v. azygos), chap tomonda ko’krak aortasi, ular orasida esa ko’krak yo’li joylashadi. Shu yo’lda qizilo’ngach o’ng bronxial arteriyani, bir necha qovurg’alararo arteriyalar va venalarni, hamda undan plevra bilan ajratilgan v. hemiazygosni kesib o’tadi. Qizilo’ngach o’ng tomonda yuqorida traxeya bilan bekilgan. Xuddi shu erda o’ng qaytuvchi nervning tarmog’i o’tadi. Eng yuqori bo’limida u qalqonsimon bezning o’ng bo’lagiga tegib turadi.

Chapda qizilo’ngach qalqonsimon bezning chap bo’lagi, shu bezning venalari bilan chegaralanib turadi. Unga traxeo-ezofageal burchakdan qizilo’ngachning oldingi sathiga o’tadigan chap qaytuvchi nerv yaqinlashadi. Uning yaqinida, chap o’mrov osti sohasida ko’krak yo’li joylashadi. Keyinroq qizilo’ngach aorta ravog’ining gorizontal qismiga yaqinlashadi, mediastinal plevra, kardiya sohasi, me’da tubiga tegib turadi.

O’ng adashgan nerv qizilo’ngachga o’ng bronx bilan kesishgan sathida yaqinlashadi, bu IV-V ko’krak umurtqasi sathiga muvofiq keladi va qizilo’ngachning orqa yuzasida joylashib, qorin bo’shlig’iga kiradi. Chap

adashgan nerv qizilo’ngachning oldingi devoriga yaqinlashadi. Shunday qilib, qizilo’ngach o’zining butun yo’lida traxeya, pastga tushadigan aorta, ko’krak yo’li, simpatik chegaradosh ustunning ko’krak qismi, o’pka va plevra, diafragma, yuqori kovak vena, perikard va yurakning orqa yuzasi bilan anatomik jihatdan yaqin yoki tegib turadi.

Qizilo’ngach bo’yin qismi va ko’krak bo’limi boshlanishda aorta ravog’igacha o’rta chiziqdan birmuncha chapda yotadi. Ko’krak bo’limining o’rta qismida qizilo’ngach o’rta chiziqdan birmuncha o’ngga og’adi va diafragma ustida aortadan oldinda yotadi. Shunday qilib, qizilo’ngach bo’yin bo’limida chapdan kesishga qulay. Ko’krak bo’limining pastki uchdan bir qismida qizilo’ngach pastga tushadigan aorta va yurak xaltasi orasida yotadi va unga chap tomonlama transplevral yo’l bilan yaqinlashish oson.

Umuman olganda, qizilo’ngachning tuzilishi butun me’da-ichak yo’liga muvofiq keladi. Devori 4 qavatdan tashkil topadi – shiliq qavat (mucosa), shiliq osti qavati (submucosa), mushak qavati (muscularis) va tashqi biriktiruvchi to’qima pardasi (tunica adventicia). Qizilo’ngachning shiliq pardasi ko’p qavatli yassi epiteliy burmalaridan hosil bo’lgan. Qizilo’ngach ko’p qavatli yassi epiteliysining me’daning tsilindrsimon epiteliysiga o’tishi keskin, tishsimon chiziq ko’rinishda yuz beradi (linea zerrata). Ko’pchilik kishilarda u anatomik kardiyadan birmuncha yuqorida joylashgan.

Qizilo’ngachning oxirgi qismida odatda taxminan 75% hollarda qizilo’ngachning yuza yoki kardial bezlarini saqlagan me’da shilliq pardasining sohalari bo’ladi. Bu bezlar me’daning kardial beziga o’xshash va xlorid kislota ishlab chiqaradigan parietal xujayralar saqlashi mumkin. Me’da tsilindrsimon epiteliysining ektopik joylashgan orolchalari va yuzaki joylashgan bezlar qizilo’ngachning birmuncha proksimal sohalarida ham uchrab turadi. Qizilo’ngach yaralari rivojlanishida ularga muayyan ahamiyat beriladi.

Shilliq osti pardasi (qavati) biriktiruvchi to’kima va elastik tolalardan hosil bo’lgan: u g’ovak va harakatchan. Qizilo’ngachning shilliq osti pardasida, ayniqsa uning proksimal bo’limida uning chuqur yoki «xaqiqiy» bezlari

joylashgan. Ularning umumiy miqdori 200 dan oshmaydi deb hisoblaydilar. Bez shilliq parda yuzasiga burchak ostida yo'nalgan yo'llarga ochiladi. Bezning umumiy uzunligi 1 mm dan oshmaydi. Qizilo'ngach devori bezlari sekretsiyasini vagus nazorat qilib turadi. Uning sekretor tolalari ta'sirlantirilganda bezlar quyuq shilliq chiqara boshlaydi, u tobora suyuqlanib boradi. Bu sekret hazm qilish kuchiga ega emas.

Qizilo'ngachning mushak devori ichki doira mushaklar va tashqi bo'ylama tolalardan iborat. Ular o'rtasida g'ovak biriktiruvchi to'qima qatlami bo'ladi, unda yirik tomirlar va nervlar joylashgan. Bo'ylama mushak qavati odatda tsirkulyar qavatdan ikki baravar yupqa, qizilo'ngachning yuqori uchdan bir qismida mushaklar ko'ndalang-targ'il, mushak pardasining uchdan bir pastki qismi silliq mushaklardan tashkil topgan. Sfinkter ahamiyati bo'lgan mushak qavatining qalin qismi qizilo'ngachga kirish qismida va diafragmal torayma sathida bo'ladi. F.F. Saks (1964) fikricha, katta odamda qizilo'ngach mushak qavati tsirkulyar qatlamining qalinligi kardiya sohasida 2,2 mm, bu uning birmuncha proksimal qismlaridagi qalinligidan 1,5-2 marta ortiqdir.

Qizilo'ngach tashqi tomondan g'ovak biriktiruvchi to'qima bilan o'ralgan, undan limfatik va qon tomirlar, biriktiruvchi to'qimadan iborat tortmalar o'tadi. Chunonchi, qizilo'ngachning oldingi chap devorini chap bronx asosi bilan bog'lab turadigan chap qizilo'ngach – bronxial boylami, qizilo'ngachning orqa-chap devorini aorta ravog'ining botiq yuzasiga taqab turadigan qizilo'ngach-aortal boylami va qizilo'ngachning distal bo'limini diafragmaga taqab turadigan Morozov-Savvin boylami kabilar farq qilinadi. Qizilo'ngachning abdominal kesigi seroz parda bilan qoplangan bo'ladi.

Qizilo'ngachning qon bilan ta'minlanishi. Qizilo'ngach arterial qon bilan o'mrov osti arteriyasi tarmoqlarining yuqori qismida, yuqori qovurg'alararo va qalqonsimon bez arteriyasidan, ko'krak qismida pastki diafragmal va chap me'da arteriyalari tarmoqlaridan ta'minlanadi. Qizilo'ngach arteriyalari o'zaro keng anastomoz hosil qiladi. Bu hol shu a'zoda operatsiya o'tkazishda juda qo'l keladi.

Venoz oqim pastki qalqonsimon, perikardial, orqa ko’ks oralig’i va diafragmal venalar orqali amalga oshiriladi. Qon vv. azygos va hemiazygosga quyiladi. Qizilo’ngach venalari asosan uzunasiga joylashgan bo’lib, uning pastki uchdan bir qismida shilliq parda osti va mushak pardalarida me’daning kardial qismi shilliq pardasi ostidagi chigalning davomi hisoblangan murakkab venoz chigal bo’ladi. Qon venoz chigaldan qizilo’ngach venalari bo’ylab, vv. azygos va hemiazygos ga va yuqori kovak venaga yo’naladi, bu venalarning klapanlari bo’lmaydi. Qizilo’ngachning qorin qismi venalari me’da venalari va qopqa vena bilan bevosita bog’langan. Qizilo’ngach venalari orqali qopqa va kovak venalar sistemasi o’rtasida anastomoz amalga oshirilishini qayd qilib o’tish muhim.

Qizilo’ngachning limfatik tomirlari me’daning chuqur limfatik tugunlariga quyiladi. Limfa qizilo’ngachning yuqori qismidan traxeal va traxeobronxial limfatik tugunlarga, pastki qismidan kardiya tugunlariga tushadi. Qizilo’ngach limfatik tugunlarining bir qismi bevosita ko’krak yo’liga ochiladi (D.A. Jdanov, 1952), buning qizilo’ngach rakining keyinchalik metastazlar berishida ahamiyati kattadir.

Qizilo’ngachni parasimpatik n. vagi tarmoqlari va simpatik nerv sistemasi (gangl. stellatumning tolalari, arterial va kekirdak-xiqildoq chigali) orqali innervatsiya qiladi. Ikkala sistemaning nerv tolalari qizilo’ngach yuzasida chigallar: o’ng adashgan nerv tarmoqlari bilan chap-orqa qizilo’ngach chigalini, chap adashgan nerv tarmoqlari bilan o’ng oldingi qizilo’ngach chigalini hosil qiladi. Ulardan qizilo’ngach bag’rida intramural nerv chigalini (mushaklararo, auerbax) va shilliq parda osti (Meysner) chigalini hosil qiladigan tolalar chiqadi. Bular qizilo’ngach devorini innervatsiya qiladi.

Qizilo’ngachning bo’yin qismi qaytuvchi nervlar, ko’krak qismi o’zaro anastomozlanadigan adashgan nervlar tarmoqlari va simpatik nerv tolalaridan innervatsiya qilinadi. Qizilo’ngachning quyi qorin nervidan (n. splanchicus) tarmoqlar oladi. O’z-o’zini reflektor boshqarish intramural va ekstramural nerv tolalari va chigallari tomonidan amalga oshiriladi.

Qizilo’ngach faoliyati. Qizilo’ngachning fiziologik ahamiyati ovqatni halqum bo’shlig’idan me’daga o’tkazish bo’lib, ayrim hollarda esa buning teskarisini bajarishga (qayt qilish, kekirish) to’g’ri keladi. Yutish, qayt qilish va fiziologik regurgitatsiyadan tashqari vaqtlarda unga xalqumdan havo va me’da-ichaklardan suyuqlik tushishining oldini olish uchun qizilo’ngach bo’shlig’i ikkala tomondan chegaralangan bo’lishi kerak. Yuzaki qaraganda qizilo’ngach funktsiyasi juda oddiyga o’xshab ko’rinadi, haqiqatda esa u «juda murakkab va qarama-qarshiliklarga to’la» deb hisoblanadi.

Yutishdan tashqari vaqtda sog’lom odam qizilo’ngachida qisqarishlar bo’lmaydi. Uning bo’shlig’idagi bosim kuchsiz manfiy va ko’krak qafasidagi bosimga va nafas fazasiga bog’liq, bo’ladi. Halqum qizilo’ngach va uning me’daga o’tadigan sohasida birmuncha yuqori bosim – yuqori va pastki «oshgan bosim sohalari» qayd qilinadi. Ular sfinkter vazifasini bajaradigan qizilo’ngach bo’limlari mushagining tonik qisqarishi natijasida hosil bo’ladi, deb hisoblaydilar. Qizilo’ngachning asosiy vazifasi yutishni ta’minlab berishdan iborat.

Yutish jarayoni odatda 3 fazaga bo’linadi. 1-fazasida chaynalgan va yumshab qolgan ovqat til ustiga suriladi va uning mushaklari tomonidan til asosiga yumalatiladi. Mushaklar qisqarishi natijasida og’izning orqa qismida, halqumda va og’izning yuqori qismida bosim manfiy bo’ladi. Ovqat luqmasi Vasilev refleks sohasini (til asosi, orqa yoychalar, devorlari) ta’sirlantirib, halqum mushaklarini qiskartiradi (yutishning ikkinchi fazasi). Yutishning sof reflektor 2-fazasida ovqat halqumdan o’tadi. Yutishning 3-fazasi boshlanishida halqum bo’shlig’iga burun-halqum, og’iz bo’shlig’iga va hiqildoqdan holi bo’ladi va ovqat luqmasi surilishi uchun faqat bir yo’nalish qizilo’ngach qoladi. Halqumni qisadigan mushaklar qattiq qisqarib ovqat luqmasi qizilo’ngachga yo’naladi.

Ovqatning qizilo’ngach bo’ylab surilishi 3 omilga bog’liq:

1. Ovqat qizilo’ngachga katta bosim ostida tushadi.
2. Ovqatning og’irlik kuchi.

3. Qizilo’ngach peristaltikasi.

Suyuqlik yoki qattiq ovqat yutilishida, shuningdek odam vaziyatiga bog’liq holda ovqat luqmasining surilishida uchchala omil qatnashadi. Suv peristaltik to’lqindan ilgarilab o’tib, qizilo’ngach orqali tez suriladi va yutishdan 1-3 sekund o’tishi bilan me’daga etib boradi. Shuning uchun qizilo’ngach kimyoviy moddalardan kuyganda, masalan, o’yuvchi ishqor yutib yuborilganda, shilliq parda bir xil zararlanmaydi. Qattiqroq ovqat luqmasi yutilayotganda u asosan qizilo’ngach devorlarining peristaltik harakatlari tufayli harakat qiladi. Bunda qizilo’ngachning luqmadan yuqori qismi qisqaradi, pastki qismi esa bo’shashadi. Ovqatning qizilo’ngach orqali o’tishiga 6-8 (15 gacha) sekund kerak. Peristaltik to’lqin beradigan bosim suv ustuni hisobida 20-140 sm (o’rta hisobda suv ustuni hisobida 40-80 sm) va ovqat luqmasining katta-kichikligiga bog’liq emas.

Yutish jarayoni murakkab reflektor jarayon hisoblanadi. Yutish avvaliga ixtiyoriy bosh miya po’stlog’i ta’siri ostida sodir bo’ladi. Ovqat tanglay yoychalari orqasiga tushganda (yutishning II va III fazalari) yutish beixtiyor, reflektor bo’lib qoladi, hatto uyqu va hushsiz holatda ham sodir bo’ladi. Yutish refleksining effektiv nervlari bo’lib, til mushaklari uchun n. hypoglosus tarmoqlari, n. trigemenining 3 tarmog’i m. mylohioideus uchun, n. glossopharyngeusning halqum tarmog’i, halqum hamda qizilo’ngach mushaklari uchun n. vagusning halqum va qizilo’ngach tarmoqlari hisoblanadi. Yutish markazi ko’prikda va uzunchoq miyada joylashgan. Birmuncha chegaralangan manzili n. vagus yadrosiga yaqin joyda bo’ladi.

Me’da suyuqligining qizilo’ngachga tushishiga to’sqinlik qiladigan fiziologik mexanizmlar (regurgitatsiya va reflyuks) so’nggi vaqtlargacha o’rganib chiqilmagan. Ko’p sonli tajribalar qizilo’ngach-me’da birikadigan sohaning “bir tomonlama o’tkazuvchanligi” borligini ko’rsatdi. Kardiyaning yopqich mexanizmini o’rganishga katta ahamiyat beriladi. Uning fiziologik funktsiyasining buzilishi ko’p kasalliklarda (kardiya axalaziyasi, peptik ezofagit, diafragma-qizilo’ngach teshigi churrasi) kuzatiladi va qizilo’ngach patologiyasining kattagina qismini tashkil qiladi.

Umumiy simptomatologiyasi

Yutish faoliyati buzilishi, yoqimsiz sezgilar, ovqat yutish vaqtida paydo bo'ladigan og'riqlar qizilo'ngach zararlanganidan dalolat beradigan eng muhim shikoyatlardan hisoblanadi.

Disfagiya (yutishning buzilishi) – yutinish harakatini bajara olmaslik, halqumda va qizilo'ngach bo'ylab ovqat luqmasi harakatining buzilishi, shuningdek bu a'zolarda ovqat tutilib qolishi bilan bog'liq yoqimsiz sezgilar. Disfagiya og'riq bilan o'tishi mumkin – disphagia dolorosa yutishda og'riq odatda zararlangan sathda seziladi, u orqaga, bo'yinturuq venaga ham o'tishi ehtimol.

Ko'pchilik bemorlar ovqat luqmasi qaerda tutilib qolayotganini aniq aytib bera oladilar. Biroq bu sezgi qator hollarda odatda xaqiqiy tutilib qoladigan joydan birmuncha yuqorida bosilish, qisilish sezgisi sifatida o'tadi. Yutish boshlanishidan tutilish sezgisi paydo bo'lguncha o'tgan sekundlar bilan hisoblanadigan vaqt qizilo'ngachning xaqiqiy zararlangan joyini aniqlashga yordam beradi. Yutilgandan keyin 1-1,5 sekund o'tgach ovqat luqmasi qizilo'ngachning bo'yin bo'limida bo'ladi, keyingi 5-6 sekundda qizilo'ngachdan o'tadi va yutish boshlangandan 6-8 sekund keyin me'daga tushadi.

Disfagiyada qizilo'ngachning organik zararlanishi (rak, stenozlar va b.) natijasida birinchi navbatda qattiq ovqat (non, olma, go'sht bo'lagi va b.) tutilib qoladi. Ustidan suv ichib yuborish ko'pincha engillik beradi. Funktsional disfagiyada (ezofagospazm oqibatida) suyuqlik, ayniqsa juda issiq yoki sovuq suyuqlik ichilganda aksariyat qiyinchiliklar paydo bo'ladi. Juda quruq ovqat yoki katta bo'laklarni yutish soppa-sog' odamlarda disfagiya keltirib chiqarishi mumkin. Disfagiya doimiy yoki o'zgarib turadigan bo'ladi. Doimiy disfagiya qizilo'ngach bo'shlig'ini yanada torayishga olib keladigan organik kasalliklarda kuzatiladi. O'zgarib turadigan disfagiya ezofagospazmga bog'liq.

Qator hollarda disfagiya sababini aniqlab bo’lmaydi. Disfagiya sabablarini izohlab beradigan quyidagi ma’lumotlarni keltirish diqqatga sazovor. A.A. Shtuss va D.D. Ashurbekov ma’lumotlariga ko’ra rentgenologik tekshirishga yuborilgan, disfagiyasi bo’lgan 534 nafar bemor orasidan 290 nafarida qizilo’ngach raki, 59 nafarida funktsional buzilishlar, 20 nafarida qizilo’ngachning surilishi va ezilishi, 1 nafarida diafragma – qizilo’ngach teshigi churrasi, 34 nafarida esa boshqa kasalliklar topilgan. 120 nafar odamda hech qanday o’zgarishlar aniqlanmagan.

To’sh orqasida bosim, to’lib ketish sezgisi ovqat eyish vaqtida paydo bo’ladi va aksariyat kardiya axalaziyasida kuzatiladi. Bosim yoki to’lib ketish sezgisi ovqat eyish boshlangan vaqtda paydo bo’lgan hollarda vrach bu simptomga ayniqsa diqqat-ehtiborini qaratishi zarur. Odatda bu jiddiy kasallik belgisi (qizilo’ngach raki, me’daning skirri, kardiya axalaziyasi va b.) hisoblanadi. Uni ishtaha pasayib ketgandagi tez to’yib qolish belgisi deb o’ylamaslik kerak.

Og’riq (dolor). Qizilo’ngach kasalligiga uchragan ko’pgina bemorlar og’riqdan shikoyat qiladilar. Odatda u to’sh orqasida o’rta chiziq bo’ylab zararlanish sohasiga taxminan mos keladigan joyda bo’ladi, biroq u o’ng tomondan orqaga va to’shdan chap tomonga berilishi ham mumkin. Og’riqlar ovqat eyish bilan bog’liq bo’lishi va yutinishning buzilishi bilan o’tishi mumkin (rak, stenoz, diskineziyada). Ko’pincha bunday hollarda atayin qayt qilish bemor ahvolini engillashtiradi.

Kardiya raki va axalaziyasi bo’lgan bemorlarda spontan (o’z-o’zidan bo’ladigan) og’riqlar bo’ladi. Ular og’riq krizlari xarakterini olishi mumkin. Odatda «og’riq krizlari» kasallikning birmuncha ilk davrida, aksariyat tunda boshlanadi. Og’riqlar juda qattiq bo’ladi, orqaga, qizilo’ngach bo’ylab yuqoriga, bo’yinga, jag’ga o’tadi, bir necha minutdan bir necha soatgacha davom qiladi. Krizlar oyiga 1-3 marta, kamdan-kam hollarda bundan ko’proq paydo bo’ladi.

Kekirish (eructatio). Havo va ovqat bilan kekirish farq qilinadi. Kekirish paydo bo’lishida me’da mushagi qisqarishi bilan bir qatorda kardial sfinkter

tonusining pasayib ketishi asosiy ahamiyatga ega. Ko’p ovqat eyish yoki gaz qo’shilgan ichimliklar ichishdan so’ng soppa-sog’ odamlarda havo bilan kekirish fiziologik hodisa hisoblanadi. Bunday sabablarsiz paydo bo’ladigan va bemorlarni bezovta qiladigan tez-tez va qattiq kekirish ko’p kasalliklarda kuzatiladi. Ovqat qizilo’ngachda yoki divertikulda turib qolganda, rak stenozida, megaezofagusda kekirganda qo’lansa hid keladi.

Qizilo’ngachdan qusish (regurgitatio). Qizilo’ngachdan qusish ovqat bilan kekirishga yaqin. Bunday qusishdan oldin ko’ngil aynishi kuzatilmaydi, unda odatda qorin bo’shlig’i va me’da mushagi qisqarmaydi, ovqat kengayib va to’lib ketgan qizilo’ngachdan uning devorlari spastik qisqarishi natijasida og’izga otilib chiqadi.

Qizilo’ngachdan qayt qilish:

1) qizilo’ngachda ovqat tutilib va yig’ilib qolishi bilan o’tadigan kasalliklarda – stenoz, qizilo’ngach raki, kardiya axalaziyasida;

2) qizilo’ngach diskineziyasining ayrim turlarida kuzatiladi.

Qattiq hiqichoq tutishi qizilo’ngach rakida, kamroq hollarda qizilo’ngach teshigi churralarida kuzatilishi mumkin.

Qizilo’ngach kasalliklari (rak, kamroq divertikullar, axalaziya) bo’lgan talaygina bemorlar og’izdagi yoqimsiz ta’m va ishtaha yo’qligidan noliydilar.

Qizilo’ngachdan qip-qizil rangli qon oqishi mumkin, bu hodisa qizilo’ngach rakida, venalari varikoz kengayganda kuzatiladi.

Ovqatlanishning buzilishi oqibatida holdan toyish qizilo’ngach anchagina torayganda (rak, stenozlar, kardiya axalaziyasi va b.) uchraydi. qizilo’ngach rakida holdan toyib oriqlab ketishga rak intoksikatsiyasi va bemorlarda ishtaha pasayib ketishi sabab bo’ladi.

Qizilo’ngachni rentgenologik tekshirish usullari. U har xil holatlarda rentgenoskopiya va rentgenografiya qilishdan, qator hollarda esa qo’shimcha tekshirish usullari: rentgenokimografiya, tomografiya, qizilo’ngachni kontrastlash bilan pnevmomediastinografiya qilishdan iborat.

Kontrast aralashma bilan to’ldirilgan qizilo’ngachni bemorni qiya vaziyatlarda tekshirishdan boshlanadi, chunki to’g’ri vaziyatda rentgen nurlari sagittal yo’nalganda qizilo’ngach umurtqa pog’onasi, to’sh suyagi va yurak-tomirlar dastasi soyasi orqasida yashiringan bo’ladi (60, 61-rasmlar).

60-rasm. Barret qizilo’ngachi. Qizilo’ngachning me’da o’tish qismidagi striktura va u bilan bog’liq katta yara.

61-rasm. Qizilo’ngachning kontrast modda bilan yonlama proektsiyasidagi diafragma qizilo’ngach teshigining churrasi.

Qizilo’ngach shilliq pardasi pnevmorelefi manzarasini olish uchun bemor bariy aralashmasini kichik-kichik qultumlar bilan to’xtamasdan ichishi kerak. Bariy aralashmasi bilan u ko’p miqdorda havo yutadi va shilliq pardaning qo’shaloq kontrastli manzarasi vujudga keladi.

Ezofagoskopiya qizilo’ngach devorini ko’zdan kechirishga imkon beradigan juda qimmatli usul hisoblanadi, u ko’rsatmalar bo’lganda esa gistologik tekshirish uchun to’qima bo’lakchasini olish (biopsiya) va ayrim zarur xirurgik operatsiyalarni bajarishga sharoit hozirlaydi.

Zamonaviy ezofagoskop yoki bronxoezofagoskop qizilo’ngach va nafas yo’llarini ko’zdan kechirish uchun chiqariladigan asboblar (bir-biriga o’xshashligidan odatda bronxoezofagoskop nomi ostida birlashgan komplekslar chiqariladi). Metalldan yasalgan ko’rish nayi, yoritgich moslamasi va operatsion asboblar yig’indisi (yot jismlarni olib tashlash va biopsiya uchun har xil omburlar, zondlar, operatsion qovuzloqlar, elektr koagulyatorlar, metall yot jismlarni chiqarish uchun maxsus elektr magnitlar va boshqalar) dan tashkil topgan.

So’nggi yillarda egiluvchan ezofagoskop – fibroskoplarning yangi modellari ishlab chiqilmoqda. Fibroskoplar diagnostik ezofagoskopiya o’tkazishni engillashtiradi va qizilo’ngachga egilmaydigan uzun metall naycha kiritish bilan borliq xavf-xatarni ma’lum darajada bartaraf etishga imkon beradi.

Biopsiya – gistologik tekshirish uchun to’qima bo’lakchalarini kesib olish – odatda ezofagoskopiya vaqtida qizilo’ngach rakiga gumon qilingan hollarda o’tkaziladi. Qizilo’ngach rakini aniqlashda qizilo’ngach yuvindisi yoki qirmasi va shubhali qismini tsitologik tekshirish katta yordam ko’rsatadi. Bu usul etarli darajada aniq ma’lumotlar beradi. Turli mualliflarning fikricha, tekshirishning ijobiy natijalari qizilo’ngach raki bilan kasallangan bemorlarning 70-95 foizida

qayd qilinadi. Tsitologik tekshirish uchun material olish texnikasi oddiy va bemor uchun hech qanday xavf-xatar tug’dirmaydi.

Ezofagotonokimografik tekshirish. Qizilo’ngach qisqarishlarini, uning ichki bosimini va devori tonusini yozib olish – ezofagotonokimografiya deyiladi, bunda olinadigan egri chiziqlar esa ezofagotonokimogramma deb ataladi.

Ko’pincha ezofagotonokimografiyani uchiga mo’’jazgina ballonchalar mahkamlab qo’yilgan ko’p kanalli zond yordamida o’tkaziladi. Zondni qizilo’ngachga yuboriladi, uning erkin uchini qayd qiladigan apparaturaga ulanadi.

Qizilo’ngach funktsional holatining eng muhim ko’rsatkichlaridan biri qizilo’ngach ichidagi «tinchlik bosimi», ya’ni unda aktiv qisqarishlar yo’qligi hisoblanadi. Normada halqumdagi bosim taxminan atmosfera bosimiga teng, halqum bilan qizilo’ngach chegarasida (halqum-qizilo’ngach sfinkteriga mos keladi) turli-tuman ma’lumotlarga ko’pa atmosfera bosimidan simob ustuni hisobida 30-80 mm oshadi (bu qizilo’ngachdagi oshgan bosimning yuqori sohasi nomini olgan), qizilo’ngachning o’zida, ayniqsa, uning ko’krak bo’limida sust manfiy (simob ustuni hisobida 2 dan 10 mm gacha), qizilo’ngach – me’da (kardial) fiziologik sfinkteri sohasida esa u yana oshgan va simob ustuni hisobida 8-35 mm ga etadi – bu oshgan bosimning quyi sohasi deyiladi.

Farmakodiagnostika. Qizilo’ngach kasalligi – diagnostikada nisbatan yangi, biroq istiqbolli yo’nalish hisoblanadi. Hozirgi vaqtda qizilo’ngach kasalliklarini aniqlash uchun nitratlar (preparatlar) va xolinomimetiklar bilan sinamalar qo’llaniladi. Nitropreparatlar (nitroglitserin, amilnitrit) qizilo’ngachning funktsional va organik stenozlari, birinchi navbatda kardiya axalaziyasi va kardioezofagial rakni differentsial diagnostika qilish uchun ishlatiladi.

Bemorni rentgen ekrani orqasida tekshirish vaqtida qizilo’ngachda bariy aralashmasi tutilib qolishi bilan o’tadigan qizilo’ngach kardial segmentining barqaror torayganligini aniqlangandan keyin bemorga til ostiga 1-2 tabletka

nitroglitserin tashlash va ularni shimish yoki doka salfetkada sindirilgan ampuladagi amilnitrit bug'larini bir necha sekund ichida nafasga olish taklif qilinadi. Qizilo'ngach bu preparatlar ta'siri ostida funktsional torayganda toraygan qismlar tonusi pasayadi va qizilo'ngach o'tkazuvchanligi to'liq yoki qisman tiklanadi. Organik stenozda bunday natija kuzatilmaydi.

Radioizotop tekshirish. Turli to'qimalarning ko'payadigan xujayralarida fosforning jadal yig'ilib borishini birinchi marta Marshak (1940) va Jones (1940) qayd qilganlar. Radioizotop diagnostika usullarining ishlab chiqilishi munosabati bilan bu maqsadlar uchun radioaktiv fosfordan ham foydalanishga urinishlar qilib ko'rilgan.

Izotop P^{32} xavfli o'smalarning xujayralarida tanlab yig'iladi, o'z kimyoviy xossalari bo'yicha barqaror elementdan farq qilmaydi, toksinli emas, biroq zarrachalari ozroq bo'lsa-da (4-5 mm), kirish qobiliyatiga ega, ko'pincha undan yuzaki joylashgan o'smalarnigina diagnostika qilishda foydalanish mumkin.

Me'da-qizilo'ngach reflyuksini zondlash yo'li bilan aniklash:

1. Metilen ko'ki bilan sinama o'tkazish. Me'daga duodenal zond orqali metilen ko'ki eritmasi yuboriladi (uy haroratidagi 300 ml qaynagan suvga 2% li eritmasidan 3 tomchi). So'ngra zond tortib olinadi va uning distal uchi kardiya yuqorisida turadigan holatda o'rnatiladi va ehtiyot choralar ostida shprits bilan zond orqali qizilo'ngach suyuqligini tortib olinadi. Bunda bo'yalgan suyuqlikning paydo bo'lishi reflyuks borligidan dalolat beradi.

2. Qizilo'ngach suyukligida pHni aniqlash. Flooy va hammualliflari qizilo'ngachdan aspiratsiya qilinadigan suyuqlikda ozod xlorid kislota miqdorini aniqlaganlar. Uning borligi reflyuksni tasdiqlash imkonini beradi.

Qizilo'ngachning kuyishi

Qizilo'ngach kuyishi (Oesophagitis corrosiva) o'z joniga suiqasd qilish hollarida yuz beradi. F.N. Doronin kuzatuvlarida qizilo'ngachi kuygan 217 nafar bemordan 116 nafari 5 yoshgacha bo'lgan. Qizilo'ngachning o'yuvchi ishqor, kuchli kislota, kamroq fenol, lizol, yod, sulema va boshqa ba'zi bir moddalardan

kuyib qolish hollari ko’proq uchraydi. So’nggi vaqtlarda xonadonlarda kaustik soda kam ishlatila boshlangani munosabati bilan bu moddadan tasodifan kuyishlar soni kamayib ketdi, biroq ayrim joylarda u hali ham uchrab turadi. Chunonchi, A.I. Serjanin kuzatuvlariga ko’ra qizilo’ngach kuyishidan davolangan 115 nafar odamdan 85 foizida u kaustik sodani palapartish holda saqlash (vinodan bo’shagan shishalarda, piyola va stakanlarda) oqibatida uni ichib qo’yish sababli kuyish sodir bo’lgan.

Ko’pgina mualliflarning ma’lumotlari bo’yicha so’nggi yillarda qizilo’ngachning sirka kislotadan (essentsiya) kuyib qolish soni birmuncha ko’paydi. Kuchli kislota ichib qo’yilganda eng ko’p o’zgarishlar qizilo’ngachda, o’yuvchi ishqor ichib qo’yilganda esa me’dada ozroq o’zgarishlar paydo bo’ladi deb hisoblanadi (chunki meda shilliq pardasi kislotalar ta’siriga ma’lum darajada chidamli bo’ladi). Boshqa omillarning ham ahamiyati bor: ichilgan kimyoviy modda miqdori, me’dada ovqat borligi va x.k. Odatda kuyishdan keyin stenozlar qolgan bemorlarda og’iz va xalqum shilliq, pardasida ham tegishli o’zgarishlar kuzatiladi.

Qizilo’ngach kardial sfinkteri ustidagi distal bo’lim, halqum-qizilo’ngach birikkan sohadagi proksimal bo’lim, shuningdek bifurkatsiya sathi eng qattiq zarar ko’radi. qizilungach shilliq pardasidagi qattiq ta’sirotga javoban qizilo’ngach devorlari spazmga uchrashi natijasida o’yuvchi moddaning turib qolishi qizilo’ngach distal bo’limining birmuncha jiddiy zararlanishiga olib keladi.

Ishqorlardan zaharlanishda qizilo’ngachda eng og’ir o’zgarishlar yuz beradi, deb hisoblaydilar, chunki bularda kislotalardan kuyishdan farqli ravishda qoraqo’tirning erib ketishi sodir bo’ladi.

Patologik anatomiyasi. Zararlanish darajasi zaharning miqdori va kontsentratsiyasiga bog’liq. Refleks tarzida tezda qayt qilish tufayli yutilgan suyuqlik miqdori odatda unchalik ko’p bo’lmaydi, biroq og’iz, qizilo’ngach va me’daning qattiq kuyib qolishi sodir bo’lishi uchun bir necha tomchi kuchli kislota yoki ishqor kifoya qiladi.

Shilliq parda giperemiyasi va shishdan keyin tezda qizilo'ngach devori nekrozi sodir bo'ladi. Nekrozlangan qismlar mayda-mayda zarralar va yirik bo'laklar holida kuygan to'qimadan ko'chib tusha boshlaydi. Ayrim hollarda yara hosil bo'lishi yuza, boshqa hollarda chuqur bo'ladi. Shilliq pardaning yuza zararlanishlari birmuncha tez epiteliylanadi. Chuqur zararlanishlari esa granulyatsiya va biriktiruvchi to'qima hosil qilib bitadi, yaralanish 8-10 kungacha saqlanib qoladi.

Yaralar juda sekin bitadi. Rivojlanayotgan biriktiruvchi to'qima asta-sekin (2-6 oy ichida) chandiq (yamoq) hosil qiladi va bujmayadi. Agar shikastlanish shilliq parda bilangina chegaralanib qolgan bo'lsa, qizilo'ngach bo'shlig'i toraymagan holda yuza chandiq hosil bo'ladi. Shilliq parda osti qavati va mushak qavati zararlanganda sklerozlangan, juda zich (Van Gekker bo'yicha qadoqsimon bujmayish), chuqur chandiqli to'qima hosil bo'ladi. Chandiqning ichki yuzasi notekis, rangsiz, ba'zan yara chaqasi bor. Chandiqli to'qimaning bujmayishi bir necha haftaga cho'ziladi.

Qizilo'ngachning chandiqli o'zgarishlari, odatda, fiziologik toraymalar sathida: aksariyat o'rta (bronx-aortal) torayish sohasida, so'nrpa qizilo'ngachga kirish qismida yoki diafragmal teshik sohasida hosil bo'ladi.

Shunday qilib, kuyishda patologik o'zgarishlarning shartli ravishda 4 bosqichini farq qilish mumkin: 1) shilliq parda giperemiyasi va shishi; 2) nekroz va yara hosil bo'lishi; 3) granulyatsiya; 4) chandiqlanish.

Klinik manzarasi. Bemorlar ayniqsa kislota ichib qo'yganlarida kuchli azobga duchor bo'ladilar. O'yuvchi ishqor yoki kislota ichilgan og'ir hollarda og'iz bo'shlig'i, halqumda, to'sh orqasida yoki epigastral soxada qattiq achishish va kuchli og'riq paydo bo'ladi. Lablar shishib ketadi, bemor ranggi bo'zaradi. Bradikardiya yuzaga keladi. Shok, hushdan ketish va o'lim yuz beradi. Agar 1-2 kun ichida o'lim sodir bo'lmasa, hiqildoq shishishi, shilliq va qon aralash yoki shilliq parda bo'lakchalarini qusish sababli og'ir nafas qisishi yuzaga keladi. Lablar va og'iz bo'shlig'i shishgan, qonab turadi. Harorat ko'tariladi. Yutinib bo'lmaydi. Qizilo'ngach teshilishi sababli qon oqadi, o'tkir

mediastinit belgilari paydo bo'ladi. O'lim 3-4 kun o'tgach sodir bo'lishi mumkin.

O'rtacha og'irlikdagi kechish hollarida bir necha kunlardan keyin og'riq kamayadi, biroq yutinish qiyinlashganicha qoladi, ko'p so'lak ajraladi yoki so'lak va qizilo'ngach shilliq pardasi bo'lakchalari qayt qilinadi. 10-20 kundan keyin bemor suyuqlikni asta-sekin yuta oladigan bo'lib qoladi, qizilo'ngach spazmlari keltirib chiqargan disfagiya kamayadi. Ezofagoskopiyada pardalar bilan qoplangan, ba'zi joylarida eroziyasi, keyinroq chandiqli o'zgarishlari bo'lgan shilliq parda shishi ko'rinib turadi. Asta-sekin bemor bemalol yuta oladigan bo'ladi, biroq bir necha hafta o'tgach yana disfagiya paydo bo'ladi va u qizilo'ngachning chandiqli torayishi yuz berganda yanada kuchayadi: avvaliga qattiq, so'ngra esa suyuq ovqatning ham o'tishi qiyinlashadi. Bu disfagiya ko'p so'lak ajralishi va qizilo'ngachdan qusish bilan o'tadi. Qizilo'ngachdan qusish avvaliga ovqat eyish vaqtida, keyin bevosita ovqatdan keyin ham yuz beradi. Kasallikning kechikkan muddatlarida qizilo'ngachning asta-sekin kengayishi natijasida toraygan joydan yuqorida qizilo'ngachdan qusish ko'proq bo'ladi. Och qolish oqibatida bemorning umumiy ahvoli nochorlashadi: bemor nihoyatda ozib ketadi, doimiy ochlik sezgisiga azob beradigan tashnalik ham qo'shiladi. Shunday qilib, qizilo'ngachning kuyishi 3 davrga bo'linadi:

1) o'tkir davr – shilliq pardada qizarish, shish va yara paydo bo'lish vaqtida; bu davrda kuchli og'riq sababli yutish mumkin bo'lmay qoladi;

2) o'rtacha o'tkir – granulyatsiya davri; bemor ichish va ovqat eyish imkoniyatiga ega bo'ladi, biroq yutish og'riq bilan o'tishi mumkin;

3) surunkali – qizilo'ngachning tobora torayishi, disfagiyaning qaytalanishi, ozib ketish davri.

Rentgenologik tekshirish. Kamdan-kam rentgenologik tekshirish ob'ekti bo'ladigan qizilo'ngachning yangi kuyish hollarida shilliq parda burmalari shishini va lokal spazmlarni aniqlashga muvaffaq bo'linadi. Birmuncha kechikkan muddatlarda rentgenologik tekshirishda torayish bo'lgan joyni, darajasini, konturlarini aniq bilib olsa bo'ladi.

Ezofagoskopiya. Halqasimon (eng ko’p uchraydigan formasi) torayishda ranggi o’rab turgan shilliq pardaga qaraganda ochroq fibroz halqa topiladi. Toraygan bo’shliq odatda markazda joylashgan va ko’pincha yulduzsimon shakldagi chandiq bilan o’ralgan. Ba’zan torayish klapan shaklida bo’ladi. Ayrim hollarda kuyishdan keyingi stenozlarni rak stenozlaridan farq qilish qiyin bo’ladi. Torayish sohasi tepasida qizilo’ngachning ozmi-ko’pmi kengayganligi xavfli emasligidan dalolat beradi.

Kechishi va asorati. O’yuvchi ishqorlardan og’ir zaharlanishlarda bemorlar intoksikatsiya, shok, qizilo’ngach perforatsiyasi, yiringli asoratlar rivojlanishi va boshqa sabablardan nobud bo’ladilar. Qizilo’ngach va me’dadan og’ir qon ketish hollari asoratlar sifatida kuzatilishi mumkin. Kamdan-kam hollarda, odatda ishqorlardan kuyishda, qizilo’ngach – bronxial oqma yaralar paydo bo’ladi. Qizilo’ngachning kimyoviy moddalardan kuyishida aksariyat xirurgik davolashni talab qiladigan uning chandiqli torayishi eng ko’p uchraydigan asorat hisoblanadi. Qizilo’ngach torayishi bemorlarning anchagina holsizlanishiga olib keladi. Ayrim hollarda mediastinit, o’pka va plevra yiringli jarayonlari kabi asoratlar paydo bo’ladi.

Diagnozi. Diagnostikasi unchalik qiyinchiliklar tug’dirmaydi. Anamnez va yo’qolmaydigan disfagiya rentgenologik tekshirish va ezofagoskopiya bilan aniqlanadigan qizilo’ngach torayishining etarli belgilaridan hisoblanadi.

Davolash va profilaktikasi. Shoshilinch muolaja: tezlik bilan kasalxonaga yotqizish, morfin in’ektsiyasi va suyuqlik kiritish hamda me’dani yuvish uchun ko’p qilib moy surtilgan me’da zondi kiritishdan iborat. Ishqorlar bilan zaharlanishda suyultirilgan sirka kislota eritmasi yoki o’simlik moyi bilan, kislotalardan zaharlanishda soda eritmasi bilan yuviladi. Shubhali hollarda me’da sut yoki bufer eritmalari bilan yuviladi. Zond kiritishdan avval kimyoviy modda tabiatiga ko’ra soda, sirka kislota yoki sutni ko’p miqdorda ichish buyuriladi. Neytrallaydigan modda kiritish zaharlanishdan keyin dastlabki 4 soat ichidagina maqsadga muvofiq deb hisoblanadi.

Dastlabki kunlari hiqildoq shishishi, shok, aspiratsion zotiljam, periezofagit, mediastinit, buyrak zararlanishi, atsidoz sababli degidratatsiya yoki koma singari asoratlar davolanadi.

Profilaktika maqsadida antibiotiklar (penitsillin, streptomitsin, neomitsin) parenteral yuboriladi. Agar bemor 3 kun ichida suyuqlik icha olmasa, gastrostomiya qilish buyuriladi. Og'ir disfagiyada sutkasiga 2-3 l glyukoza eritmasi yoki 0,85%li NaCl eritmasi tayinlanadi. Sog'ayish davrida 1-2 xafta o'tgach rentgenologik tekshiruv o'tkazish qizilo'ngachning boshlanib kelayotgan torayishini aniqlashga imkon beradi.

Kimyoviy kuyishdan keyin qizilo'ngach strikturasini davolashning asosiy usuli bujlash hisoblanadi, bu usul 90-95 foiz bemorlarning sog'ayib ketishiga olib keladi. Kuyishning 9-11-kunidan boshlab bujlashga turi bo'yicha, kechikib bujlash qizilo'ngachning rivojlanib bo'lgan torayishini kengaytirish maqsadida o'tkaziladi. Bujlash 7-haftadan boshlanadi. Bujlashni qizilo'ngachning kuyishdan keyin strikturalari qolgan hamma bemorlarda toraygan joy orqali metall o'tkazgich kiritish mumkin bo'lgan hollarda o'tkaziladi.

Bujlashga monelik qiladigan hollar: mediastinit, qizilo'ngach-bronxial oqma yarasi. Barqaror klinik natija olish uchun bujlash bilan davolashni bir necha haftalar va xatto oylar mobaynida o'tkazish zarur bo'ladi va quyidagilar qo'llaniladi: 1) og'iz orqali «ko'rmasdan» bujlash; 2) qizilo'ngachni rentgen kontrast kovak plastmassa bujlar bilan bujlash; 3) ezofagoskop nazorati ostida bujlash; 4) «to'xtovsiz bujlash» tamoyili bo'yicha bujlash; 5) retrograd bujlash.

Og'iz orqali «ko'rmasdan» bujlash qizilo'ngachning yuqori va o'rta ko'krak bo'limlaridagi uncha katta bo'lmagan barmoqsimon strikturalarida qilinishi lozim. Davolash maxsus bujlar yig'indisi yordamida o'tkaziladi. Agar buj oson o'tsa, keyingi gal raqamiga qarab yo'g'onroq buj kiritiladi.

Bujlash usuli metall o'tkazgichlar va rentgenkontrast kovak bujlar qo'llanilganda takomillashtirilgan. U striktura yo'lini va bujning qizilo'ngach bo'yicha surilishini aniqlash uchun rentgenologik nazorat qilish imkonini beradi, bu hol muolaja samaradorligini oshiradi va qizilo'ngachning teshilish xavfini

kamaytiradi. Ezofagoskop nazorati ostida bujlash o’tkazgichni kiritish qiyinlashgan ekstsentrik joylashgan strikturada, buralgan torayish kanalida, ro’y-rost suprastenotik kengayishda bajarilishi kerak.

«To’xtovsiz bujlash» naysimon, buralma yoki ko’p sonli strikturalari bor bemorlarda gastrostoma orqali qo’llaniladi. Og’iz orqali kiritilgan va gastrostoma orqali kiritilgan ipak ipga turli xil diametrdagi rezina naychalar mahkamlanadi. Ularni to’g’rilab, toraygan qism orqali o’tkaziladi va bir necha soatcha qoldiriladi. Gastrostoma orqali retrograd bujlash xavfsizroq hisoblanadi va bemorlar ularni osonroq, ko’taradilar.

Ayrim bemorlarda ezofagit hosil bo’lishiga olib kelishi mumkin. Qizilo’ngach teshilishi va mediastini rivojlanishi bujlashning xavfli asorati hisoblanadi.

Qizilo’ngachning chandiqli strikturalarida operatsiyaga ko’rsatmalar:

1) qizilo’ngach bo’shlig’ining to’liq, obliteratsiyasi (berkilib qolishi); 2) striktura orqali buj o’tkazishga bir necha marta muvaffaqiyatsiz urinishlar; 3) takroriy bujlashdan keyin chandiqli strikturalarning tez qaytalanib turishi; 4) traxeya yoki bronx bilan qizilo’ngach oqma yaralari borligi; 5) bujlashda qizilo’ngachning takroriy teshilishi.

Bemor juda ozib ketganda davolashning birinchi bosqichi sifatida unga gastrostoma qo’yiladi. Operatsiya usulini tanlashda bemorning yoshi va umumiy xolati, qizilo’ngachning toraygan joyi va uning qancha sohani egallagani hisobga olinadi. Ko’pchilik bemorlarda bir bosqichli plastik operatsiyalar o’tkaziladi. Ko’p bosqichli plastikani esa, holsizlangan bemorlarda bajariladi. Segmentar strikturalarda qizilo’ngachda har turli qisman plastik operatsiyalar qilinadi. Qizilo’ngachning quyi qismi yoki kardiyasi zararlanganda quyidagilar: chetki qizilo’ngach-me’da anastomozi qo’yish, zararlangan qismni rezektsiya qilish va uni me’daning katta egriligidan hosil qilingan naycha, ingichka yoki yo’g’on ichakdan olingan transplantat bilan almashtirish qo’llaniladi. Halqum, qizilo’ngachning buyin yoki bo’yin-ko’krak bo’limi zararlanganda proksimal qisman plastika bajariladi. Ingichka va yo’g’on ichaklardan olingan

transplantatlardan foydalaniladi. Transplantatning bir uchini qizilo'ngachning toraygan joyidan yuqorida, boshqa qismini undan pastda anastomoz qilinadi.

Striktura ko'p joyni egallagan hollarda ingichka yoki yo'g'on ichakdan olingan transplantatni to'sh oldida va to'sh ichida (retrosternal, plevra ichi, mediastinum orqasida) joylashtiriladigan total plastika qilish tayinlanadi.

Kuyish sodir bo'lganidan 2 yil o'tmasdan sun'iy qizilo'ngach vujudga keltirishga kirishmaslik kerak. Shu muddat o'tgandan keyingina qizilo'ngachning chandiqlanish darajasi aniqlanishi mumkin va shakllanib bo'lgan chandiqli to'qimaning qizilo'ngach bo'shlig'ini konservativ usullar bilan kengaytirishga imkon bermasligi ma'lum bo'ladi.

Qizilo'ngach divertikullari

Qizilo'ngach divertikullari – qizilo'ngach devorining chegaralangan bo'rtib chiqqan joylaridir. So'nggi vaqtlarda qizilo'ngach divertikullari, ilgari tasavvur qilinganidek, kam uchraydigan kasallik emasligi aniqlandi. Bu klinik amaliyotga rentgenologik tadqiqotlarning keng joriy qilinishi, aholining profilaktik maqsadlarda yalpi rentgenologik tekshiruvlardan o'tkazilishi bilan bog'liq. Rokitansky, 1840 yildayoq divertikullarni pulsion va traktsion turlarga bo'lgan edi.

Pulsion divertikullar qizilo'ngach bo'shlig'ida uning qisqarishlari vaqtida paydo bo'ladigan bosim ta'siri ostida qizilo'ngach devorining bo'rtib chiqishi natijasida hosil bo'ladi, traktsion divertikullarning paydo bo'lishi esa atrof to'qimalardagi yallig'lanish jarayoni va qizilo'ngach devorini kasal a'zo yo'nalishida tortadigan (tractio) chandiqdar hosil bo'lishi bilan bog'liq (o'pka ildizlari sohasida limfatik tugunlarga tomon yo'nalishda yoki bu tugunlar sildan zararlanganda yuz beradigan traxeya bifurkatsiyasida).

Ko'pchilik tadqiqotchilar traktsion mexanizm divertikul rivojlanishining boshidagina kuzatiladi, deb hisoblaydilar. Keyinchalik divertikul kattalashadi va pulsion mexanizm ta'siri ostida o'z shaklini o'zgartiradi. Bu xildagi divertikullar pulsion-traktsion divertikul nomini olgan.

Qizilo’ngach divertikullarini pulsion, traktsion va aralash (pulsiontraktsion) turlarga bo’lish bilan birga ularning joylashuvi bo’yicha klassifikatsiyasi ham qabul qilingan. Shu tariqa halqum-qizilo’ngach yoki Tsenker divertikullari, epibronxial (bifurkatsion, o’rta qizilo’ngach), epifrenal (epidiafragmal) va boshqa kam uchraydigan xillari farq qilinadi. Yu.E. Berezov va M.S. Grigorevning yig’ma statistikasi bo’yicha ko’proq halqum-qizilo’ngach divertikullari (58,7%), so’ngra epibronxial (27,2%) va epifrenal divertikullar (13,4%) uchraydi.

Shuningdek tug’ma va orttirilgan, haqiqiy va soxta divertikullar farq qilinadi. Tug’ma divertikullar kamdan-kam uchraydi. Ko’pchilik hollarda ular orttirilgan bo’ladi. Devori normal qizilo’ngach devorining xamma qatlamlarini saqlagan divertikullar «haqiqiy», devori mushak qatlamidan mahrum bo’lgan divertikullar «soxta» degan nom olgan. Soxta divertikullar prognostik jihatdan yomonroq, chunki qisilib qolishi, cho’zilishi va hatto teshilishi mumkin. Qizilo’ngach divertikullari aksariyat 5 dan 70 yoshgacha, ayollarda erkaklarga nisbatan birmuncha ko’proq uchraydi.

Halqum-qizilo’ngach divertikullari ko’pincha ularni batafsil tasvirlagan *Zencer* nomi bilan Tsenker divertikullari deyiladi. Halqum-qizilo’ngach divertikullari aslini olganda halqum distal bo’limining divertikullari hisoblanadi, biroq, ularning paydo bo’lishi ko’pincha qizilo’ngach funktsiyasining buzilishi bilan o’tadi, shuning uchun qizilo’ngach patologiyasini bayon qilishda ushbu kasallik ustida to’xtalib o’tish o’z-o’zidan joiz hisoblanadi.

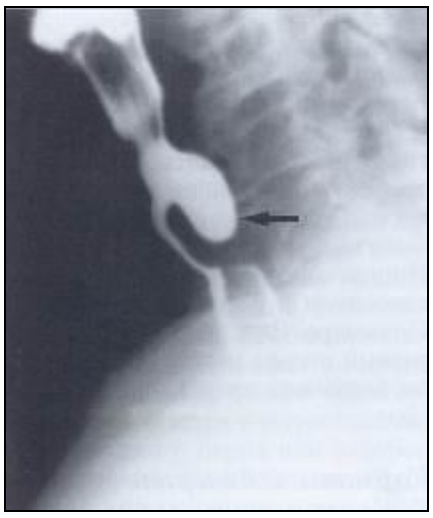

62-rasm. Halqum-qizilo’ngach va Tsenker divertikuli.

Tsenker divertikuli paydo bo’lishida, aftidan, mexanik omil – ovqat luqmasining halqum devorining kuchsiz joyini ko’p bosib turish, ehtimol, halqum mushaklari va qizilo’ngachga kirish qismidagi mushaklar qisqarishining uyg’unligi buzilishi asosiy ahamiyat kasb etsa kerak. Ayrim mualliflar halqum, halqum-qizilo’ngach divertikullari rivojlanishida embriologik shart-sharoitlarning ahamiyatiga ishora qilib, embrionda halqum devoridagi shu xildagi bo’rtmalarni qayd qiladilar.

Patologik anatomiyasi. Divertikul asta-sekin bir necha yillar ichida rivojlanadi. Halqum quyi bo’limi orqa devorida hosil bo’lgan divertikul qizilo’ngachning orqa devori va umurtqa pog’onasi orasida pastga tushadi. Divertikul teshigi odatda enlik va halqumning to’g’ridan-to’g’ri davomi hisoblanadi va qizilo’ngach kirish qismi oldinga, hiqildoqqa siljigan. Divertikul katta-kichikligi har xil – kichkina botiqlikdan to nok kattaligigacha bo’ladi. U ovqat bilan to’lganda qizilo’ngachni oldinga qisib qo’yadi va yutishni juda qiyinlashtiradi. Divertikul qopchasida mushak tolalari bo’lmaydi va odatda atrofdagi to’qimalar bilan yopishib ketmagan bo’ladi. Divertikulning ichki yuzasi halqum shilliq pardasi bilan qoplangan. Ba’zan yuzasida eroziyalari bilan donador yoki yassi chandiqlari bo’ladi.

Klinik manzarasi. Kichik divertikul bir necha yilgacha yuzaga chiqmasligi yoki halqumda achishish, qirilish sezgisi, yo’tal, halqumda yot jism bordek his qilish, yutinish buzilishi, ko’p so’lak oqishi, og’izdan badbo’y hid kelishi, ko’ngil aynishi kabi simptomlarni paydo qilishi mumkin. Ko’ngil aynish belgisi ba’zan me’da kasalligi to’g’risida o’ylashga majbur etadi. Divertikul qopchasi kattalashuvi bilan bir vaqtda yutishning buzilishi paydo bo’ladi. Bemorga hiqildoq orqasida ovqat to’xtab qolayotgandek tuyuladi, agar qopcha katta bo’lsa, qizilo’ngachning yuqori qismida to’xtab qolayotgandek bo’ladi. Ovqat luqmasi to’xtashi Bensaude va Gregorie «Blokada fenomeni» deb tasvirlagan qator simptomlar bilan o’tadi: bemor yutish harakatlari qiladi, shundan keyin yuzi qizarib, nafasi qisa boshlaydi, qayt qilganidan keyin engil tortadi. Agar qayt qilmasa, boshi aylanadi, qisman hushdan ketish holati yuzaga keladi.

Regurgitatsiya yoki qayt qilish har kuni bo’lsada, ovqat divertikulda kamdan-kam bir necha kun turib qoladi. Divertikul suyuqligining regurgitatsiyasi va uning nafas yo’llariga tushishi aspiratsion zotiljam kasalliklariga sabab bo’ladi. Boshqa simptomlardan qaytuvchi nerv bosilishi oqibatida paydo bo’ladigan tovush bug’ilishi, traxeyaning bosilishi sababli nafas olish qiyinlashuvini ko’rsatib o’tish mumkin.

Umumiy holat bir necha yilgacha unchalik o’zgarmay qoladi. Qator hollarda bemor ozib ketadi. Ko’zdan kechirilganda ko’pincha bo’yinda bo’rtib chiqqan joy ko’rinadi (bosh orqaga tashlanganda). Ba’zan u buqoqni eslatadi. Bo’rtma yumshoq konsistentsiyali bo’lib, bosilganda kichiklashadi. Bemorga suv ichirib bo’rtib chiqqan joy urib ko’rilganda chayqalish shovqinini eshitish mumkin (Kuper belgisi). Rentgenologik tekshirishda kontrast modda divertikulni to’ldiradi, so’ngra esa qizilo’ngachga o’tadi. To’lgan divertikul qizilo’ngachning orqa yoki yon tomonidan ko’rinib turadi.

Kechishi va asoratlari. Kasallik juda sekin kechadi. Bemor tobora ozib ketadi. Aspiratsion zotiljam, o’pka abstsessi ko’p uchraydigan asoratlardan hisoblanadi. Divertikulning eroziyalangan shilliq pardasidan qon oqishi, peridivertikulit va periezofagit, stenokardiya paydo bo’lishi ehtimol. Poliplar va

rak rivojlangan hollar tasvirlangan. Ko’p hollarda bemor juda ozib ketadi, holsizlanish orta boradi, divertikul bo’shlig’ida ovqat qoldiqlari doimo yig’ilib turishi va ularning parchalanishi sababli yallig’lanish jarayoni – divertikulit rivojlanishi mumkin, bu o’z navbatida yiringli mediastinit va sepsis sababchisi bo’lishi mumkin.

Qizilo’ngachning uchdan bir o’rta qismidagi divertikul, o’pka ildizi sathida bo’lib, qizilo’ngach bosh bronx bilan kesishadigan joydan bir oz yuqoriroqda joylashadi. Shuning uchun ular ba’zan epibronxial divertikullar deb ataladi. Qizilo’ngach o’rta qismidagi divertikullar traktsion turga taalluqli bo’ladi, ya’ni ularning kelib chiqishida ko’ks oralig’idagi turli yallig’lanish jarayonlarida vujudga keladigan va qizilo’ngach devori qismini u yoki bu yo’nalishda tortadigan (o’pka va plevra kasalliklarida, o’pka sili, plevrit, zotiljam) bitishmalarga katta ahamiyat beradilar. Ba’zan qizilo’ngachning bu bo’limida sof pulsion divertikullar kuzatiladi. Ularning paydo bo’lishida qizilo’ngach innervatsiyasi buzilishi yoki reflektor ta’sirlar natijasida unda motorikaning izdan chiqishi asosiy ahamiyatga ega bo’ladi.

Patologik anatomiyasi. Qizilo’ngach o’rta uchdan bir qismining divertikuli, devorlarining konussimon yoki yumaloq bo’rtib chiqishi bilan ifodalanib, ular yuqoriga yo’nalgan, traxeya yoki boshqa a’zolar bilan biriktiruvchi to’qima bitishmalari orqali yopishgan. Bu divertikullarning diametri 1-2 sm va ahyon-ahyonda undan kattaroq, ular ko’p sonli bo’lishi mumkin. Divertikul devori qizilo’ngach devoriga o’xshash tuzilgan. Shilliq pardasi aksari giperemiyalangan, eroziyalari ham bo’lishi ham mumkin. Bunday divertikulning odatda bo’yni bo’lmaydi va qizilo’ngach bo’shlig’i bilan keng tutashib turadi, shunga ko’ra ularda ovqat tutilib va turib qolishi kamdan-kam bo’ladi.

Klinikasi. Bunday divertikullar ko’pincha klinik jihatdan hech qanday belgilar bilan yuzaga chiqmaydi, yutishning qiyinlashuvi, to’sh orqasidagi og’riq, qon ketishi kam bo’ladi. Agar bifurkatsion divertikullarning o’lchami kattalashib ketsa, ular og’ir azoblar keltirib chiqarishi mumkin. Bu xildagi

divertikullar tamoman osoyishta kechadi. Ayrim hollardagina yiringlanish va abstsess hosil bo'lishi kabi asoratlar qayd qilinadi, biroq divertikullarning atrofidagi ko'p miqdordagi biriktiruvchi to'qimadan iborat bitishmalar yiringlikning tarqalib ketishiga yo'l qo'ymaydi. Yiringlikning bronxlar va bronx-qizilo'ngach fistula (oqma) si hosil bo'lishi, teshilishi (perforatsiya) juda kamdan-kam kuzatiladi. Yiringlikning qizilo'ngachga yoki aortaga yorilishi bundan ham kam uchraydi.

Qizilo'ngachning quyi uchdan bir qismidagi divertikul. Qizilo'ngachning quyi uchdan bir qismi divertikullari (epifrenal) aksariyat qizilo'ngach ampulasidan yoki bevosita ampula tepasida joylashgan qismdan paydo bo'ladi yoki bundan ham proksimal qismida joylashuvi mumkin. Ularni birinchi marta 1804 yilda Deguise tasvirlagan, E.N. Vantsyan 1964 yilda qizilo'ngach divertikuli bo'lgan 202 nafar bemordan 79 nafarida shu divertikulni aniqlagan. Epifrenal divertikullar ko'pchilik hollarda pulsion hisoblanadi.

Patogenezi. Bu divertikullar patogenezi to'g'risida yagona fikr yo'q. Ko'pgina tadqiqotchilar traktsion divertikullardan farqli o'laroq, epifrenal divertikullarning paydo bo'lishini ovqat bo'laklarining qizilo'ngach devoridagi eng sust joylarni (mushak tutamlari ajralishi, tomirlar o'tadigan joy) bosib turishi bilan bog'laydilar. Ayrim mualliflar qizilo'ngach mushak devorining tug'ma zaifligiga katta ahamiyat beradilar. Jackson ovqat bo'lagining bosimigina emas, balki «diafragma» sfinkteri qisqarishlarining buzilishi ham patogenetik jihatdan ahamiyatga ega deb hisoblaydi.

Patologik anatomiyasi. Epifrenal divertikullar qizilo'ngachning o'rta uchdan bir qismidagi divertikullarga qaraganda yirikroq bo'ladi. Faqat ayrim hollardagina ular katta bo'ladi va ularning sig'imi 100, hatto 200 ml ga etadi. Epifrenal divertikullar katta o'lchamli bo'lganida ham, ularda ovqat qoldiqlarining uzoq vaqt tutilib qolishi va buzilishi kamdan-kam kuzatiladi. Bu ularning diafragma va yurakka yaqin joylashganligi bilan izohlanadi: diafragma harakatlari va yurakning urib turishi epifrenal divertikulga o'tadi va ularning bo'shliqlari ritmik ravishda kichrayadi va kattalashadi, bu ularning bo'shalishiga

imkon beradi. Shilliq, pardasi ko’pchilik hollarda o’zgarmagan qo’shni a’zolar bilan yopishib ketish hodisalari odatda yo’q.

Klinikasi. Ko’pincha divertikullar unchalik jiddiy buzilishlar keltirib chiqarmaydi va rentgenologik tekshiruv vaqtidagina aniqlanadi. 15-20% bemorlarda noxush sezgi suyuqlik ichilgandan yoki qoringa bosilgandan keyin yo’qoladi. Ba’zan to’sh sohasida og’riq sezgisi, qayt qilish, aerofagiya, yo’tal, ishtaha yo’qolishi va ko’ngil aynishi kuzatiladi, qizilo’ngachdan qusish yuz berishi ham mumkin. Katta hajmdagi divertikul qizilo’ngachni bosib qo’yishi mumkin, shunga ko’ra ko’krakda og’riq (ayniqsa ovqatdan keyin) paydo bo’ladi, bu yurak urishi, nafas qisishi bilan o’tadi. Bu simptomlar divertikul bo’shalgandan keyin yo’qoladi.

Divertikullar rentgenologik jihatidan oson aniqlanadi. Bevosita diafragma ustida qizilo’ngach devorining turli o’lchamdagi bo’rtib chiqqan yumaloq yoki tuxumsimon konturlari aniqlanadi. Kasallik juda sekin kechadi. Ko’p hollarda divertikul o’lchami asta-sekin kattalashadi.

Epifrenal divertikullarni diafragmaning qizilo’ngach teshigi churralaridan farq qilish lozim. Kamdan-kam hollarda unchalik katta bo’lmagan divertikullarni qizilo’ngach yarasidan farq qilishda qiyinchilik vujudga keladi. Divertikul bilan megaezofagus (kardiya axalaziyasi) belgilarining birmuncha o’xshashliklari bor. Xalqum-qizilo’ngach divertikullariga davo qilish – konservativ. Davolash parhezga qat’iy rioya qilish, divertikulni drenajlash, yuvishdan iborat va operatsiya qilib davolashga monelik bo’lgandagina qo’llaniladi. Operatsiya qilmasdan davolashda o’lim, divertikuldagi turli xil asoratlarga bog’liq va 33%ni tashkil etadi. Operatsiya qilib davolash divertikulni kesish yoki invaginatsiya qilishdan iborat. Divertikuldagi yallig’lanish hodisalarini to’xtatishga qaratilgan konservativ davolash eng zarur tadbir hisoblanadi (qattiq parhez, 7-10 kungacha yallig’lanishga qarshi vositalar va antibiotiklar ishlatish).

To’sh-o’mrov-so’rg’ichsimon mushakning oldingi cheti bo’ylab kesiladi, qalqonsimon bez chap bo’lagini yuqoriga va o’ngga suriladi. Oldin quyi

qalqonsimon arteriyani bog’lab m. omohyoideus ni yuqoriga suriladi. Shundan keyin jarohatda qizilo’ngach va divertikul ko’rinib turadi. Divertikulni hamma tomondan bo’ynigacha ajratiladi, choklar bilan tikiladi va kesib olib tashlanadi T.A. Suvorova UKL-40 apparati yordamida mexanik chokdan foydalanishni tavsiya etadi. Divertikul olib tashlangandan keyin mushaklar va fastsiyalarga choklar solinadi. Jarohatni pishiq qilib tikiladi. Ovqat eyish va suyuqlik ichishga 3-4 sutkalarning oxiriga kelib ruxsat beriladi.

Divertikul invaginatsiyasi (Girard) – divertikulni qizilo’ngach bo’shlig’iga joylashdan iborat. Bunday operatsiyani unchalik katta bo’lmagan divertikullardagina qo’llaniladi. Hozirgi vaqtda qizilo’ngach divertikullarini operatsiya yo’li bilan davolashdagi xavf-xatar birmuncha yuqori. Shuning uchun divertikullarni taxminan 10-15% bemorlarda operatsiya qilinadi, xolos. Yaxshi bo’shalmaydigan, ko’pincha yallig’lanib turadigan va ro’yi rost klinik belgilari bo’lgan o’lchami katta divertikul xirurgik davolash uchun ko’rsatma hisoblanadi.

Parabronxial divertikullarni o’ng tomonlama torakotomiya bilan VI qovurg’alar orasida, epifrenal divertikullarni chap tomonlama torakotomiya bilan VII-VIII qovurg’alar orasida operatsiya qilgan ma’qulroq. Plevra bo’shlig’i ochilgandan keyin mediastinal plevra qirqiladi, qizilo’ngach topiladi. Qizilo’ngachga burun orqali zond kiritiladi va uni havo bilan kengaytiriladi. Bu divertikulni topish va ajratishni birmuncha osonlashtiradi. Divertikulni oyoqchasigacha ajratiladi. Diametri 2 sm gacha bo’lgan divertikullar jimjimador choklar bilan tikilishi mumkin. O’lchami 2 sm dan katta divertikullar esa olib tashlanadi. Divertikul bo’ynini uzluksiz yoki boshqacha chok bilan tikiladi, katta divertikullarda mexanik chok qo’llaniladi. Choklarning ikkinchi qatorini qizilo’ngachning mushak pardasiga qo’yiladi. Choklarning chizig’ini parietal plevra (Depk), o’pka to’qimasi (Nissen), diafragma laxtagi (B.V. Petrovskiy, T.A. Suvorova), kapron devor (A.A. Vishnevskiy) va shu kabilar bilan mahkamlanadi. Bu tadbirlar choklarning sitilib ketmasligi uchun qilinadi.

Operatsiyadan keyingi asoratlar qatoriga yana zotiljam va qizilo'ngach torayishini kiritish mumkin.

Qizilo'ngach o'smalari

Qizilo'ngach o'smalari: xavfsiz va xavfli o'smalarga bo'linadi. Qizilo'ngachning xavfsiz o'smalari kamdan-kam uchraydi. Palmer ma'lumotlariga binoan adabiyotda qizilo'ngach xavfsiz o'smalarining qariyb 350 hodisasi tasvirlangan. Qizilo'ngachning xavfsiz o'smalari ko'proq, erkaklarda uchraydi. Yurtimiz adabiyotlarida, qizilo'ngach xavfsiz o'smalarining 63 nafar bemorda uchragani tasvirlangan. O'smalar aksariyat qizilo'ngachning yuqori uchdan bir va o'rta qismida joylashadi. Morfologik tuzilishi jihatidan bu o'smalar epitelial o'smalar qatoriga kiradi. Bularga qizilo'ngach poliplari, biriktiruvchi to'qimadan tashkil topgan o'smalar (fibroma, fibrolipoma), tomir to'qimasidan kelib chiqqan o'smalar (gemangioma), nerv to'qimasidan paydo bo'lgan o'smalar (neyrofibroma), mushak to'qimasidan hosil bo'lgan o'smalar (leyomioma) kiradi. Qizilo'ngachda aksariyat leyomiomalar (70% hollarda) rivojlanadi.

Etiologiyasi va patogenezi. Qizilo'ngachning xavfsiz o'smalari paydo bo'lishi, umuman o'smalarning paydo bo'lishi singari, etarlicha o'rganib chiqilmagan. Bu o'rinda juda issiq, qattiq va achchiq ovqatlar iste'mol qilish natijasida qizilo'ngach shilliq pardasining surunkali tarzda ta'sirlanib turishining ahamiyatini qayd qilib o'tish lozim.

Patologik anatomiyasi. Qizilo'ngachning xavfsiz o'smalari yakka va ko'p sonli bo'lishi mumkin. Bo'shliq ichidagi (intramural, shilliq pardadan tashqaridagi) xavfsiz o'smalar farq qilinadi. Ko'pchilik hollarda bo'shliq ichi o'smalari uchraydi. Ularda oyoqcha bo'lishi ham, bo'lmasligi ham mumkin. Oyoqchali o'smalar (aksariyat fibromalar) odatda qizilo'ngachning eng proksimal yoki distal bo'limida joylashadi. O'smaning o'lchamlari birmuncha katta. Eng yirik o'smani (leyomioma) Kepper tasvirlagan, uning og'irligi 1 kg 420 g bo'lgan. Leyomiomalar ko'p uchraydi, ular yakka-yakka va ko'p sonli

tugunlar ko’rinishida bo’ladi. Qizilo’ngach devorining butun mushak qatlami ichiga diffuz kirgan ko’p sonli mayda tugunchalar ko’rinishidagi tarqalgan leyomiomatoz ham uchrab turadi.

Leyomiomalarning yuzasi odatda silliq, yumaloq tuzilmalar ko’rinishida, atrofdagi to’qimadan yaxshi chegaralangan, ular tartibsiz joylashgan mushak tolalari yoki ularning tutamlaridan iborat bo’lib, orasida ba’zan nekrozga uchragan qismlar, qon quyilishlar va ohaklangan qismlar uchraydi.

Lipomalar yog’ to’qimadan tashkil topgan bo’lib, kuchsiz stromasi bor, bo’laksimon tuzilgan.

Klinik manzarasi. Qizilo’ngachning unchalik katta bo’lmagan o’smalari simptomlarsiz o’tadi va me’da-ichak yo’lini rentgenologik tekshirishda, operatsiyalar yoki ochish vaqtida tasodifan topiladi.

Lewis va Maxjiela adabiyotda qizilo’ngach leyomiomasining 155 ta hodisasini yig’ib tasvirlaganlar; ulardan 47 tasi operatsiya vaqtida, qolganlari autopsiya vaqtida aniqlangan. 96 hodisada o’smalar simptomlarsiz o’tgan, 46 tasida u yoki bu simptomlar bo’lgan.

Eng ko’p uchraydigan disfagiya simptomi odatda vaqti-vaqtida yuzaga chiqadi va ko’p yillar ichida juda asta-sekin orta boradi (bu hodisa rakda juda kam uchraydi). To’sh orqasidagi og’riq, bosilish va to’lib ketish sezgisi, dispeptik hodisalar bundan keyingi o’rinda turadi. Poliplar va gemangiomalardan ba’zan profuz qon ketishi ehtimoli bor. Qizilo’ngachning proksimal bo’limida joylashadigan uzun oyoqchali poliplar qayt qilishda og’iz bo’shlig’iga, halqum va hiqildoqqa chiqib qolishi mumkin. Polip halqum yoki hiqildoqqa tushganda qattiq yo’tal xuruji, asfiksiya, ba’zida o’lim yuz berishi mumkin.

Qizilo’ngachning katta xavfsiz o’smalari traxeo-bronxial shoxni bosib qo’yishi va o’pkaning yallig’lanish kasalliklariga, atelektazlar rivojlanishiga olib kelishi mumkin. Traxeya, bronxlar, nervlar, yurak va ko’ks oralig’idagi boshqa a’zolarning qizilo’ngach devoridan tashqarida o’sayotgan o’smadan bosilishi natijasida nafas qisishi, yo’tal, yurak urishi, yurak sohasida og’riq va boshqa

buzilishlar paydo bo’lishi mumkin. Qator hollarda o’sma ustidagi shilliq pardada nekroz, yallig’lanish va yaralar hosil bo’lishi kuzatiladi.

Qizilo’ngach xavfsiz o’smalarining xavfli o’zgarishga o’tishi imkoniyati ham ehtimoldan xoli emas.

Ba’zi bir mualliflarning ma’lumotlariga ko’ra, qizilo’ngachning xavfsiz o’smalari ko’pincha uning peristaltikasi buzilishlari bilan o’tib, diafragmaning qizilo’ngach teshigi churralari vujudga kelishi uchun shart-sharoitlar hozirlab beradi.

Rentgenologik tekshirish. Qizilo’ngach polipozi qizilo’ngachning varikoz kengaygan venalari rentgenologik manzarasini eslatishi mumkin. Polipning rentgenologik belgilari quyidagilar:

1) unchalik katta bo’lmagan yumaloq yoki oval to’lish nuqsoni;

2) oyoqchasi bo’lganda bu nuqsonning muayyan chegaralarda siljishi;

3) qizilo’ngach peristaltikasi buzilmagan;

4) qizilo’ngach devorlarining qayishqoqligi saqlanib qolgan;

5) qizilo’ngach bo’shlig’ining polip sathida duksimon kengayganligi;

6) ko’krak oralig’i soyasining kengayganligi.

Qizilo’ngachning shilliq parda ostidagi qavatida joylashgan juda kichkina lipomalar (0,2-0,3 sm) rentgenologik jihatdan aniqlanadigan o’zgarishlar hosil qilmasligi mumkin.

Katta o’lchamdagi lipomalar tipik to’lish nuqsoni bilan qizilo’ngach bo’shlig’ining bekilib qolishiga sabab bo’ladi. Ezofagoskopiyada o’sma odatda osonlikcha aniqlanadi. Shilliq parda o’zgarmagan, biroq uning ovqat bo’lagidan shikastlanib turishi sababli yallig’lanish va yara-chaqalardan asarlar qolishi mumkin.

Diagnozi. Qizilo’ngachning xavfsiz o’smalariga rentgenologik va ezofagoskopik tekshirish asosida, shuningdek kasallikning klinik manzarasiga suyanib diagnoz qo’yiladi.

Qizilo’ngachning xavfsiz o’smasini rakdan farq qilish aksariyat qiyin bo’ladi. Bunday hollarda disfagiyaning qancha vaqtdan buyon borligi,

bemorning umumiy holatiga (tobora ozib ketish-ketmasligi, ishtaha aynishi – go’shtdan voz kechish, qonda o’zgarishlar – ROE tezlashuvi), o’mrov ustidagi limfatik bezlarning holatiga ahamiyat berish va rentgen suratlarni qunt bilan tahlil qilish zarur. Xavfsiz o’smalar silliq konturga, qator hollarda uzun oyoqchaga ega.

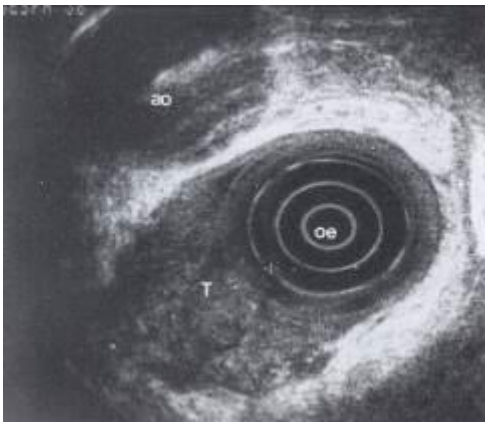

63-rasm. Qizilo’ngach-me’da sohasidagi kartsinoma (endoskopik sonografiya).

Ular atrofidagi shilliq parda qayishqoqligini va o’ziga xos tasvirini saqlab qoladi. Biroq faqat rentgenologik tekshirishlar ma’lumotlariga asoslanib rak borligini yoki yo’qligini hamisha ham bilib bo’lmaydi, chunki xavfli o’smalar kam oyoqchada joylashgan va etarlicha silliq konturlarga ega bo’lishi mumkin. Birmuncha ishonchli ma’lumotlar ezofagoskopiyada olinishi mumkin. Shubhali hollarda biopsiya qilinadi, o’smaning xavfsiz xarakteriga shubha qilinganda biopsiyani nihoyatda ehtiyotlik bilan o’tkazish lozim, chunki gemangiomalarda kuchli qon oqishlar yuz berishi mumkin.

O’smaning aynishi yoki boshqa asoratlar paydo bo’lishining oldini olish (qon oqishi, yallig’lanish va x.k.) uchun xirurgik davo (hatto o’smaning o’lchamlari kichik va simptomlari kam bo’lsa-da) qilinadi. Oyoqchali o’smani ezofagoskop yordamida olib tashlash mumkin. Bunday operatsiyani birinchi marta 1907 yilda Jackson bajargan.

Qizilo’ngach ko’krak bo’limining intramural o’smalarida torakotomiya talab etiladi. O’smaning xarakteri, o’lchamlari va joylashuviga ko’ra uning enukleatsiyasi yoki qizilo’ngach rezektsiyasi operatsiyasi o’tkaziladi. Qizilo’ngach devoridagi katta nuqsonlar o’rnini to’ldirish uchun alloplastika (E.N. Vantsyan) yoki diafragma laxtagi bilan plastika qilinadi (T.A. Suvorova). Lewis ma’lumotlariga ko’ra operatsiyadan o’lim hollari 9,3% ga etadi. Qizilo’ngach xavfsiz o’smalarini olib tashlash operatsiyasidan keyingi davr odatda asoratlarsiz o’tadi.

Keyinchalik o’smaning qaytalanish hollari qayd qilinmagan. Xulosa qilib shuni aytish kerakki, qizilo’ngachning xavfsiz o’smalarini diagnostika qilishda klinik ma’lumotlarga oqilona baho berish bilan birga zamonaviy tekshirish usullarini qo’llanishining ahamiyati katta. O’smalarning xavfli aynishga uchrash imkoniyatini bartaraf qilish uchun ularni iloji boricha erta olib tashlash zarur.

QORIN CHURRALARI

Anatomik-fiziologik ma’lumotlar

Qorin churrasi (hernia) deb, qorin bo’shlig’idan ichki a’zolarning qorin devoridagi tabiiy yoki sun’iy teshik orqali uning tashqarisiga, qorin pardasining ularni qoplab turadigan devor oldi varag’i bilan birga chiqishiga aytiladi.

Qorin pardasi bilan qoplanmagan ichki a’zolarning tabiiy teshiklar orqali chiqishiga tushish (prolapsus) deyiladi.

Qorin churralaridan farqli ravishda eventeratsiyada ichki a’zolarning parietal qorin pardasisiz shikastlangan qorin devori orqali teri ostiga (teri osti eventeratsiyasi) yoki tashqariga (tashqi eventeratsiya) chiqishi sodir bo’ladi.

Qorin churralari tashqi va ichki bo’ladi.

Tashqi churralarda ichki a’zolar qorinning oldingi devoridagi, chanoq, bel yoki dumba sohasidagi teshik orqali tashqariga chiqadi.

Qorinning ichki churrasi qorindagi ichki a’zolarning qorin pardalariga va qorin bo’shlig’idagi ichak xaltalariga (bursa omentails, foramen Winslou, recessus subcolecalis ilieocolis, intersigmoidcus), shuningdek diafragmaning tabiiy yoki orttirilgan teshiklariga chiqishidan iborat.

Qorinning tashqi churralari – ko’p uchraydigan xastalik, churra bilan hamma aholining 3-4 foizi og’riydi. Eng ko’p chov churralari (75%), so’ngra son (8%), kindik (4%), operatsiyadan keyingi churralar (14%) kuzatiladi, churralarning qolgan formalari 1 foizni tashqil qiladi. Erkaklarda ko’proq chov churralari, ayollarda son va kindik churralari bo’ladi.

Qorin tashqi churralari klassifikatsiyasi

A. Kelib chiqishiga ko’ra:

I. Tug’ma churralar.

II. Orttirilgan churralar.

1. Zo’riqishdan bo’ladigan churralar.

2. Darmonsizlikdan bo'ladigan churralar.

3. Operatsiyadan keyingi churralar.

4. Travmatik churralar.

5. Patologik churralar.

B. Anatomik joylashuviga ko'ra: chov, son, kindik, epigastral, xanjarsimon o'siq churralari, qorinning yon churralari, bel, quymich, yopqich teshik, oraliq churralari.

V. Klinik kechishiga ko'ra:

1. Asoratlanmagan (to'g'rilanadigan) churralar.

2. Asoratlangan churralar (to'g'rilanmaydigan, qisilgan, koprostaz, churra yallig'lanishi).

G. Rivojlanish bosqichlari bo'yicha:

1. Noto'liq (boshlang'ich, kanal, urug' tizimchasi churrasi).

2. To'liq.

Churraning tarkibiy elementlari – churra darvozasi, churra qopchasi, churra ichidagi narsa, churra pardalaridir.

Churra darvozalari – qorin devorining churra chiqadigan kuchsiz joylaridir (chov chuqurchasi, kindik halqasi, qorinning oq chizig'i, diafragmadagi teshik). Normada bu teshiklar orqali u yoki bu anatomik tuzilmalar o'tadi (urug' tizimchasi, bachadonning yumaloq boylami, tomir-nerv dastalari va x, k.). Travmatik va operatsiyadan keyingi churralarda qorin shikastlanganda muskullar va aponevrozlarda yoki xirurgik operatsiyada hosil bo'lgan teshiklar churra darvozalari bo'lib xizmat qilishi mumkin. Churra darvozalari operatsiyadan keyingi vertikal churralarda yoriq ko'rinishida yoki katta o'lchamli bo'lishi mumkin. Darvozalarining o'lchamlariga ko'ra churra darvozasi kichik (diametrda 2 sm gacha), darvozasi o'rtacha (2 dan 4 sm gacha) va churra darvozasi katta churralar (4 sm dan ko'p) farq qilinadi.

Churra darvozasi – qorin pardasining churra darvozalari orqali chiqadigan ichki a'zolarni qoplab turadigan parietal varag'idir. Tug'ma chov churralarida

qorin pardasining o’sib etilmagan qin o’simtasi (processus vaginalis peritonei) churra qopchasi bo’lib hisoblanadi.

Churra qopchasida: og’zi, bo’yinchasi, tanasi va tubi farq qilinadi. Churra xaltachasi turli o’lchamda va shaklda bo’lishi mumkin.

Xaltacha qorin bo’shlig’i bilan tutashadigan joy – og’zi deyiladi. Bo’yinchasi – churra xaltachasining og’zi bilan tutashadigan eng tor uchastkadir. Bo’yinchada aksariyat churra qisilishi ro’y beradi.

Asoratlanmagan churralarda xaltacha devori qorin pardasining silliq yupqa varag’idan iborat bo’ladi, uning yuzasida yog’ qatlamlari bo’lishi mumkin. Asoratlangan churrada xaltacha devori doimo shikastlanib turishi natijasida u qalin tortadi, biriktiruvchi to’qima rivojlanishi va xaltacha ichida bitishmalar borligi hisobiga dag’al bo’lib qoladi. Churra qopchasi ichki yuzasi xaltacha ichidagi narsa bilan yoki devorlarining bir-biri bilan bitib qolishi oqibatida churra to’g’rilanmaydigan bo’lib qoladi.

Churra xaltachasining to’liq obliteratsiyasi deyarli bo’lmaydi. Aksariyat xaltacha ikki yoki uch bo’shliqli tuzilmaga aylanadi, yoki «qum soat» ko’rinishini oladi, uning devorida kistalar paydo bo’lmaydi.

Churra xaltachasi embrional kindik churralarida bo’lmasligi mumkin, ulardagi tushgan ichki a’zolar amnion bilan qoplangan. «Sirpanuvchi» churralarda ham xaltachasi qisman bo’lmaydi. Bu qorin bo’shlig’idan tashqarida joylashgan a’zo (ko’richak, qovuq) chiqqanda va qorin pardasi yorilgan soxta travmatik churralarda kuzatiladi. N.V. Antelava ma’lumotlariga ko’ra sirpanuvchan churralar 4,6% xollarda uchraydi.

Parda churralari churra bilan birga chiqadigan va churra xaltachasini qoplab oladigan qorin devorining hamma katlamlarini hosil qiladi. Ularga qorin pardasi oldidagi kletchatka, fastsiya plastinkalari, muskul tolalari (masalan, m. cremaster), urug’ tizimchasi elementlari kiradi.

Churra xaltachasida qorin bo’shlig’idagi a’zolardan xar qaysisi bo’lishi mumkin. Ichki a’zolardan ayrimlari quyidagi tartibda uchraydi:

- ingichka ichak qovuzlog’i;

- charvi;

- ichak tutqichi bilan ta’minlangan yo’g’on ichak bo’limlari;

- chuvalchangsimon o’simta va yo’g’on ichakning yog’ qo’shimchalari;

- bachadon naychalari va tuxumdon, ba’zan bachadon;

- ichak tutqich;

- qorin pardasi bilan qoplangan a’zolar (siydik pufagi, chambar ichakning yuqoriga ko’tariluvchi va pastga tushuvchi bo’limi, ko’richak);

- qorin pardasi ortida joylashgan a’zolar (buyrak, siydik yo’li, me’da osti bezi, prostata bezi funktsiyasi buzilganda);

- me’da, taloq, o’t pufagi, Mekkel divertikuli.

Bo’rtib chiqadigan xaltacha churra ichidagi a’zo va churra darvozalari vaziyati o’rtasidagi nisbatni hisobga olish amaliy jihatdan ahamiyatlidir. Xaltacha qorin devorining yuqorisiga kirgan, biroq uning qatlamlari orasiga surilib ulgurmagan boshlang’ich churra; kanal churrasi va teri ostiga o’tgan to’liq churra farq qilinadi.

Ba’zan churra xaltachasi ayrim muskul va fastsial qatlamlar orasidan oraliq yoki interstitsial churra ko’rinishida yo’l soladi, teri ostidan emas, balki muskul yoki aponevroz ostidan chiqadi.

Qorin churralari etiologiyasi va patogenezi. Churralar mahalliy va umumiy xarakterdagi sabablardan hosil bo’lishi mumkin, moyil qiladigan va keltirib chiqaradigan turlarga bo’linadi.

Churralar hosil bo’lishining moyillik qiladigan sabablariga churra eng ko’p hosil bo’ladigan joylarda qorin devori tuzilishining mahalliy anatomik xususiyatlari kiradi. Bu kuchsiz joylar yoki «churra nuqtalari» quyidagilardir:

- chov kanali sohasi;

- sondagi oval chuqurcha sohasi;

- qorin oq chizig’i aponevrozining kindik ustidagi va kindik oldidagi bo’limi;

- Spigeli chizig’i sohasi;

- Pti uchburchagi sohasi;

- Gryunfeld-Lesgaft to’rtburchagi sohasi;
- yopqich teshik sohasi.

Qorin devori tuzilishining anatomik xususiyatlari ayollarda va erkaklarda turli xil churralarning taqsimlanishiga ham ta’sir ko’rsatadi. Son churralarining ko’p uchrashi ayollarda chanoq halqasi enining serbarligi bilan bog’liq. Erkaklarda chov churralarining ko’p uchrashi ularda chov halqasining birmuncha kengligi bilan izohlanadi. Embrion davrida u orqali tuxum yorg’oqqa tushadi va urug’ kanalchasidan (tizimchasidan) o’tadi, shuningdek chov yorig’i tuzilishining ham o’ziga xos xususiyati (uchburchak) bor. Ayollarda chov oraliri yoriqsimon shaklga ega.

Umumiy moyillik qiladigan omillarga: irsiyat, yosh (umrining birinchi yoshidagi bolalarda ko’krak devori kuchsiz, keksalarda qorin devori to’qimalari atrofiyaga uchragan bo’ladi), jins (ayollarda chanoq va son halqasining tuzilish xususiyatlari, erkaklarda chovning kuchsizligi), gavda tuzilishining xususiyatlari, semiz-oriqlik, tez-tez tug’ish, qorin devori shikastlari, operatsiyadan keyingi chandiqlar, qorin devori nervlari falajini kiritadilar.

Bu umumiy omillar qorin devorining mahalliy zaiflanib qolishiga olib keladi.

Keltirib chiqaradigan omillar. Bu qorin ichida bosimni oshiradigan omillardir, chunonchi: og’ir jismoniy mehnat, tug’ruqning qiyin o’tishi, juda og’ir yuklarni ko’tarish yoki og’ir narsani tutib turish uchun ko’p kuch sarflab zo’riqish shular jumlasiga kiradi. Churraning shu taxlitda hosil bo’lishiga «zo’riqishdan bo’ladigan churra» deyiladi.

Qorin devori muskullari sustlashganda va etishmovchiligida churralar asta-sekin va bemor uchun sezilarsiz, biror jismoniy kuch ishlatmay va zo’riqmay hosil bo’lishi ham mumkin. Ularni «holsizlikdan paydo bo’ladigan churra» deyiladi (masalan, umurtqa pog’onasi, orqa miya va nervlar shikastlangandan keyin to’qimalar trofikasi pasayganda, tez oriqlab ketishda).

Churralar kelib chiqishida ahamiyatli bo’lgan boshqa omillardan musiqa asboblarini chalgandagi zo’riqish, emfizema va o’pka sili, ko’kyo’taldagi

yo’talish, qabziyat va uretra strikturasidagi, prostata bezi adenomasida buzilishlar, takroriy va qiyin tug’ruqlar, astsit va boshqalarni eslatib o’tish mumkin.

Churralarning hosil bo’lish mexanizmi ularning kelib chiqishiga bog’liq holda (tug’ma yoki orttirilgan) xar xil bo’ladi.

Tug’ma churrada churra darvozalari va churra xaltachasi avval shakllanadi, so’ngra jismoniy zo’riqish natijasida ichki a’zolar churra xaltachasiga kiradi. Orttirilgan churralarda esa qorin ichidagi bosim oshganda ichki opganlar qorin devori qatlamlarini surib, parietal qorin pardasini cho’zib yuboradi va churra xaltachasi shakllanadi.

Qorin churralarini aniqlash simptomlari

Simptomlari bo’yicha asoratlanmagan churralar (to’g’rilanadigan, joyiga solinadigan), xronik asoratlangan (to’g’rilanmaydigan) va o’tkir asoratlangan churralarn farq qilish lozim.

Asoratlanmagan tashqi churralar sub’ektiv turli-tuman namoyon bo’ladi. Ba’zan ular umuman bo’lmaydi. Aksariyat bemorlar churra sohasida joylashgan simillagan, qattiq og’riqdan noliydilar. Og’riq, masalan, to’sh osti soxasini boshlang’ich chov churrasida – moyakka, jinsiy labga va boshqa sohalarga beriladi. Og’riq jismoniy zo’riqishda, og’ir yuk ko’tarishda, vertikal vaziyatda kuchayadi. Dispeptik shikoyatlar: kekirish, jig’ildon qaynashi, ko’ngil aynishi, ba’zan qusish, dizuriya, qabziyatlar ham bo’lib turadi.

Bemorlarni tik turganda va yotganda (gorizontal xolatda) tekshiriladi.

Asoratlanmagan tashqi churralarning asosiy ob’ektiv belgilari:

- churra joylashuvi uchun xos zonadagi bir oz shish
- churra ichidagini qorin bo’shlig’iga kiritishga bog’liq bo’lgan shish ko’rinishi va xajmining tez va ocon o’zgaruvchanligi;
- qorin bo’shlig’iga kiritilgan joyda qorin devorining bo’rtib chiqish nuqsoni – «churra darvozasi» borligi
- «yo’tal turtkisi» fenomeni borligi.

To’g’rilashdan keyin, ehtimol, paypaslash yordamida churra darvozasi va kanalining ko’rinishini, o’lchamlarini ularning atrofidagi to’qimalar sifatini, churra darvozasining churra pardasi va churra xaltachasi bilan o’zaro munosabatini, suriluvchanligini, bitishmalarini aniqlash mumkin:

- churrada ichak qovuzlog’i borligi bo’rtma yuzasining silliqligi va elastik yumshoq konsistentsiyasidan, peristaltikaning teri orqali bilinishidan, perkussiyada timpanit paydo bo’lishidan aniqlanadi;

- churrada ko’p ichak qismi borligi (ayniqsa sirpanuvchan churra ko’rinishida) paypaslashdan tashqari, yo’g’on ichakni rentgenografiya qilishda aniqlanadi;

- churradagi qovuq, devorini (sirpanuvchan churra) dizuriya borligidan va qovuqni tsistoskopiya yoki rentgenografiya qilish yordamida (sergozin) aniqlashga muvaffaq, bo’linadi;

- churrada ayol ichki a’zolari borligini ba’zan hayz ko’rish davrida bo’rtmaning shishib chiqishidan bilsa bo’ladi.

Sirpanuvchan churralar. Bu churra xaltchasining devorlaridan biri qorin pardasi bilan qisman qoplangan (masalan, qovuq, yuqoriga ko’tariladigan va pastga tushadigan ichak) churralardir. Churra xaltachasi kamdan-kam xollarda batamom bo’lmaydi.

Yo’g’on ichakning sirpanuvchan churralari aksariyat qiyshiq chov churralarida, qovuqniki esa – to’g’ri chov churralarida bo’ladi. Sirpanuvchan churralar hamma chov churralarining 1-1,5 foizini tashqil qiladi. Ular tug’ma va orttirilgan bo’lishi mumkin.

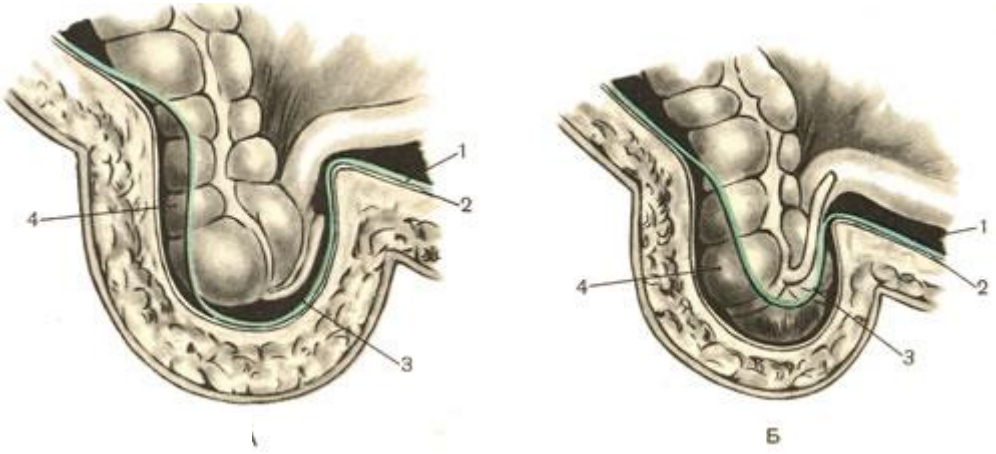

64-rasm. Ko’richak sirpanuvchi churrasi.

1 – peritoneum; 2 – fascia transversalis; 3 – churra qopchasi; 4 – ko’richak devori.

Yo’g’on ichakning sirpanuvchan churrasining patognomonik simptomlari bo’lmaydi. Odatda bu yoshi ulg’aygan va keksa odamlardagi churra darvozasi keng katta churradir.

Diagnostikasiga yo’g’on ichakni rentgenda tekshirish yordam beradi.

Qovuqning sirpanuvchan churralarida siydik chiqarish buziladi yoki siydik ikki bo’lib chiqariladi (avvaliga bemor qovug’ini bo’shatadi, keyin churra bo’rtmasini bosganidan keyin qaytadan siydik chiqarish mayli paydo bo’ladi va bemor yana siya boshlaydi).

Qovuqning sirpanuvchan churrasiga shubxa qilinganda qovuqni kateterlash va tsistografiya qilish zarur.

Asoratlanmagan churralarni davolash. Churralarni faqat operatsiya usuli bilan radikal davolash mumkin. Churralarning hamma turlarida operatsiya qilish printsipi bir xil. Uning vazifasi:

- churra xaltachasini churra pardalaridan ajratish;

- xaltachani ochish, bitishmadan churra ichidagi a’zoni ozod qilish va qorin bo’shlig’iga kiritish;

- churra xaltachasini tortib olish, uni og’zi satxida – bo’ynidan tikish va qirqib tashlash;

- churra darvozalarini choklar bilan yopishdan iborat.

Churra devorlarini mahalliy bir xil turdagi to’qimalar tikish yo’li bilan yopish usullari lozim bo’lgan.

Operatsiyadan keyingi davrda yo’tal, bronxit, zotiljam, qorin dam bo’lishining oldini olish muxim ahamiyatga ega – nafas gimnastikasi, erta o’rindan turish (2-4 kuni), 2-3 xafta mobaynida profilaktik dam olish maqsadga muvofiq.

Operatsiyaga monelik qiladigan xollar: yurak va nafas etishmovchiligi bo’lgan juda keksalik, kon aylanishi dekompensatsiya bo’lgan yurak nuqsoni, III boskichdagi o’pka sili, jigar va buyrakning og’ir kasalliklari va boshqa tuzalmaydigan kasalliklar.

Asoratlanmagan churralarni konservativ davolash bandaj taqishni tayinlashdan iborat. Bandaj korset va belbog’lar shaklida bo’ladi yoki qoringa mahkam qilib tasma bog’lanadi.

Bandaj taqish churra ichida chandiqlar, bitishmalar hosil bo’lishiga sabab bo’ladi, ba’zan terini ta’sirlantiradi va ichki a’zolarni chiqib kolishdan va churrani qisilishdan hamisha ham saqlab qola olmaydi.

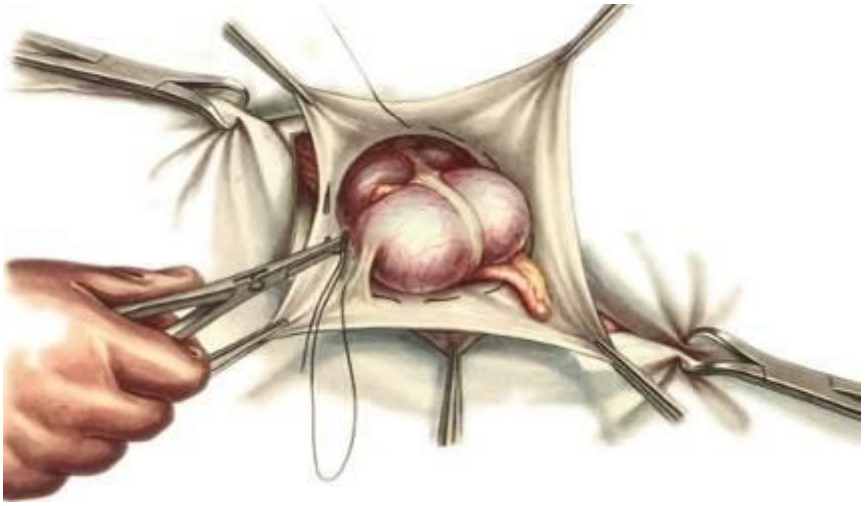

65-rasm. Sirpanuvchi churrada kiset chok qo’yish jarayoni.

Qorin churralari profilaktikasi quyidagicha o’tkaziladi:

1) qorin devori muskullari mustahkamlanadi, buning uchun gimnastika mashg’ulotlari, jismoniy tarbiya va sport bilan shug’ullanish tavsiya etiladi;

2) ishda churraga sabab bo’ladigan ortiqcha jismoniy zo’riqishlardan saqlanish lozim, shu maqsadda mehnatni mexanizatsiyalash, uni muxofaza qilish, ishchilarni jismoniy ishlarga to’g’ri tanlash lozim;

3) xomilador ayollar xomiladorlikning oxirgi oylarida belbog’-bandaj taqib yurishlari kerak, tug’ruqdan keyin esa qorinni massaj qilish va qorin muskullarini mustaxkamlash uchun maxsus mashqlar tavsiya etiladi;

4) bolalarning gigiena, ovqatlanish qoidalariga rioya qilishi, ularda ichak faoliyati, nafas a’zolari va siydik chiqarishning normal o’tishini kuzatib borish, qorin devoridagi nuqsonlarni aniqlash maqsadida ularni qunt bilan sinchiklab tekshirish, bordi-yu, churra aniqlansa, bolalikda operatsiya usulida olib tashlash;

5) yog’ bosishga va ayniqsa undan keyin qattiq oriqlab ketishga qarshi kurashish;

6) operatsiyadan keyin churralarning profilaktikasi jaroxat yiringlanishining profilaktikasidan iborat, buning uchun qorin jaroxati tamponada qilinadi, laparotomiyani boshdan kechirgan shaxslarga 2-4 xafta muddatga dam olish beriladi.

Jismoniy ishga qaytishda asta-sekinlik printsipiga amal qilish va qorin devori muskullarini chiniqtirish zarur.

Chov churralari (hernia ingvinalis)

Chov soxasi anatomiyasi. Chov (yonbosh-chov) sohasi pastdan – pupart boylami, yuqoridan – ikkala Spinae iliaca anteriores superiores ni tutashtiradigan gorizontal chiziq bilan, medial tomondan – qorin to’g’ri ichagining tashqi cheti bilan chegaralangan. Chov soxasining pastki bo’limi chov uchburchagi deyiladi. Uning yuqori tomoni chov boylamining tashqi va uchdan bir o’rta qismi bilan to’g’ri ichakning lateral chekkasi o’rtasidagi nuqtani tutashtirib turadigan gorizontal chiziq hisoblanadi, pastki tomoni – chov boylami, medial tomoni – qorin to’g’ri muskulining tashqi chekkasidir. Chov uchburchagida chov kanali va chov churralari chiqadigan joy bo’ladi.

Chov uchburchagining pastki burchagiga chov orqali proektsiyalanadi – bu yuqoridan qorinning ichki qiyshiq va ko’ndalang muskullarining pastki chekkasi, pastdan – pupart boylami, medial tomondan – qorin to’g’ri muskulining tashqi chekkasi va m. cremaster tolalari bilan chegaralangan bo’shliqdir.

Chov oralig’i shakliga ko’ra uchburchak, yumaloq, oval va yoriqsimon bo’lishi mumkin. Ayollarda chov oralig’i o’lchamlari kichiqroq, A.P. Krimov ta’rifiga ko’ra, ayollarda chov sohasining muskul devori «erkaklarnikidan birmuncha mukammal», shuning uchun ham chov churralari ko’proq erkaklarda uchraydi.

Chov kanali (canalis ingvinalis) uzunligi 4-5 sm, quyidagi devorlari bor:

yuqoridan – ichki qiyshiq va ko’ndalang muskullarning pastki chekkasi, pastdan – pupart boylami, orqadan – ko’ndalang fastsiya va oldindan – tashqi qiyshiq muskul aponevrozi.

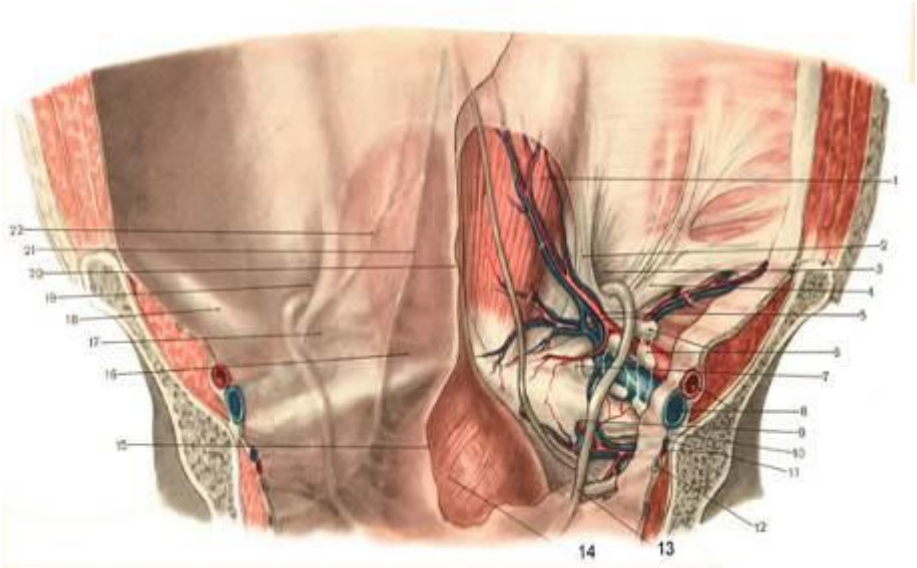

66-rasm. Qorin oldi devorining ichki tomonidan ko’rinishi

1 – m. rectus abdominis; 2 – lig. interfoveolare; 3 – anulus inguinalis profundus; 4 – lig. inguinale; 5 – a. et v. epigastrica inferior; 6 – limfaticheskie uzly; 7 – lig. lacunare; 8 – a. et v. iliaca externa; 9 – foramen obturatorium; 10 – n. obturatorius; 11 – a. et v. obturatoria; 12 – ureter dexter; 13 – ductus deferens; 14 – vesica urinaria; 15 – peritoneum; 16 – fossa supravesicalis; 17 – fossa inguinalis medialis; 18 – lig. inguinale; 19 – fossa inguinalis lateralis; 20 – plica umbilicalis media; 21 – plica umbilicalis medialis; 22 – plica umbilicalis lateralis.

Chov kanalining ichki teshigi oldingi qorin devorining orqa yuzasidagi chuqurchaga (o’ymaga) muvofiq keladi, u plica epigastricadan va urug’ tizimchasidan lateral joylashgan lateral chov chuqurchasi deyiladi.

Chov kanalining tashqi teshigi tashqi qiyshiq muskul aponevrozi tolalarining crus superior va crus inferiorga bo’linib ketishidan hosil bo’lgan va sog’lom erkaklarda ko’rsatkich barmoqning uchini o’tkazadi. Ko’ndalang joylashgan tolalar fibrae intercostalis aponevrozni mustaxkam qiladi. Erkaklarda chov kanali orqali urug’ tizimchasi, ayollarda esa yumaloq bachadon boylami o’tadi, churra bo’lmaganda chov kanali ko’rinmaydi.

Qiyshiq, to’g’ri va intraparietal chov churralari farq qilinadi. Lateral chuqurcha orqali chiqadigan va chov kanalining ichki teshigi hisoblangan chov churralari qiyshiq chov churralari deb ataladi: churra plica epigastricadan va urug’ tizimchasidan medialroq joylashgan medial chov chukurchasi orqali chiqkanda to’g’ri chov churrasi vujudga keladi. Churra to’g’ri yo’l soladi, uning nomi shundan kelib chiqqan. To’g’ri churralarning qovuq usti chukurchasi orqali chiqishi ham mumkin.

Intraparietal churralar qiyshiq chov churralarining ko’rinishi bo’lib, ularda churra xaltachasi qorin devori qatlamlari orasida joylashadi va churra uning ustidan mutlaqo chiqib turmasligi mumkin.

Embrional davrida chov kanali orqali processus vaginalis peritonei o’tadi. Shu processus vaginalis peritonei o’sib etilmaganda tug’ma chov churrasi hosil bo’lishi mumkin. Tug’ma chov churralarida ichida moyagi bo’lgan seroz bo’shliq churra xaltachasi bo’shlig’i va qorin bo’shlig’i bilan tutashadi. Tug’ma chov churrasiga qin o’simtasining o’rta qismi obliteratsiyasida vujudga keladigan churrani ham kiritish lozim, chunki uning proksimal qismi kengaygan bo’ladi va churra xaltachasi hisoblanadi.

Rivojlanish bosqichlari bo’yicha boshlang’ich, kanal va to’liq chov churrasi farq qilinadi. To’liq qiyshiq chov churralari kattalashib, yorg’oqqa tushadi (chov-yorg’oq churralari deyiladigan churralar).

To’g’ri chov churralari olat ildizi oldida teri ostidan bo’rtib chiqib turadi va hatto o’lchami kattagina bo’lganda ham yorg’oqqa kamdan-kam tushadi.

Churra rivojlanishida ahamiyati bo’lgan chov uchburchagining tuzilish xususiyatlari:

1) chov oraligining shakli va balandligi. Chov oralig’i uchburchak, yumaloq shakllarda va baland (5,5 sm gacha) bo’lganda bunday chov «kuchsiz» (yumshoq, mayin) deyiladi va churra ko’proq paydo bo’ladi (erkaklarda).

2) agar tashqi chov xalqa soxasida fibrae intercruralis kuchsiz rivojlangan bo’lsa yoki bo’lmasa, bu xolda chov halqasi qorin ichidagi bosimga kam qarshilik ko’rsatadi va churra rivojlanadi.

3) N.I. Kukudjanov ishlariga binoan sog’lom odamlarda chov kanali devori qorin tashqi qiyshiq muskuli aponevrozi bilan birga ichki qiyshiq muskul tolasidan, yuqori devori esa faqat ko’ndalang muskul chekkasidan hosil bo’lgan. Agar ichki qiyshiq muskul urug’ tizimchasini old tomondan yopib turmasa, bu holda chov kanali devorlarining sustligi va chov churralari hosil bo’lishiga moyillik vujudga keladi.

4) chov kanalining orqa devori ko’ndalang fastsiyadan iborat, u chov boylami oldida va qorin to’g’ri muskulining tashqi chekkasida lig. Henle hisobiga zichlashadi.

Chov uchburchagi sohasidagi ko’ndalang fastsiya aponevrotik tolalar falx ingvinalis va lig. interfoveolaris hisobiga zichlashadi.

Ayollarda chov kanalining orqa devori erkaklarnikiga qaraganda kuchsizroq rivojlangan, shuning uchun to’g’ri chov churralari ayollarda ko’proq uchraydi.

Simptomlari. Chov churralari hamma churralar uchun umumiy bo’lgan simptomlarga ega. Asosan erkaklarda (5-10:1) kuzatiladi. Yoshi ulg’aygan odamlarda bolalar va o’smirlarga qaraganda ko’proq uchraydi. Qiyshiq chov churrasi eng ko’p tarqalgan hisoblanadi, to’g’ri churrasi esa churralarining taxminan 5-10% hollarida uchraydi.

Bemorlar bo’rtib chiqqan joy sohasida og’riq borligi, og’ir yuk ko’tara olmaslik, jismoniy tarbiya mashqlarini bajara olmaslik, ba’zan esa churraning vaqti-vaqtida qisilib turishidan shikoyat qiladilar.

Ob’ektiv simptomlar – qorin bo’shlig’iga to’g’rilanadigan churra bo’rtmasi borligi, churra darvozasini aniqlash, churra to’g’rilangandan keyin aniqlash, yo’tal turtkisi fenomeni borligi.

Qiyshiq chov churrasi to’g’ri churradan quyidagi ma’lumotlar asosida aniqlanadi:

1) qiyshiq churrada uning shakli qiyshiq va to’g’ri chov churrasida – yumaloq;

2) urug’ tizimchasiga munosabat. Qiyshiq churralarda urug’ tizimchasi churra xaltachasidan medial tomonda, to’g’ri churrada – lateral paypaslab ko’riladi;

3) qiyshiq churralar bir tomonlama, to’g’rilari esa ikki tomonlama bo’ladi;

4) churra darvozasi yo’nalishi – to’g’ri churralarda to’g’ri, qiyshiq churralarda chov kanali yo’liga muvofiq ravishda – qiyshiq;

5) yosh – to’g’ri churralar keksalarda, qiyshiq chov churralari yoshlarda va o’rta yoshli kishilarda uchraydi;

6) to’g’ri churralarda a. epigastrica inferior pulsatsiyasi lateral tomonda, qiyshiq chov churralarida esa medial tomonda;

7) to’g’ri churrada churra darvozasi orqali chov orqa yuzasini barmoq uchi bilan sezish mumkin, qiyshiq churrada bunga chov uchburchagi lateral bo’limining muskul-aponevrotik elementlari xalaqit beradi;

8) kelib chiqish mexanizmiga ko’ra to’g’ri chov churralari «kuchsizlikdan», qiyshiq churralar esa «zo’riqish»dan bo’ladi;

9) qiyshiq chov churralari yorg’oqqa tushadi, to’g’ri churralar esa amalda tushmaydi.

Moyak istisqosi perkussiyada to’mtoq tovush beradi, oldingi qorin devoridan keskin chegaralangan va yoritilish simptomlarni beradi.

Urug’ tizimchasi venalarining varikoz kengayishi (varikotsele) bemor kuchanganda bosganda osonlikcha puchayib qoladigan egri-bugri yumshoq tuzilmalar ko’rinishida paypaslanadi.

Shuningdek limfadenit, lipoma, son churrasi va tromboflebit, posttrombotik kasallikdagi qorin oldingi devori venalari kengayishidan differentsial diagnostika qilish kerak.

Chov churralarini davolash. Chov churralarini operatsiya yo’li bilan davolashning 100 dan ortiq usuli mavjud. Og’riqsizlantirish ko’pincha mahalliy bo’ladi.

Asoratlangan formalarida, shuningdek bolalarda operatsiya narkoz ostida o’tkaziladi.

Operatsiyaning asosiy bosqichlari:

1) Pupart boylamiga parallel holda qiyshiq chov kesmasi ochiladi, teri, teri osti kletchatkasi, ikkita yuza fastsiya, jumladan Tompson va qorin tashqi qiyshiq muskuli aponevrozi tilinadi;

2) churra xaltachasini ajratish;

3) churra xaltachasini ochish va ichidagi a’zoni kiritish (to’g’rilash);

4) churra xaltachasining bo’ynini ikkala tomondan tikish, bog’lash va xaltachasini qirqish. Katta churralarda churra xaltachasi ajratilmay, bo’yni oldidan ko’ndalangiga kesiladi va kiset chok bilan ichidan tikiladi, bog’lanadi, xaltacha periferik qismini esa yorg’oqda qoldiriladi (V.I. Razumovskiy bo’yicha);

5) churra darvozalari plastikasi.

Churra darvozalari turli usullar bilan berkitiladi.

Orttirilgan qiyshiq chov churralarida churra darvozalarini plastika qilish usullarini ikki guruhga bo’lish mumkin:

I. Chov kanali oldingi devorini qorin tashqi qiyshiq, muskuli aponevrozini ochmasdan mustaxkamlash usullari.

Cherni usuli – aponevroz oyokchalariga ikkita chok va chov kanali oldingi devoriga 3-4 chok qo’yiladi.

Ru usuli – Cherni usulidan farqli ravishda yuqoridan. aponevrozdan tashqari ichki qiyshiq, va ko’ndalang muskullarning pastki chekkasini, pastdan esa pupart boylamini chokka qamrab oladi.

Oppel usuli – tashqi chov halqasi oyokchalarini tikish bilan Ru usulini to’ldiradi. Xalkadan ko’rsatkich barmoq uchi o’tishi kerak.

Churra qirqishning qorindan tashqarida o’tkaziladigan bu usullarining qator kamchiliklari bor, ular ko’rmasdan o’tkaziladi va aksariyat bolalarda foydalaniladi.

II. Aponevrozni ochib, chov kanali oldingi devorini mustahkamlaydigan usullar:

Bobrov-Luk-Shampioner usuli – tashqi qiyshiq muskul aponevrozi kesmasining yuqori chekkasini ichki qiyshiq va ko’ndalang muskullar va ko’ndalang fastsiya bilan birga tashqi qiyshiq muskul aponevrozi pastki chekkasiga urug’ tizimchasining oldingi tomonidan tikiladi

Martynov usuli – tashqi qiyshiq muskul aponevrozidan dublikatura yaratiladi. Qiyshiq chov churralarinii engil formalarida va chov oralig’i baland bo’lmaganda qo’llaniladi.

Jirar usuli – muskullar Pupart boylamini ichki yuzasiga tikilgandan keyin tashqi qiyshiq muskul aponevrozidan, urug’ tizimchasi oldingi tomonida yana ko’shaloqlanish yuzaga keladi. Bu plastikada ko’pincha Pupart boylami va qorin yon muskullarining pastki chekkasi tolasizlanib qoladi.

Spasokukotskiy usuli – Jirar usulidan farqli ravishda choklarning birinchi qatoriga aponevrozning yuqori laxtagini va ichki qiyshiq hamda ko’ndalang muskullar chekkalarini qamrab oladi va Pupart boylamiga tikadi. Choklarning ikkinchi qatori bilan aponevroz dublikaturasi vujudga keltiriladi.

Kimbarovskiy usuli bir turdagi to’qimalarni (tashqi qiyshiq muskul bilan pupart boylami aponevrozi) qo’shilishiga asoslangan, bunda ular yaxshiroq, birikadi. Shu maqsad uchun original chok tavsiya qilingan.

Takrorlanadigan va katta churralarda, shuningdek to’g’ri chov churralarida churra darvozalarini plastika qilish uchun chov kanali orqa devorini mustaxkamlaydigan usullar qo’llaniladi.

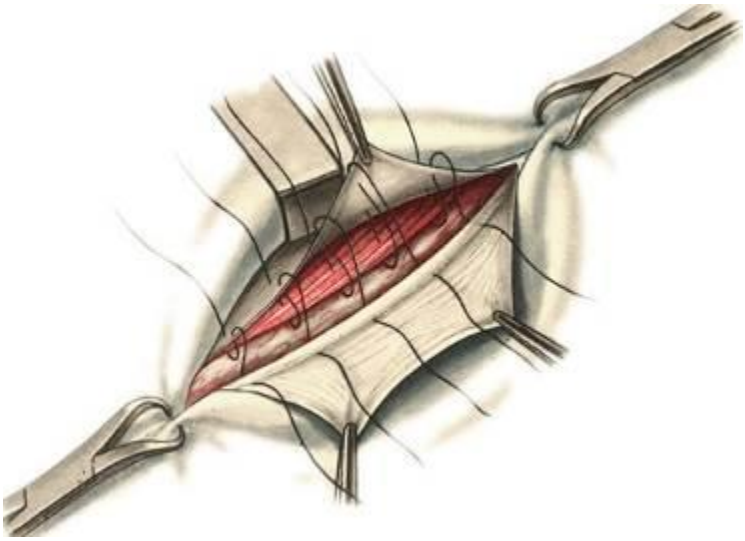

67-rasm. Chov kanalini Jirar-Spasokukotskiy usulida Kimbarovskiy choklari bilan plastika qilish.

Bassini usuli – urug’ tizimchasi ajratiladi va uni chekkaga surib qo’yiladi. Ichki qiyshiq va ko’ndalang muskullarni pupart boylamiga tikib qo’yiladi va shu tariqa chov kanalining orqa devorini vujudga keltiriladi. Urug’ tizimchasini joyiga qo’yiladi va uning ustida tashqi qiyshiq muskul aponevrozi chekkalarini tikiladi. Medial tomondan, to’g’ri muskul qini chekkasini chov boylamiga va qov suyagining suyak pardasi ustiga tikib qo’yiladi.

Bu usulda chov oralig’i tugatiladi, urug’ tizimchasi uchun yangi joy hosil bo’ladi.

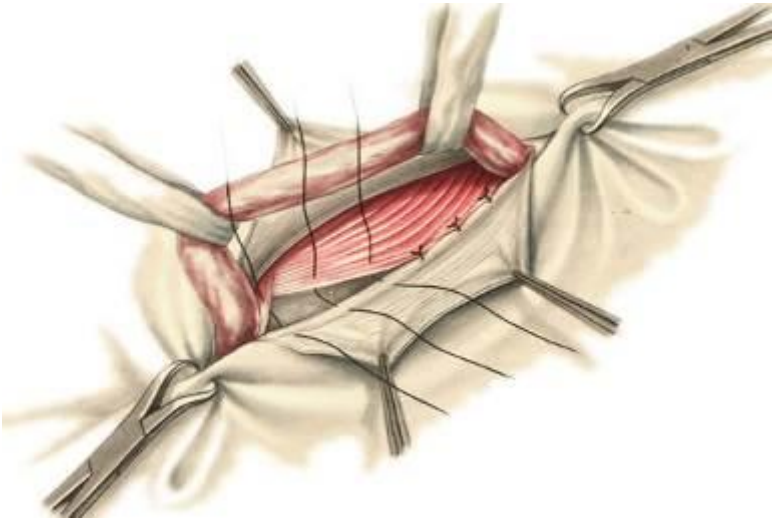

68-rasm. Chov kanalini Bassini usulida plastika qilish.

Kukudjanov usuli (soddalashtirilgan turi). Bu usulning mohiyati chov kanali orqa devorini urug’ tizimchasi orqasida qorin ko’ndalang payini oldindan tikish va chov oraligini to’g’ri ichak qinini Kuper boylamiga, ko’ndalang fastsiya va qorin ko’ndalang muskuli aponevrozini chov boylamiga fiksatsiya qilish hisobiga tugatish yo’li bilan mustahkamlashdan iborat. Eng tashqi chok kiset xolida qo’yiladi, unga kichkina uchastkada urug’ tizimchasining qin pardasi qamrab olinadi. Bu chok chov kanali chuqur halqasi sathida joylashgan. Iplar medial tomondan bog’lanadi. Urug’ tizimchasi yana joyiga qo’yilgandan keyin tashqi qiyshiq muskul aponevrozi varaqlaridan duplikatura hosil kilinadi.

Postempskiy usuli – urug’ tizimchasi ostida ikki qator chok bilan aponevroz duplikaturasi hosil qilinadi. Choklarning birinchi qatoriga, aponevrozdan tashqari qorinning ichki qiyshiq va ko’ndalang muskullarining chekkalarini ham qamrab olinadi.

Bu metodikaga binoan urug’ tizimchasi bevosita teri ostida bo’ladi.

Xozirgi vaqtda chov kanalining ham orqa, ham oldingi devorini mustakkamlash uchun biologik (son, teri fastsiyalaridan, oziqlanadigan oyoqchadagi muskullardan autolaxtaklar) va sintetik (kapron, neylon, porolon, polietilen va b.) materiallar qo’llanilyapti.

Tug’ma chov churralaridagi operatsiyalar churra xaltachasiga ishlov berish va churra darvozalarini plastika qilish bilan farq qiladi. Churra xaltachasi urug’ tizimchasi elementlaridan ajratilmaganda xaltacha oldingi devori bo’ylab ochiladi va bo’yni oldida qirqiladi. Proksimal qismi ichidan kiset chok bilan tikiladi va qorin bo’shlig’iga kiritiladi. Xaltachaning distal qismi uzunasiga tilinadi va qisman kesiladi. Qolgan qismi seroz qoplami bilan tashqariga ag’dariladi va Vinkelman usulida tikiladi yoki boshidan-oxirigacha uzunasiga tilinadi (Bergman operatsiyasi). Bu moyak istisqosidan saqlab qoladi. Go’daklik yoshida churra darvozalarini plastika qilish uchun Cherni, Oppel usullari qo’llaniladi, katta yoshdagi bolalarda va kattalarda chov kanali oldingi devorini mustahkamlash usullaridan foydalaniladi.

Sirpanuvchan chov churralarida churra xaltachasini ehtiyotlik bilan ochilgandan keyin qorin pardasi a’zoi o’tadigan joydan 1-1,5 sm tashlab, churra xaltachasi ichida chok solinadi. Kiset chokdan distal tomonda churra xaltachasi qirqib olinadi va sirpangan a’zo qorin bo’shligiga solinadi va chov kanali oldingi devorining plastikasi bajariladi.

Hozirga paytda chov churralarida jarrohlik amaliyoti laparoskopik usulda bajarilishi keng qo’llanilmoqda.

Son churrasi (hernia femoralis)

Kamroq uchraydi va Pupart boylamidan pastda joylashadi, ko’proq ayollarda (1:5) va chap tomonda kuzatiladi.

Son kanali anatomiyasi. Chov boylami, yonbosh va son suyaklari (arcus femoralis) o’rtasida joylashgan bo’shliq yonbosh fastsiyasi (arcus iliopectoralis) tarmoqlari vositasida 2 qismga (lacuna musculorum va lacuna vasorum) bo’linadi.

Muskul lakunasi orqali m. iliopsoas va n. femoralis, tomir lakunasi orqali a. et v. Femoralis o’tadi, qov suyagi gorizontal tarmog’i periostidan m. pectineus bilan qoplangan fascia pectinea chiqadi. Fascia pectinea va Pupart boylami o’rtasidagi burchak biriktiruvchi to’qima plastikasi – lig. lacunare Gimbernati

bilan to’lgan. Jimbernat boylami bilan son venasi o’rtasidagi bo’shliq, yog’ kletchatkasi va Pirogov-Rozenmyuller chuqur chov limfa tuguni bilan to’lgan va son halqasi (anulus femoralis) deyiladi. Oldingi tomondan u chov boylami, orqadan esa taroqsimon boylam va shu nomli fastsiya bilan chegaralangan. Churra ochib boradigan yo’l normada bo’lmaydigan son kanali deb ataladi.

Kanalning ichki teshigi bo’lib son halqasi xizmat kiladi, u qorin bo’shlig’i tomonidan ko’ndalang qorin fastsiyasi bilan yopilgan, bu soxada u limfatik tomirlar hisobiga ravoqlangan bo’ladi. Son kanalining tashqi halqasi hiatus saphenus hisoblanadi.

Kanalning o’zi uch qirrali shaklga ega: uning oldingi devori son serbar fastsiyasining o’roqsimon chekkasi, lateral devori – son venasi, orqa medial devori – yonbosh taroqsimon fastsiyadan tashkil topgan. Son kanali uzunligi 1-3 sm.

Son churrasini joylashuviga ko’ra tomir-lakunar, jimbernat-boylam va muskul-lakunar turlarga bo’lish mumkin.

Son churrasining eng ko’p uchraydigan, ya’ni tipik turi tomir-lakunar tur hisoblanadi. Son churralari aksariyat churra hosil bo’lishiga anatomik moyillik tug’diradigan omillari bo’lgan ayollarda kuzatiladi, chunki ularning chanog’i katta, alohida qiyalikka ega, son halqasi o’lchamlari katta (anulus femoralis eni ayollarda 1,8 sm, erkaklarda esa 1,2 sm), oval teshik katta va uning yuqori shohi kaltalashgan.

Unutmaslik kerakki, 28,5% hollarda a. obturatoria, a. epigastrica inferiordan anomal uzoqlashadi va bunday xollarda son kanalining ichki halqasi uchala tomondan tomirlar (v. femoralis, a. epigastrica inferior, a. obturatoria) bilan o’ralgan bo’ladi.

Bunday joylashuv «ajal toji» (corona mortis) degan nom olgan, chunki qisadigan xalqani kesish vaqtida a. obturatoria shikastlanganda o’limga sabab bo’ladigan qon oqishi ro’y berishi mumkin.

Diagnostikasi. Son churrasi Pupart boylamidan pastroqda son oval chuqurchasi zonasida, qov dumboqchasidan pastda lateral joylashgan kichikroq

(yorg’oq yoki tuxumdek keladigan) shish bilan xarakterlanadi. U chovda og’riq bilan o’tadi, ba’zan dispeptik buzilishlar, qorinda bo’lishi yoki qabziyat bilan birga kechadi, aksariyat o’ng tomondagi churra sirpanuvchan bo’ladi. Joyiga kiritib bo’lmaydigan churra ichida ko’pincha charvi bo’ladi.

Churraning hamma tipik simptomlari – kuchanishda kattalashadigan va yotganda yo’qoladigan bo’rtma, yo’tal turtkisi bo’lganda va Pupart boylamining medial yarmida pastdagi tipik joylashuvda diagnoz qo’yish oson. Juda semiz va to’la ayollarda churraning Pupart boylami munosabatini aniqlash qiyin bo’lganda (spina iliaca anterior surerior va tuberculum pubicum) tutashtirib turadigan chiziqdan foydalaniladi.

Bundan tashqari, son churralarining differentsial diagnostikasini urug’ tizimchasi lipomasi, oval chuqurcha limfadeniti, son venalarining varikoz kengayishi, xavfli o’sma metastazi, son tomirlari anevrizmasi bilan o’tkazish kerak.

Son churralari faqat operatsiya qilib davolanadi. Operatsiyalarning hamma usullarini ikki turga ajratish mumkin:

1) chov kanali tomonidan qilinadigan operatsiyalar;

2) son tomonidan bajariladigan operatsiyalar.

Joyiga kiritib bo’lmaydigan katta o’lchamli son churralarida T-simon kesmalardan kam foydalaniladi.

Chov tomonidan o’tkaziladigan operatsiyalar.

Rudji usuli. Chov kanali va ko’ndalang fastsiya ochilgandan, churra xaltachasi ajratilib ishlov berilgandan keyin Pupart boylamini suyak usti pardasiga tikib, plastika o’tkaziladi.

Chov kanali devorining butunligi tiklanadi.

Parlavechcho usuli – tashqi halqa butunligini saqlab qolgan holda chov kanali ochiladi. Qorin ichki qiyshiq va ko’ndalang muskullarining pastki chekkasini qov suyagining suyak usti pardasiga urug’ tizimchasi orqasidan tikishadi. Choklarning ikkinchi qatori xuddi shu muskullarga chov boylamiga solinadi.

Rayx usuli – ichki qiyshiq va ko’ndalang muskul Pupart boylamiga va qov suyagining suyak pardasi ustiga urug’ tizimchasi oldidan tikiladi.

Praksin usuli – qo’shma usul bilan plastika qilinadi operatsiyani son tomonidan boshlab xaltachani ajratiladi va unga ishlov beriladi. Plastikani esa chov yo’li orqali urug’ kanalchasi orqasida Pupart boylamiga va suyak usti pardasiga qilinib, ichki qiyshiq va ko’ndalang muskullar pastki chekkasini tikiladi.

Son tomondan kilinadigan operatsiyalar. Lokvud-Bassini usuli – son halqasi plastikasini chov boylamini qov suyagi usti pardasiga tikish hisobiga bajariladi (69-rasm).

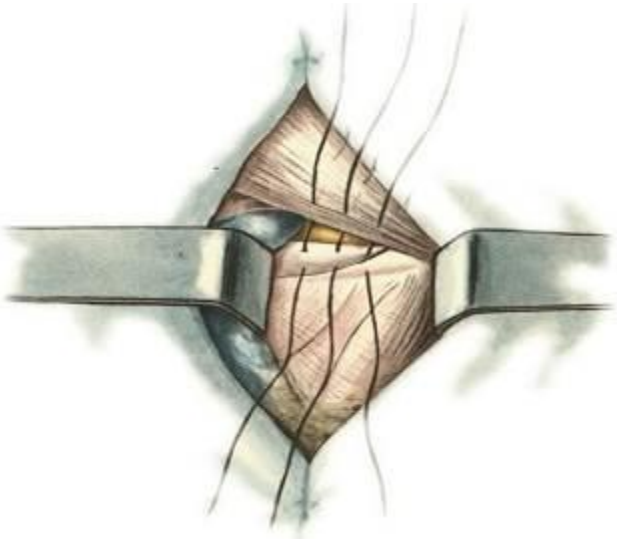

69-rasm. Lokvud-Bassini usulida son xalqasini plastikasi

Bassini plastika usulini oval chuqurcha yarimoysimon chekkasiga (margo falciformis) va taroqsimon fastsiyaga choklarning ikkinchi qatorini solish bilan to’ldirdi.

Prokunin usuli – son kanalidagi ichki xalqani taroqsimon muskul va shu nomdagi fastsiyadan olingan laxtak bilan yopiladi. Aponevrozning chov boylamiga parallel qilib kesib olingan transplantatning eniga muvofiq tilinadi.

Urug’ tizimchasini yuqoriga suriladi va korntsang yordamida son halqasi zonasidagi ko’ndalang fastsiyani to’mtoq holda suriladi. Son halqasi orqali

taroqsimon muskul laxtagini tashqi qiyshiq muskul aponevrozi kesmasiga o’tkaziladi, unga transplantat o’rnatilib, son kanalining ichki teshigi bekitiladi.

Uotson-Cheyne usulining Prokunin usulidan farqi shundaki, taroqsimon muskuldan olingan asosi yuqoriga yo’naltirilgan 6-7 sm uzunlikdagi laxtak Pupart boylamiga tashqaridan tikib ko’yiladi. Transplantatni tomir qiniga va taroqsimon muskulga qo’shimcha mahkamlanadi.

Kindik churralari

Kindik halqasi orqali o’tadigan churralarga kindik churralari deyiladi. Kindik churralari hamma churralarning 6-8 foizini tashkil qiladi. Quyidagilar farq qilinadi: 1) kindik kanalchasining tug’ma churralari; 2) go’dak bolalardagi orttirilgan kindik churralari; 3) kattalarning kindik churralari.

Anatomik ma’lumotlar. Qorin oldingi devori strukturasida kindik sohasini bo’sh joy deb hisoblash mumkin. Embrional davrda kindikning shakllanishi murakkab jarayondir. Normada antinatal davrning 6-oyidayoq kindik halqasi hosil bo’ladi, uning o’lchami asta-sekin kichrayib boradi va tug’ilishdan bir necha kun o’tgach tushgan kindik o’rnida ichiga botgan yamoqcha xolida uzil-kesil berkilib qoladi. Bu sohada aksariyat qorin oldingi devorining tug’ma rivojlanish nuqsonlari, shuningdek katta yoshdagi odamlarda churralar kuzatiladi.

Hatto normal sharoitlarda kindik sohasi bir muncha beqaror strukturalar – teri, kindik fastsiyasi va qorin pardasi bilan berkilgan bo’ladi.

Kindik halqasi serbar va fastsiyasi sust rivojlangan bo’lganda churralar paydo bo’lishi uchun shart-sharoitlar vujudga keladi. Kindik halqasining muskul pardasi bo’lmagan faqat kindik venasi o’tadigan yuqori bo’limi pastki bo’limidan kuchsiz bo’ladi. Kindik fastsiyasining to’rtta biriktiruvchi to’qima tortmalari bilan mahkamlanganligini eslatib o’tish lozim: bitib ketgan kindik venasi, kindik arteriyalari va obliteratsiyalangan siydik yo’li. Biroq fastsiya yaxshi rivojlangan qorin to’g’ri muskullari va uning kindik halqasi diametrini toraytiradigan qin aponevrozlari bo’lgandagina pishiq bo’ladi. Shuning uchun

kindik churrasi, odatda, to’g’ri qorin muskullari sust rivojlangan ayollarda (80%) va bolalarda kuzatiladi.

Kindik tizimchasi churrasi yoki kindik churrasi (omphalocele) rivojlanish nuqsonidan iborat bo’lib, bunda bola tug’iladigan fursatda qorin bo’shlig’i qisman qorin pardasidan tashqarida – amnion, Vartanov liqildog’i va birlamchi oddiy qorin pardasidan tashqil topgan kindik pardalarida joylashadi (ichakning aylanish jarayoni buzilishi natijasida, qorin bo’shlig’ining o’sib etilmaganligi yoki qorin oldingi devorining yopilishi buzilishidan). Qorin oldingi devori rivojlanishining to’xtash vaqtiga ko’ra kindik churralarining 2 turi – embrional va fetal churralar tafovut qilinadi. Embrional churralarda jigarda Glisson kapsulasi bo’lmaydi va u kindik pardalari bilan qo’shilib ketadi.

Churra o’lchamlariga ko’ra kichiqroq – 5 sm gacha, o’rtacha – 10 sm gacha, kattalari – 10 sm dan katta bo’ladi.

Churra pardalari holatiga ko’ra: asoratlangan (pardalarining yirtilishi, ularning yiringli parchalanishi, ichak oqmalari) va asoratlanmagan (pardalari o’zgarmagan) turlariga bo’linadi.

Kindik tizimchalarining churralari bo’lgan bolalarning taxminan 65 foizida rivojlanish nuqsonlari (yurak, me’da-ichak yo’li, siydik-tanosil sistemasining) birga uchraydi.

Tug’ilishdan keyin dastlabki soatlarda churra xaltachasini hosil qiladigan kindik pardalari yaltiroq, tiniq, oqimtir rangli bo’ladi. Biroq birinchi sutka oxirida ular quriydi, loyqa tortadi, so’ngra infektsiyalanadi va fibrin qatlamlari bilan qoplanadi. Pardalar yupqalashganda va yirtilganda eventeratsiya yuz beradi.

Davolash operatsiya usulida va konservativ bo’ladi.

Operatsiyaga mutloq monelik qiladigan xollarga tug’ma yurak nuksoni, bolaning oy-kuni ancha to’lmasdan tug’ilishi va og’ir kalla suyagi-miya shikasti kiradi.

Diametri 5-7 sm li churralarda qorin oralig’i devori qatlam-qatlam qilib tikiladi.

Diametri 7-9 sm li churralarda faqat teri tikiladi.

Katta o’lchamli churralar qorin ichi bosimining xayot uchun xavfli oshib ketishi sababli operatsiyaga nisbiy monelik qiladigan xol xisoblanadi. Bunday xollarda churraga steril bog’lam qo’yiladi va qorin devorini yopishkoq plastir tilishlari bilan tortib qo’yiladi. Bunday chaqaloqlarning talaygina qismi peritonit va sepsisdan nobud bo’ladi.

Agar bu kasallar oyi-kuni to’lib va qo’shilib keladigan og’ir rivojlanish nuqsonlarisiz tug’ilgan bo’lsalar Gross bo’yicha 2 boskichli operatsiya qilish yoki nuqsonni alloplastik material bilan yopish mumkin.

Go’daklarda kindik churralari xayotining dastlabki oylarida rivojlanadi yoki keyinchalik hosil bo’ladi. Bolalarda kindik churralari ular yig’laganda, qattiq yo’talganda va fimozda doimiy kuchanganda, oriqlab ketganda vujudga keladi. Bolalarda kindik churralari odatda katta o’lchamli bo’lmaydi va oson joyiga tushadi. Qisilib qolish xollari kamdan-kam uchraydi.

Davolash. Taktikasi churra turiga va bolaning yoshiga bog’lik. Chaqaloq va yosh bolalarda qorin pressi o’sishi va rivojlanishi jarayonida odatda bola 3-5 yoshga, ba’zan 5-6 yoshga etganda churraning o’z-o’zidan tuzalib ketishi kuzatiladi. Bundan kechroq muddatlarda kindik halqasi o’zicha yopilmaydi. Operatsiya kilib davolash kerak bo’ladi.

Kengaygan kindik halqasi yopilishiga quyidagi tadbirlar imkon beradi:

1) kindik soxasiga paxtaga o’ralgan yassi karton parchasini qo’yib qo’yish. Uning chekkalari churra teshigi chekkalarini yopib turishi lozim. Bog’lam 1 oycha qo’yiladi, so’ngra alishtiriladi;

2) qorin pressini rivojlantirish va mustahkamlashga qaratilgan massaj va gimnastika. Davo bolaning 1 oyligidan boshlanadi;

3) qorin muskullarini doimiy tarang qilib turadigan asosiy kasallikni davolash;

4) to’g’ri rejim, vannalar, to’g’ri ovkatlanish. Konservativ davo yordam bermaganda (odatda 2-3 yildan keyin) va churra qisilganda operatsiya qilishga to’g’ri keladi.

Katta odamlardagi kindik churralari. Ko’pincha to’g’ri muskullar diastazi bilan birga keladi va ko’p tuqqan yoki juda semirib ketgan ayollarda uchraydi. Kindik churralari hosil bo’lishiga, shuningdek astsit va kindik oqmalari sabab bo’ladi.

Churra teshigining o’lchamlari xar xil – juda tor teshikdan serbar teshikkacha. Katta teshiklar ko’ndalang yo’nalishga ega. Churra xaltachasi noto’g’ri shaklda va to’siqlar hamda divertikullar hosil qiladi.

Kindik churralari arang bilinadigan bo’rtmachalardan tortib, katta xajmli o’smalargacha bo’lishi mumkin. Kindik churralari ko’pincha joyiga tushmaydigan bo’ladi, koprostaz va qisilib qolish bilan asoratlanadi.

Churralar og’ir yuk ko’targanda, shuningdek churra o’zicha chiqkanda og’riq, beradi. Aksariyat kindik churralari terining bichilishi yoki kiyim-kechak yupka tortgan badan terisini bosib turishi natijasida yalliglanishga uchraydi.

Shunday qayta yallig’lanishlar natijasida churra xaltachasi ichida bitishmalar hosil bo’ladi va churra joyiga tushmaydigan, ya’ni to’g’rilanmaydigan bo’lib qoladi.

Kindik churralari operatsiya qilib davolanadi. Kindik churralarida kindik churra xaltachasi bilan birga kesib tashlanadi. Churra ichidagi a’zolar churra xaltachasi bilan bitishmalari ajratilgandan keyin qorin bo’shlig’iga kiritiladi.

Churra xaltachasining ichida shishib qalinlashgan charvisi bo’lgan to’g’rilanmaydigan kindik churralarida charvini rezektsiya qilish kerak. Churra xaltachasi darvozalari oldida uzluksiz chok bilan tikiladi.

Bolalardagi kichik churralarda churra darvozalari plastikasi Lekser bo’yicha o’tkaziladi: teshik atrofiga aponevrozga ipak ip bilan kiset choki solinadi, u tortilgandan keyin xalkani bekitadi. Keyinchalik aponevrozga ko’ndalang yo’nalishda tugunli ipak choklar solinadi.

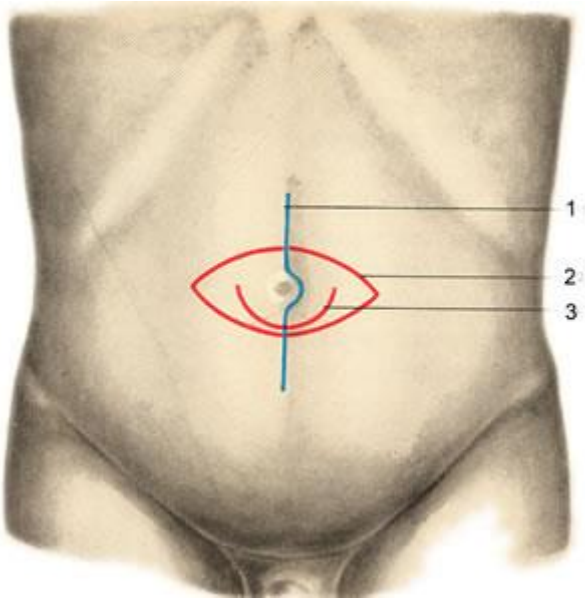

70-rasm. Kindik churralarida operatsiya kesmalari

1- Sapejko usuli
2- Lekser usuli
3- Meyo usuli

Meyo usuli churra darvozalarini yaxshi bekitish uchun katta kindik churralarida qo'llaniladi.

Kindik halqasini ikkala tomonda 1 sm dan kesiladi. Aponevrozning pastki chekkasini bir necha П-simon choklar yordamida yuqori chekkasi ostiga tortiladi va o'sha erda duplikatura holida mahkamlanadi; aponevroz laxtagining yuqori chekkasini tugunli choklar qatori bilan aponevrozning pastki uchastkasi sathiga tikiladi.

Sapejko usuli – Meyo usulidan qorin devori aponevrozini churra teshigi ustidan vertikal yo'nalishda ikki marta oshirish bilan farq qiladi. Sapejko usulida fakat tugunchali choklar solinadi.

Oq chiziq churralari (hernia liniae alba) yoshi ulg'aygan va keksa odamlarda ko'proq uchraydi.

Anatomiyasi. Qorinning oq chizig'i o'rta chiziq bo'ylab ichki qiyshiq, va ko'ndalang muskullar aponevrozlarining biriktiruvchi to'qima tolalaridan hosil bo'ladi.

Kindikdan yuqoridagi oq chiziq kindik oldida eni 2-3 sm ga etadigan serbar biriktiruvchi to’qima plastikasidan iborat.

Qorin to’g’ri muskullari qinini hosil qiladigan aponevrozlar oq chiziqqa o’tayotganda qiya yo’nalib, bir biri bilan kesishadi va ayrim kishilarda birmuncha kattalashib ketadigan va churra chiqadigan joy bo’lib xizmat qiladigan yog’li kletchatka bilan to’lgan yoriqsimon bo’shliqlar hosil qiladi.

Qorin to’g’ri muskullari kindikdan pastda deyarli tegib turadi. Bunday joylashgan churralarning nihoyatda kam uchrashi shu bilan izohlanadi.

Qorin usti sohasi anatomik strukturasida (epigastrium) ham churra bo’rtmalari hosil bo’lishiga shart-sharoitlar mavjud. Bu sohada qorin to’g’ri muskullari dastalari orasidagi yoriqlarni nazarda tutish lozim. Bu dastalarning bir qismi V-VII qovurg’alarga, boshqalari esa xanjarsimon o’simtaga yopishadi.

Muskul-aponevrotik tuzilmalar tonusi buzilganda va qorin ichidagi bosim oshganda bu yoriqlarga qorin pardasi oldidagi yog’, shuningdek qorin pardasi kirib qolishi mumkin: me’da kasalligi bularning qisilib qolishiga sabab bo’lishi mumkin.

Oq chiziq churralari joylashuviga ko’ra kindikdan yuqorida joylashgan qorin usti churralari (herniae epigastricae), kindik oldida joylashgan kindik oldidagi (hernia paraumblicalis) va kindik pastida joylashgan qorin pastidagi (herniae hypogastricae) churralarga bo’linadi.

Qorin ichidagi bosimning talaygina ko’tarilishi ta’siri ostida aponevrozdagi yoriq orqali (normada undan tomirlar, nervlar o’tadi) avvaliga qorin pardasi oldidagi yog’ bo’rtib chiqadi, u ba’zan qorin devori muskullari taranglashtirilganda yumaloq zichlashma (qorin pardasi oldidagi lipoma deb ataladigan) ko’rinishida paypaslanadi. Keyinchalik lipomadan keyin qorin pardasi ham bo’rtib chiqadi va xaqiqiy churra hosil bo’ladi.

Simptomlari. Bemorlar jismoniy harakat paytida va qisilish bo’lganda bo’rtma sohasida og’riq sezadilar. Yotishda odatda og’riq bo’lmaydi. Churra qisilganda bemorning ko’ngli ayniydi va qusadi.

Me’da kasalliklari – gastrit, yara, rak bilan differentsial diagnostika o’tkaziladi. Me’da patologiyasida og’riqlar ovqat eyish bilan bog’liq, vaxolanki churrada og’riq jismoniy harakat qilinganda paydo bo’ladi. Bemorlarda epigastriyda og’riq bo’lgan hamma hollarda me’da va o’n ikki barmoq ichakni qo’shimcha rentgenologik tekshirish zarur.

Davolash – operatsiya usulida.

Churra xaltachasi ajratilgandan va ishlov berilganda uni olib tashlangandan keyin yoriqni aponevrozda tugunli choklar, kiset chok bilan tikiladi yoki Sapejko bo’yicha yoki Sapejko-Dyakonov bo’yicha plastika qilinadi. Ikkinchi usul birinchisidan birinchi qatorda П-simon choklar solish bilan farq qiladi.

Qorinning yonbosh churralari. Kam uchraydi, ular shikastlardan, kesilgan abstsesslardan keyin, mahalliy muskul falaji zaminida hosil bo’lishi mumkin va odatda qorin ko’ndalang muskulining muskul qismi aponevrozga o’tayotganda spigeliy chizig’ida hosil bo’ladi. Aponevroz to’g’ri muskullar qini devorlari tarkibiga o’tayotganda o’yiq (chuqurcha) hosil bo’ladi. Bu erda aponevroz tolalari ikkiga bo’linadi va qinga qon tomirlar va nervlar kiradi. Bu joylar churra chiqadigan bo’sh joylar hisoblanadi. Churra ko’pincha kesilgan holda aniqlanadi. Operatsiya churra teshigini ochish, churra ichidagini qorin bo’shlig’iga solish va qorin devorini qatlam-qatlam qilib tikishdan iborat. Martynov bo’yicha plastika Sapejko usulidan kesmaning o’ng qorin to’g’ri muskuli chekkasi bo’ylab joylashuvi bilangina farq qiladi.

Operatsiyadan keyingi churralar

Ko’pincha qorinni kesib ochiladigan turli operatsiyalardan keyin uchraydi.

Operatsiyadan keyingi churralar asosan qorin bo’shlig’ini tamponada qilish va drenajlash, jaroxat yiringlab ketishi va operatsion jarohatning ikkilamchi tortilib bitishi bilan o’tadigan operatsiyalardan keyin vujudga keladi.

Churra paydo bo’lishining sabablaridan biri operatsiya vaqtida muskul nervlari va tomirlarining qirqilib ketishi hisoblanadi.

Operatsiyadan keyingi churralarning paydo bo’lish sabablarini faqat tikilgan to’qimalarning sust regeneratsiyasidan emas, balki operatsiya texnikasining noto’g’riligidan va operatsiyadan keyin bitmagan yamoqni etarlicha ehtiyot qilmaslikdan izlash kerak. Operatsiyadan keyingi churralar ba’zan juda kattalashib ketib, qorin a’zolarining talay miqdordagi eventratsiyasi bilan o’tadi.

Operatsiyadan keyingi yamoqli churralar churra xaltachasiga ega bo’lishi, qator hollarda esa undan mahrum bo’lishi mumkin va operatsiyadan keyingi teri osti chandiqli eventratsiyasidan iborat bo’ladi.

Simptomlari – qorinda og’riq, og’irlik va jismoniy mehnat bilan shug’ullanishga imkon yo’qligi, ba’zan qabziyat va qorin dam bo’lishi bemorlarning asosiy shikoyatlaridan hisoblanadi.

Ob’ektiv tekshiruvda qorin devorida yamoqli o’zgargan yupqalashgan teri bilan qoplangan bo’rtmacha aniqlanib, uning ostida qorin a’zolari paypaslab ko’riladi.

Ularni joyiga solingandan keyin churra teshigining o’tkir chekkalarini paypaslab ko’rish mumkin, bu teshik operatsion yamoqning boshdan-oxirigacha katta o’lchamlargacha etishi mumkin.

Churra xaltachasi ichidagi a’zolar (charvi, ingichka va yo’g’on ichak qovuzloqlari) ko’pincha bo’rtib chiqqan joy sohasida yamoqli o’zgargan teri bilan qo’shilib ketgan bo’ladi. Tushgan ichki a’zolarning churra xaltachasi bilan bitishmalar hosil qilganligi, shuningdek ko’p sonli ichki a’zolarning churra xaltachasiga surilishi natijasida operatsiyadan keyingi churralar ko’pincha to’g’rilab bo’lmaydigan bo’lib qoladi.

Davolash. Operatsiyadan keyingi churralarni konservativ davolash qorinni mahkam tutib turadigan belbog’-bandaj tayinlashdan iborat. Davolashning bu usuli ba’zan katta eventratsiyali semiz bemorlarni davolashning birdan bir yo’li hisoblanadi, chunki yurak faoliyatida buzilishlar bo’lgan bu bemorlarni operatsiya yo’li bilan davolash katta xavf tug’diradi.

Eventratsiyasi ko’p bemorlarni operatsiyaga 1-2 xafta mobaynida tayyorlanadi, u o’rinda yotishi kerak, chunki aks holda operatsiya vaqtida ichki a’zolarni to’g’rilash va ularning ustidagi qisqargan qorin devorlarini tortish qiyin. Operatsiya qilib davolash churra xaltachasini ajratishdan, yupqalashgan teri yamog’i va unga yopishgan churra ichidagi a’zolar o’rtasidagi bitishmalarni ajratishdan iborat, shundan keyin ajralib ketgan qorin devori aponevrozini ajratish va ularga choklar solish zarur.

O’rtada joylashgan churra operatsiyalaridan keyin churra teshigini ikki marta ko’paytirish printsipi bo’yicha, aponevrozning bir chekkasini ikkinchisiga qo’yib yopiladi. Yon tomonlama operatsiyalardan keyingi churralarda devor nuqsoni odatda muskullarni qatlam-qatlam qilib tikib yopiladi.

Vreden usuli – qorin devori nuqsoni bo’lgan joyda cho’zilgan yamoq to’qimalari va aponevrozidan qo’shaloq hosil qilishdan iborat.

S. P. Shilovtsev usuli – aponevrozdagi nuqsonni yamoqli teri laxtagi bilan uning epidermal qatlamini oldindan elektr koagulyatsiya qilib plastik bekitishdan iborat. Chandiqli to’qima va katta nuqsonlarda cutis-subcutis dan foydalaniladi, shuningdek qo’shni muskullardan olingan oyoqchadagi plastinka, son serbar fastsiyasidan olingan erkin fastsial to’qima yoki alloplastika ham qo’llaniladi. Churra teshiklarini polivinilalkogol, porolon, polietilen kabi matolar bilan plastika qilishda ham yaxshi natijalar olingan.



71-rasm. Amaliyotdan keyingi churralarda Voznesenskiy usulida plastika qilish.

Amaliyotdan keyingi gigant churralarida, osilgan qorin bilan bo'lgan bemorlarda jarrohlik amaliyoti churra darvozasini Voznesenskiy usulida plastika qilish va osilgan qorinni Zolton usulida bartaraf etish tavsiya qilinadi.

Ichki churralar va kam uchraydigan churralar

Ichki yoki intraabdominal churralarga qorin cho'ntaklari churralari va diafragmal churralar, shuningdek joylashuviga ko'ra kam uchraydigan: qorinning yonbosh churralari (spigeliy chizig'ining), Pti uchburchagining bel churralari va Lesgaft-Gryunfeld to'rtburchagi churralari: yopqich, quymich va oraliq churralari kiradi.

Anatomik ma'lumotlar. Qorinning ichki churralari ichki a'zolar qorin bo'shlig'i a'zolarining teshiklaridan biriga (foramen epiploica Winslovi), boylam yoki qorin cho'ntaklari recessus iliococalis, intersigmoideus; flexura duodenojejunalis dan biriga yoki diafragma teshiklariga kirganda vujudga keladi.

Ma'lumki, diafragma muskul va pay qismlardan tashkil topgan. Ko'krak bo'shlig'i tomonidan u parietal plevra bilan, qorin bo'shlig'i tomonidan parietal

qorin pardasi bilan qoplangan. Diafragmaning muskul qismida 3 bo'lim: partes sternalis, aortalis, lumbalis farq qilinadi. Diafragmaning bel qismi xar qaysi tomondan 3 ta oyokcha: medial, o'rta va lateral oyoqcha hosil qiladi. Diafragma bel qismining medial oyoqchalari (o'ng va chap) 8 raqami ko'rinishidagi kesishma hosil qilib, ikkita teshik hiatus aortcus hiatus oesophagus ni chegaralab turadi. Keyingisi adashgan nervlar bilan qizilo'ngachni o'tkazadi. Qizilo'ngachni o'rab turgan muskul tolalari qizilungach sfinkteri m. sphincter oesophagi ni hosil qiladi. Sfinkter borligiga qaramay, qizilo'ngach teshigi orqa ko'ks oralig'i diafragmal churralar chiqadigan joy bo'lib xizmat qilishi mumkin, churra ichida odatda me'daning kardial qismi bo'ladi. Diafragmada muskul tolalari bo'lmaydigan va ko'krak ichi va qorin ichi fastsiyalari tegib turadigan uchastkalar bo'ladi. Diafragmaning bu «kuchsiz uchastkalari» ba'zan diafragmal churralar chiqadigan joylar bo'lib xizmat qiladi. Diafragmaning to'sh va qovurg'a qismi orasida, xanjarsimon o'simtadan chapda uchburchak oraliq trigonum sternocostalis bo'ladi, uni yana Larrey nishoni ham deb ataladi (shu joyda perikardni Larrey usulida teshiladi).

Oraliqda kletchatka bilan o'ralgan vasa thoracica interna bo'ladi, xanjarsimon o'simtaning o'ng tomonidagi xuddi shunday oraliq Ma'zoi yorig'i deyiladi. Diafragmaning qovurga qismi va bel qismining tashqi oyoqchasi o'rtasida trigonum lumbocostalis bo'ladi, ularni Boxdalek yoriqlari deb ataladi.

Bel sohasida kam joylashadigan churralar Pti uchburchagi yoki Lesgaft-Gryunfeld rombasimon bo'shlig'i orqali chiqadi:

1) orqaning serbar muskuli chekkasining yonbosh qirrasi va qorin tashqi qiyshiq muskuli yaqinida tarqaladi va uchburchak shaklidagi bo'shliq, trigonum lumbale (Pti uchburchagi) hosil qiladi. Ba'zan shu joydan bel churralari chiqadi;

2) bel bo'shlig'i – spatium lumbale Lesgaft-Gryunfeld uchburchagi yoki rombasi.

Uchburchak tomonlari quyidagilar: yuqoridan – pastki tishsimon muskulning pastki chekkasi, pastdan – ichki qiyshiq muskulning orqa (erkin) chekkasi, medial – orqa yozuvchi muskulning lateral chekkasi. Ba'zan uning

hosil bo’lishida yuqoridan XII qovurga qatnashadi, bu holda bo’shliq to’rtburchak shaklida bo’ladi. Bu oraliqning tubi qorin ko’ndalang muskuli aponevrozidan hosil bo’ladi. Ustki tomonidan faqat orqaning serbar muskuli bilan yopilgan va shunga ko’ra qorin orqa devorining eng yumshoq sohasi sanaladi.

Ba’zan Lesgaft-Gryunfeld uchburchagi bel churralari chiqadigan joy bo’lib xizmat qiladi.

Simptomatikasi va davolash. Ichki churralarning shunday xususiyati borki, ular qisilmagan vaktda, diafragmal churralarni istisno qilganda muayyan klinik simptomlarga ega bo’lmaydi va aniqlanmaydi. Ular qisilganda xronik (qisilishgacha) yoki o’tkir strangulyatsion ichak tutilib qolishi simptomlari bilan namoyon bo’ladi. Shuning uchun ichki churra diagnozi faqat operatsiya vaqtida qo’yiladi.

Bel churralari kamdan-kam, keksa xolsizlangan ayollarda uchraydi va ko’pincha katta o’lchamli bo’ladi. Katta bel churralarida churra teshigi qorin tashqi qiyshiq mukulidan olingan oyoqchadagi laxtak bilan yopiladi yoki alloplastika qilinadi.

Yopqich churra yopqich kanali orqali shu nomdagi nervlar va tomirlar bilan birga chiqib kanaldan o’tadi va m. peelneum ostida joylashadi. Suning uchun churra o’smasi deyarli konturlanmaydi (ko’rinmaydi) va yaxshi paypaslanmaydi. Kamdan kam, faqat kattalarda, deyarli faqat ayollarda, asosan yoshi ulg’aygan (60-70 yoshdagi) odamlarda uchraydi.

Diagnostikasi qiyinchilik tug’diradi. Xovship-Romberg simptomi xarakterli. Unda nevrologik xarakterdagi kuchli sanchiqli og’riq bo’lib, u yopqich nerv yo’li bo’ylab, sonning medial yuzasi bo’yicha tizza bo’g’imigacha tarkaladi va paresteziya bo’ladi.

Bemor oyog’ini bukib va yon tomoniga burib o’tiradi. Qin yoki to’g’ri ichagi orqali kiritilgan barmoq bilan ba’zan chanoq oldingi devoridagi tortmani paypaslab ko’rilsa bo’ladi. Davolash operatsiya usulida, chunki aksariyat qisilish manzarasida operatsiya qilishga to’g’ri keladi. Laparotomiya yoki son kesmasi

yo’li bilan, ba’zan kombinatsiya qilib – laparotomiya va son kesmasi ko’rinishida (Trelat) operatsiya qilinadi.

Quymich churralari: a) noksimon muskul ustidan b) noksimon muskul ostidan (foramen intraperiforme) orqali chiqishi mumkin.

Keksa ayollarda uchraydi. Quymich churralari ko’p xollarda noksimon muskul ostidan o’tadi va dumbaning katta muskuli ostiga yotadi. Shuning uchun o’lchami katta bo’lmagan churralar qiyinlik bilan aniqlanadi. Ba’zan quymich sohasida og’riq paydo bo’ladi va u yurish vaqtida kuchayadi. Qisilganda bosimdan mahalliy og’riqlar va ishias simptomlari aniq ifodalangan bo’ladi, ichak tutilishi manzarsi paydo bo’ladi.

Davolash – faqat operatsiya usulida, aksariyat u qisilish vaqtida o’tkaziladi. Ko’pchilik xirurglar qorin orqali qilinadigan usuldan foydalanadilar.

Churra darvozalari fastsiya yoki muskul bilan to’ldirladi.

Oraliq churrasi teri ostiga chanoq tubining muskul qismi orqali m. levator ani, m. coecygeus yoki m. levator ani tolalari orasidagi bo’shliqqa chiqadi. U chanoq fastsiyasini bo’rttirib, isheorektal chuqurgacha kiradi va oraliq yoki to’g’ri ichak oldingi devori, qin devori yoki katta lab pastki qismi terisini bo’rttiradi. Aksariyat to’g’ri ichakning tushishi bilan birga keladi. Ko’pincha ayollarda, to’g’ri ichak operatsiyasidan keyin uchraydi. Uning ichida qovuq yoki uning divertikuli, ayol tanosil a’zolari, ichak, charvi bo’lishi mumkin.

Joylashuviga ko’ra o’rta, yon tomonlama, oraliq churralar farq kilinadi. Churra o’smasining xarakatchanligi, uning yo’talish va kuchanish vaqtida kattalashuvi, shuningdek quldirab joyiga kirishi xarakterli.

Davolash qorin bo’shlig’ini kesish yo’li bilan yoki oraliq orqali operatsiya usulida bo’ladi.

Joyiga kiritib bo’lmaydigan yon tomonlama oraliq, churralarida operatsiyaga ruxsat etilmaydi.

Qorin churralari asoratlari – yalliglanish, churrani joyiga kiritib bo’lmaslik, koprostaz, qisilish.

Churralarning o’tkir asoratlari. Bularga: churrada najas turib qolishi (koprostaz), churra ichidagi a’zolar yalliglanishi va churra qisilishi kiradi.

Koprostaz asosan yoshi ulg’aygan odamlarda, aksariyat ayollarda sodir bo’ladi. Bunda odatda churraning o’zida ham, butun qorin bo’ylab ham og’riq nisbatan kam bo’lgani holda churra bo’rtmasining xajmi kattalashadi. Keyinchalik qorinda og’riq paydo bo’ladi, loxaslik va intoksikatsiya, kekirish, ko’ngil aynishi, qusish paydo bo’ladi.

Churrada axlat turib qolganda dastlabki yordamning asosiy vazifasi qorin pressining peristaltikasini kuchaytirishga yordam berish va shu tariqa najas turib qolishiiga barham berish uchun churra ichidagini qorin bo’shlig’iga repozitsiya qilish (o’tkazish) hisoblanadi. Churra bo’rtmasini massaj qilish yoki oz-moz bosib turadigan bog’lam bog’lash ma’lum darajada yordam beradi.

Churra bo’rtmasiga muz solingan xaltacha qo’yish yoki bo’rtgan joy terisiga xloretil oqimini ta’sir ettirish shu maqsad uchun xizmat qiladi. Ular ta’siri ostida ichaklarning qonga to’liqligi kamayadi, ularda qiska vaqtga spazm vujudga keladi, ichak repozitsiyaga oson beriladi, uning peristaltikasi kuchayadi.

Churraning o’tkir yallig’lanishi. Churraning o’tkir yallig’lanishi kamroq uchraydi. Ichak devori sohasi churrani yallig’lantiradigan manba hisoblanadi. Bunda churrada, ko’pincha gipogastral sohasida o’rtacha og’riq sezgilari, Qorinning chuqur joylashgan qismida to’liqlik hissi paydo bo’ladi, qorin devori zonasi taranglashishi mumkin.

Bunday yallig’lanishlarni davolash ularning ichidagi narsani qorin bo’shlig’iga albatta repozitsiya qilish, keyin o’rinda yotish rejimini saqlash, ichak va qovuq funktsiyasi ustida nazorat qilishdan iborat. Bunda churraning qisilishiga yo’l qo’ymaslik uchun churra holatini tez-tez nazorat qilib turish zarur. Odatda shundan keyin churra yalliglanishi kamayib boradi va yo’qoladi. Churra patogen mikroblar ishtirokida yallig’langanda seroz va seroz-fibrinoz ekssudat tezda yiringli va hatto yiringli-chirigan bo’lib qoladi. Churra xaltachasidagi infektsiya reflektor qusishga, butun qorin bo’ylab qorin pardasi yallig’lanishiga, qorin og’rishi, ichaklar parezi, peritonit manzarasiga sabab

bo’ladi. Shuning uchun bunday hollarda qorin devorining o’zgarmagan to’qimalari chegarasiga yaqin joyda revizion laparotomiya operatsiyasini boshlash va agar qorin bo’shligida hamma narsa joyida bo’lsa, bu jarohatni yopish va shundan keyingina yalliglangan churra to’qimalarini kesishga o’tish kerak.

Churra qisilishi. Churra qisilishi, odatda, churra ichidagining churra darvozalarida yoki churra xaltachasi bo’yni og’zida, yoki churra xaltachasidagi bitishmalar orasida to’satdan qisilib qolishidan iborat. Bunda churra ichidagi a’zolar to’qimalarida qon ta’minoti, innervatsiyasi binobarin ular trofikasi va oziqlanishining buzilishlari ro’y beradi. Churraning qisilish sabablari turli tuman bo’lishi mumkin.

Elastik qisilishda churra xaltachasiga o’tgan a’zolar tashqaridan bosiladi.

Najas bilan qisilishda ichak ichidagi narsa ko’p miqdorda yig’ilib, churra xaltachasining to’lishini ancha oshiradi va shu tariqa churra halqasidagi bosimni kuchaytiradi, buning oqibatida ichak tutilib qolishi vujudga keladi.

Churraning qisilish turlaridan biri Rixter churrasi bo’lib, uni o’z vaqtida diagnostika qilish nihoyatda mushkul. Churraning bu turida churra xaltachasida ichak devorining faqat bir qismi qisiladi. Operatsiyada churra xaltasini ochish birmuncha qiyinchilik tug’diradi, chunki devor oldidagi qisilgan uchastka bevosita churra xaltachasi tubiga taqalgan bo’ladi va shu sababli ichak tasodifan kesib qo’yilishi mumkin.

Retrograd yoki teskari qisilish qisilishning turlaridan biri hisoblanadi. Retrograd qisilishda ichak qovuzloqlarining jonsizlanishi qisilgan xalqadan yuqorida boshlanadi. Ichak qovuzloqlari 2-14 soat ichida jonsizlanadi.

Churra qisilishining klinik manzarasi. Xar qanday churra qisilishining klassik klinik belgilari odatda uchta simptom hisoblanadi:

- churra bo’rtmasi bo’lgan joyda yoki umuman qorinda to’satdan og’riq boshlanishi;
- churra bo’rtmasi xajmining tez kattalashuvi;
- churrani to’g’rilash imkoniyatining birdaniga yo’qolishi.

Bu simptomlarning yuzaga chiqish darajasi har xil bo’ladi.

Davolash. Churrasi qisilgan bemorlarni davolashning birdan-bir to’g’ri usuli shoshilinch operatsiya. Qisilgan churrani operatsiyasiz, qo’lda to’g’rilashga urinish mumkin emas, biroq operatsiya qilishga mutlaq monelik bo’lgan hollar bundan mustasno. Qisilishni bartaraf etish va qisilgan a’zolarning yashashga layoqatliligini aniqlash zarur. Buning uchun to’qimalarni aponevrozgacha qavat-qavat qilib tilinadi va churra xaltachasi ochiladi, uni kesiladi va «churra suvi» ni chiqariladi. Bunda xirurg yordamchisi qisilgan a’zolarni tutib turadi va qisilgan a’zolar tekshirib chiqilgandan keyingina qisadigan xalqa kesiladi va qisilgan a’zolarning yashashga layoqatliligi aniqlanadi. Ichakning yashab ketish mezonlari: pushti rang tusda, strangulyatsion egatchalar va subseroz gematomalari yo’q, ichak tutqich mayda tomirlarida pulsatsiya va ichak peristaltikasi saqlanib qolgan. Ichak yashashga layoqatsiz bo’lsa, uni olib tashlanadi. Ichakning olib keladigan kesigidan kam deganda 30-40 sm va olib ketadigan kesigidan 15-20 sm ni rezektsiya qilish kerak.

Hazm yo’llari uzluksizligini tiklanadi va churra darvozalarini eng oddiy usullar bilan plastika qilinadi. Qari yoshdagi va hamrox og’ir kasalliklari bo’lgan bemorlarga qisilgan churralarda churra kesish amaliyoti bajarish jarayonida churra darvozasi plastikasi bajarilmaydi, jarohat qavtma-qavat tikiladi.

Churra xaltachasi flegmonasi bilan asoratlangan qisilgan churrada operatsiyani o’rta laparotomiyadan boshlanadi, ichakni yashashga layoqatli to’qimalar chegarasida rezektsiya qilinadi. Ichaklarning uchlarini tikiladi, olib keladigan va olib ketadigan kovuzloqlar orasiga anastomoz qo’yiladi. Operatsiyaning qorin ichidagi bosqichi tugallangandan keyingina churra flegmonasiga xirurgik ishlov beriladi, qisilgan ichakni va churra xaltachasini olib tashlanadi. Churra darvozalari plastikasi qilinmaydi. Operatsiyani yordamchi choklar solish va jaroxatni drenajlash bilan tugallanadi.

Bemorda qisilgan churra o’zicha joyiga tushgan xollarda xirurg taktikasi, o’tgan fursatdan qat’iy nazar, shoshilinch operatsiya qilishdan iborat, chunki to’g’rilangan a’zolarning xolati qandayligi noma’lum bo’ladi.

Qorin bo’shlig’ining qator o’tkir kasalliklari qorin devorida churralar bo’lganda go’yo qisilish borligidan xabar beradigan simptomlar bilan o’tadi. Asoratlarning bu turi adabiyotda «Brok soxta qisilishi» nomi bilan ma’lum. Ozod qorin bo’shlig’i bilan tutashmasi bo’lgan churra xaltachasida churra xaltachasi bo’shlig’iga yallig’li ekssudat tushishi bilan bog’lik, ikkilamchi o’zgarishlar sodir bo’ladi. Ilgari to’g’rilanadigan churra endi to’g’rilanmaydigan bo’lib qoladi, og’riq sezgilari paydo bo’ladi. Soxta qisilishning bu simptomlari me’da yarasi teshilganda, xoletsistitda, appenditsit va boshqalarda rivojlanishi mumkin. Birgalikda rivojlanadigan bu jarayonlarning diagnostikasi qiyin va bemorni qunt bilan sinchiklab tekshirish, anamnezni puxta yig’ishni talab etadi.

Joyiga solinadigan churrada (surunkali asoratlangan) ilgari to’g’rilanadigan churra to’g’rilanmaydigan bo’lib qoladi, biroq bunda og’riq ham bo’lmaydi. To’g’rilanmaydigan churralarning ko’p qismi xayotda orttirilgan bitishmalar borligi bilan bog’liq.

To’g’rilanmaydigan churra simptomatikasi. To’g’rilanadigan churranikidan odatda yaqqolroq ifodalangan. Dispeptik buzilishlar, qabziyatlar ko’p uchrab turadi.

To’g’rilanmaydigan churra ko’pincha ichakning mexanik tutilib qolishi (bitib ketish, buralish, striktura), churra pardalarining yallig’lanishi va qisilishi bilan asoratlanadi.

ME’DA VA O’N IKKI BARMOQLI ICHAK KASALLIKLARI

Anatomik-fiziologik ma’lumotlar

Me’da chap qovurg’alar ostida va qorinning chap yarmida joylashgan, uning chiqish qismigina o’rta chiziqdan o’ngga o’tadi. Me’da to’lganda uning katta egriligi kindik sohasida proektsiyalanadi. Me’dada kardial bo’lim, tubi, tanasi, antral bo’lim, pilorik kanal farq qilinadi. Pilorik qisqich me’da bilan o’n ikki barmoqli ichak o’rtasidagi chegara hisoblanadi.

O’n ikki barmoqli ichak me’da osti bezi boshchasini taqa ko’rinishida bo’lib, Treytts boylami oldida duodenoeyunal bukilma hosil qiladi. O’n ikki barmoqli ichakda 4 qism qayd qilinadi: yuqori gorizontal, pastga tushadigan (unga umumiy o’t yo’li va me’da osti bezi yo’li quyiladi), pastki gorizontal va yuqoriga ko’tariladigan qism.

Me’da tanasi bilan antral bo’lim o’rtasida burchak kemtigiga muvofiq keladigan oraliq egat chegara bo’lib hisoblanadi. Me’dani shu tarzda bo’lish me’daning gistologik tuzilishiga va fiziologik xususiyatlariga muvofiq, keladi.

Me’da qon bilan qorin aortasi tarmoqlaridan ta’minlanadi. Tomirlarning a’zolar ichidagi katta aloqalari, ularning anastomozlari qon ta’minotining ko’pligini keltirib chiqaradi. Bu hol eroziyalardan va yaralardan qon oqqanda qon ketishini to’xtatishni qiyinlashtiradi. Me’da venalari arteriyalarga mos keladi va qopqa vena tarmog’i hisoblanadi. Me’da kardial bo’limining shilliq, pardasi ostidagi qavatda venoz chigallar portal sistemani yuqori kovak vena sistemasi bilan tutashtiradi,

bu portal gipertenziyada venalarning varikoz kengayishini diagnostika qilishda va davolashda g’oyat muhim.

Me’dadan limfa oqib ketadigan yo’llar me’dada onkologik jarayon sababli o’tkaziladigan radikal operatsiyalarda muhim ahamiyatga ega. Asosan tomirlar yo’li bo’ylab joylashadigan asosiy limfatik sohalar soni 3 ta: 1) chap me’da

arteriyasi sohasi; 2) taloq arteriyasi bo’ylab o’tgan limfatik tomirlar; 3) jigar arteriyasi bo’ylab joylashgan limfatik tugunlar.

Bu uchala asosiy arteriyalar tarmoqlari bo’ylab joylashgan tugunlar birinchi tartibdagi limfatik tugunlar, bu arteriyalarning o’z tutami bo’ylab joylashgani – ikkinchi tartibdagi tugunlar, qorin arteriyasi (truncus coeliacus) bo’ylab joylashgani esa uchinchi tartibdagi limfatik tugunlar deb ataladi. Me’dani intramural nerv chigallari, adashgan nervlar va quyosh chigalidan simpatik nervlar innervatsiya qiladi.

Me’da funktsiyasini idora qilishda oldingi yoki orqa, ba’zan esa ham oldingi, ham orqadagi qo’shimcha tutamlar ko’rinishidagi adashgan nervlar, o’ng tutamdan chiqadigan va qizilo’ngachning orqa chap yuzasi bo’ylab me’da tubiga Gis burchagi sohasida boradigan Grassi qo’shimcha tarmog’i muhim ahamiyatga ega. Bu qo’shimcha tarmoqlar vagotomiyadan keyin yara kasalligining qaytalanishida muhim rol o’ynaydi. Adashgan nerv tutamlari sekretor faoliyatini boshqaradigan Latarje oldingi va orqa tarmog’i bilan tugallanadi, uning oxirgi 2-4 tarmoqlari esa motor funktsiyasini boshqaradi. Oldingi va opqa Latarje tarmoqlari orasida antral bo’lim sohasida ham, tanasi va hatto kardiya sohasida ham kollaterallar bo’ladi.

Me’da sekretsiyasi butun hazm qilish davri mobaynida o’zaro ta’sir qiladigan neyrogumoral mexanizm bilan amalga oshiriladi. Adashgan nervlar I faza deb ataladigan neyrogen fazani ta’minlab beradi, u o’rta hisobda taxminan yarim soat davom qiladi va sekretsiyaning go’yo ish solish mexanizmi hisoblanadi. Ayni vaqtda adashgan nervlar ovqatning me’dadan o’n ikki barmoqli ichak motorikasini va evakuatsiyasini ta’minlab beradi. Oxirgi ma’lumotlarga ko’ra ovqat eyilgandan keyin me’dani bo’shashishi noadrenergik tormozlanish nerv tolalari tomonidan amalga oshiriladi.

Me’da sekretsiyasining (II faza) gumoral rag’batlantirishni 1905 yil Edkins kashf etgan va 1964 yilda Gregori va Trasi sof holda ajratib olgan gastrin vositasida amalga oshiriladi. Gastrin me’daning antral bo’limi shilliq pardasida joylashgan hujayralar (ularning 90%gacha), o’n ikki barmoqli va och

ichaklarning proksimal qismlarida, hatto me’da osti bezidagi hujayralar tomonidan sintez qilinadi. Fiziologik sharoitlarda C-hujayralar oqsili ovqat, peptonlar, aminokislotalar, adashgan nerv kabilar bilan rag’batlantiriladi va endi uning o’zi ichki omil ishlanishi, xlorid kislota, pepsin, me’da osti bezi fermentlari sekretsiyasini rag’batlantiradi, me’da va och ichak peristaltikasini kuchaytiradi.

Ichak fazasi (III faza) mexanizmi unchalik ravshan emas: ayrim mualliflar ingichka ichakning yuqori bo’limlarida me’da sekretsiyasini rag’batlantiradigan enterogastron hosil bo’ladi deb hisoblasalar, boshqalari ingichka ichakda oqsil parchalanishida gistamin hosil bo’ladi deb hisoblaydilar. Ma’lumki, ingichka ichak sekretsiyani faqat qo’zg’atish ta’siriga emas, balki tormozlash ta’siriga ham ega. Biroq, bu vagus innervatsiyasi saqlanib qolgan taqdirdagina shunday bo’ladi.

Me’dada 3 ta sekretor bezsimon sohalar farqlanadi:

1. Kardial – ovqat luqmasi uchun qulay sharoit yaratadigan shilliq ajratadi.
2. Fundal bezlar, hujayralarning 4 turidan tashkil topgan: bosh hujayralar pepsinogen ajratadi, parietal (yoki qoplama) hujayralar xlorid kislota va Kastl ichki omilini ajratadi; qo’shimcha hujayralar bufer xossalarga ega shilliq ishlab chiqaradi; differentsiatsiyalanmagan hujayralar – ulardan qolgan hujayralar rivojlanadi.
3. Antral bezlar hujayradan tashqari suyuqlik pH iga yaqin bo’lgan pH li eriydigan shilliq, va gastrin gormoni ajratadi.

Me’daning tsilindrsimon epiteliy bilan qoplangan butun shilliq pardasi shilliq pardani o’z-o’zini hazm qilishdan himoya qiladigan va uni parda ko’rinishida bekitib turadigan asosiy vosita hisoblangan shilliq ajratadi.

O’n ikki barmoqli ichak shilliq pardasida endokrin hujayralar joylashadi: gastrin ishlab chiqaradigan C-hujayralar, S-hujayralar – sekretin, J-hujayralar – pankreozimin ishlab chiqaradi.

Bir sutka ichida me’dada 1 l gacha me’da shirasi hosil bo’ladi. Ovqatda xlorid kislota, pepsinogendan hosil bo’ladigan pepsin tomonidan xlorid kislota

ta’siri ostida ishlov beriladi. Ovqatning o’n ikki barmoqli ichakka portsiya-portsiya bo’lib tushishini pilorus va me’daning antral bo’limi funktsiyasi ta’minlab turadi.

Diagnostik tekshirish usullari

Me’da shirasi analizi. Tekshiruv nahorda o’tkaziladi. Me’da ingichka zond bilan zondlanadi va yig’ilgan suyuqlik aspiratsiya qilinadi. So’ngra 1 soat mobaynida suyuqlikni doimiy aspiratsiya qilib, kislotaning bazal ishlanishi tekshiriladi. Kislotaning bazal ishlanishi ko’rsatkichlari bo’yicha vagus tonusi va uning sekretor apparatga ta’siri to’g’risida bilvosita xulosa chiqarish mumkin.

Maksimal gistamin (pentagastrin) testi – sekretsiyani o’rganishning eng ahamiyatli usullari: me’da shirasining ajralishi bo’yicha shilliq parda patomorfologiyasi holatiga baho berish mumkin. Gistaminning qo’shimcha ta’siri bo’lishi mumkinligini hisobga olib, oldindan antigistamin preparatlar yuboriladi. Me’da suyuqligi 1 soat ichida (0,024 mg/kg dozada gistamin yuborilgandan keyin 30 minut o’tgach) aspiratsiya qilinadi. Sekretsiya hajmi, umumiy kislotalik va ozod xlorid kislota titrlash birliklarida, xlorid kislota debiti mmol/soat hisobida quyidagi formula bo’yicha aniqlanadi:

$$\text{HCl debiti} = \frac{\text{me'da shirasi hajmi (ml) HCl titr birligi}}{1000}$$

Maksimal gistamin (pentagastrin) testlarining quyidagi normativlari farq qilinadi: soatlik ajralishi – soatiga 180-220 ml; kislotaning bazal ishlanishi – soatiga 18-20 mmol; yoshi ulg’aygan va keksa odamlar uchun ular birmuncha past – soatiga 15-20 mmol. Normada bazal sekretsiya ko’rsatkichlari: soatlik ajralishi – soatiga 50-100 ml; kislotaning bazal ishlanishi – soatiga 4,5-5,5 mmol.

Me’da yarasida sekretsiya ko’rsatkichlari normoatsid yoki gipoatsid, o’n ikki barmoqli ichak yarasida – giperatsid (soatiga 40-45 mmolgacha), sekretsiyaning birmuncha yuqori ko’rsatkichlarida (gipersekretorlar) Zollinger-

Ellison sindromi bo’lishi mumkinligi hakida o’ylash lozim (bunday hollarda zardob gastrinini o’rganish zarur).

Xollander insulin testini qo’llanishda 10 kg tana og’irligiga 2 TB hisobidan venaga insulin yuboriladi, unda me’da shirasini 2 soat ichida yig’iladi (har 15 minutda 8 portsiya). Test qondagi qand miqdorini nazorat qilgan holda o’tkaziladi. Bu testni qo’llanish adashgan nervning me’da sekretsiyasiga ta’sirini tadqiq qilish imkonini beradi. Biroq, u Key testiga qaraganda kam ma’lumot beradi, u hozirgi vaqtda ham qo’llaniladi. Yoshi ulg’aygan va keksa odamlarda me’da sekretsiyasini tekirishda Key testi bilan chegaralanish lozim.

Radiotelemetriya va pH-metriya. Birinchi usulda me’daga pH muhiti o’zgarishini qayd qiladigan mitti kapsula – radiouzatgich o’rnatiladi, u ma’lumotni qabul qilib qayd etadigan moslamaga uzatadi va lentaga egri chiziq ko’rinishida yoziladi.

Bernar zondi (1968) bilan pHni intragastral aniqlash usuli ham bor. Bu usul bemorlar uchun og’irroq bo’lsada, biroq pH ni tanada ham, antral bo’limda ham birdaniga aniqlashga imkon beradi.

Aspiratsion usul bilan me’da shirasida pH ni aniqlash o’rtasidagi muhim farq shundaki, birinchi holda HCl tekshiriladi, ikkinchisining yordamida esa pH ning haqiqiy qiymatlari bevosita me’da devorida uning turli bo’limlarida bir vaqtning o’zida aniqlanadi. Bu usullar bir-biriga raqobatchi emas, balki biri ikkinchisini to’ldiradi. Yoshi ulgaygan va keksa odamlarda, shuningdek og’ir yotgan va zaiflashgan bemorlarda bu usullardan bittasini qo’llash mumkin.

Me’da va o’n ikki barmoqli ichakning yara kasalligi patologiyasidagi rejali va shoshilinch xirurgiyada tekshirishning rentgenologik usullariga – obzor rentgenografiya (ozod gaz borligini aniqlashda, yara teshilganiga shubha bo’lganda yoki yara perforatsiyasida), pnevmogastrografiyaga (shubhali hollarda me’daga 2-3 l gaz insuflyatsiya qilinib takror rentgenografiyada) katta ahamiyat beriladi.

Me’da va o’n ikki barmoqli ichakni kontrast rentgenologik tekshirish nahorda o’tkaziladi. Bunda bariy sulfat qabul qilishdan oldin me’dada

evakuatsiya yoki gipersekretsiya buzilishlari sodir bo'lganidan dalolat beradigan talay mikdordagi suyuqlikni aniqlash mumkin, uni zond bilan chiqarish kerak. Ozroq mikdordagi bariy aralashmasi qabul qilingandan so'ng shilliq parda relefi aniqlanadi, so'ngra "tig'iz" to'ldirishda shakli, joylashishi, katta-kichikligi, konturlari, so'riluvchanligi, bo'shalishning borishi va boshlanish muddatlari, patologik o'zgarishlar (to'lish nuqsonlari, «tokcha» simptomi), gaz pufagi holati, uning deformatsiyasi, og'riq nuqtalari aniqlanadi. Dinamik, flyuorografik, kinematografik tekshiruv elektron-optik o'zgartirgichdan foydalanib olib borilganda me'da motorikasini, uning turli bo'limlarini va evakuatsiya muddatlarini qayd qilish mumkin.

Qator hollarda ikki va uch marta kontrastlashdan foydalaniladi. Ikki marta kontrastlash ikkita variantda qo'llanilishi mumkin:

1) me'daga kontrast aralashma va gaz kiritish;

2) me'daga gaz kiritish va pnevmoperitoneum holati bilan tomografiya o'tkazish.

Uch marta qontrastlash - bu me'daga gaz kiritish, pnevmoperitoneum va kontrast aralashma ichirishdan iborat.

Duodenografiya o'n ikki barmoqli ichak holatini batafsil o'rganish uchun (asosan pankreatobiliar sohasi holatini va jarayonini o'rganish uchun) o'tkaziladi.

Gastroduodenofibroskopiya – me'da va o'n ikki barmoqli ichak tomonidan patologiyani aniqlashning eng ko'p ma'lumot beradigan usuli bo'lib, fibrotolali optika yordamida o'tkaziladi. Ertalab nahorda bajariladi, biroq shoshilinch hollarda zarurat bo'lganda sutkaning har kanday vaqtida me'da bo'shalishidan so'ng o'tkazilishi ham mumkin.

Tekshirishning bu zamonaviy turlari yordamida shilliq pardada bo'lgan har qanday arzimagan o'zgarishlar: eroziya, yirtilish, yara, boshlang'ich bosqichidagi o'smalar aniqlanadi, biopsiya qilish imkoniyati borligi xavfli o'smalar va me'da yarasini differentsial diagnostika qilishda bu usulning nihoyatda qimmatli ekanligini ko'rsatadi. Bu usul operatsiya qilingan me'da

shilliq pardasi, choklar, ingichka ichak holati to’g’risida etarlicha aniq tasavvur beradi. Bu usul me’dada kam shikastlaydigan alternativ operatsiyalar qilishga, operatsiyadan keyingi erta davrda davo tadbirlari (qon ketishini to’xtatish, to’siq, sohasiga zondlar kiritish va boshqalar) o’tkazishga imkon beradi.

Laparoskopiya shubhali hollarda yara perforatsiyasini qorin bo’shlig’ining boshqa a’zolari patologiyasidan differentsiatsiya qiladi, xavfli jarayonning tarqalganligini aniqlab beradi, biopsiya olishga imkon beradi.

Me’da va o’n ikki barmoqli ichakning yara kasalligi

Me’da va o’n ikki barmoqli ichakning yara kasalligi – hozirgi zamon gastroenterologiyasining asosiy muammolaridan biri hisoblanadi. Bu kasallik 1000 aholiga hisob qilganda 4-5 hollarda uchraydi. Kasallik yoshlar va yoshi ulg’aygan hamda keksa odamlarda ham uchrab tursada, asosan 20-40 yoshdagi kishilarda bo’ladi. Yoshlikda uning duodenal formasi, keksalikda me’da yarasi uchraydi. Erkak va ayollarda uchrash nisbati yoshlarda va o’rta yoshlarda 5:6, yoshi ulg’aygan odamlarda 3:1 va keksalarda deyarli 1:1. Bemorlarning nogiron bo’lishlari jihatidan yara kasalligi 2-o’rinni egallaydi (yurak-tomirlar kasalliklaridan keyin).

Yara kasalligi etiologiyasi murakkab va hal qilinmagan masala hisoblanadi. Hozirgi vaqtda omillarning 3 asosiy guruhi: nerv, gumoral va mahalliy omillar mavjud. Konstitutsiya, irsiyat, tashqi muhit sharoitlari muayyan rol uynaydi. Me’da yaralari shilliq pardaga ximiyaviy va fizik omillar, dori preparatlari ta’siridan, qon aylanishining buzilishi, gipoksiya va boshqalardan paydo bo’ladi, bu shilliq parda butunligi buzilishiga olib keladi.

Ultserogen omillarga (M.I. Kuzin bo’yicha, 1986) quyidagilar: tug’ma (parietal hujayralar massasi oshishi, nerv sistemasi reaktivligi xususiyatlari, I (0) qon gruppasi; stress holatlar (kasbkorga oid va ruhiy zo’riqishlar, shikastlar, kuyish, sepsis); kislotali-ishqor muvozanat holatining buzilishi, antroduodenal dismotorika; ovqatlanishning noto’g’ri maromi; surunkali och qolish; dori-darmonlar (atsetilsalitsilat kislota, indometatsin, glyukokortikoidlar); endokrin

bezlar ta’sirlari (gipokaliemiya, surunkali pankreatit tashqi sekretor funktsiyaning pasayishi bilan, Zollinger-Ellison sindromi; kalqonsimon oldi bezi, gipofiz, buyrak usti bezi adenomasi); jigar, buyrak, o’pkaning surunkali kasalliklari, qon aylanishining o’tkir va surunkali buzilishlari.

Me’da va o’n ikki barmoqli ichakda yara defekti hosil bo’lishiga agressiya omillari (xlorid kislota, pepsin, motorika buzilishlari, shilliq parda shikastlari, ovqatlanish omillari va tashqi muhit ta’sirlari) va himoya omillari (shilliq parda rezistentligi, ishqoriy sekretsiya, antroduodenal kislota «tormozi», ovqat xarakteri va boshqalar) o’rtasidagi dinamik muvozanatning buzilishi imkon beradi.

Yara kasalligi paydo bo’lish mexanizmining murakkabligi hisobiga olinadigan bo’lsa, qonservativ davolashning ham, operatsiya usulini tanlashning ham qiyinligi o’z-o’zidan ravshan bo’ladi.

Patologik anatomiyasi. Me’da va o’n ikki barmoqli ichak shilliq pardasi va birmuncha chuqur joylashgan devorlarining defekti (nuqsoni) yara deyiladi, uning o’lchamlari va chuqurligi har xil bo’lishi – yuza yaradan (shilliq parda chegarasida), to uning hamma qatlamlarini qamrab oladigan chuqur (perforativ va penentratsiya qiladigan) yaralargacha, bir necha millimetrdan, to «gigant» yaralargacha (3-5 sm va undan katta) bo’ladi. Me’da yaralari asosan kichik egrilikda, kamroq – tanasida va katta egriligida, o’n ikki barmoqli ichakda – uning piyozcha qismida, kamroq – postbulbar qismida joylashadi. Yara bitgandan keyin me’da piyozcha qismi shaklini buzadigan chandiq qoldiradi, ba’zan chiqish qismi torayishiga – stenoziga olib keladi.

O’n ikki barmoqli ichakning yara kasalligi odatda navqiron va o’rta yoshda boshlanadi, biroq 60 dan oshgan odamlarda paydo bo’lishi ham mumkin («kechikkan» yaralar). Kechishining davriyligi, mavsumiy (bahor-kuzda) qo’zishi, kunduzgi maromi, tungi og’riqlar va ovqat eyilgandan keyin tinchiydigan och og’riqlar, jig’ildon qaynashiga xos bo’ladi. Og’riq maromi ifodalangan: ochlikda – og’riq boshlanadi, ovqat eyilganda – engillashadi, ochlikda – yana og’riq boshlanadi. Bu «uch fazalilik» jarayonning yaqqol o’n

ikki barmoqli ichakda joylashganidan darak beradigan asosiy diagnostik-anamnestik belgi hisoblanadi. Og'rik xarakteri, doimiyligi o'zgarganda, orqa, elka, kurakka o'tganda yara penentratsiyasi haqida o'ylash lozim.

Odatda jarayon qo'zigan davrda paydo bo'ladigan qusish bemorga birmuncha engillik beradi, u nordon, unda ovqat aralashmasi bo'lmasligi mumkin. Qusuqda ovqat bo'lishi, ayniqsa qusishdan bir muncha oldin yoki qusish oldidan ovqat eyilgan bo'lsa, bu holda stenoz bilan bog'lik bo'lgan evakuatsiya buzilishi to'g'risida fikr yuritish mumkin.

Bemorlarning umumiy holati, odatda, kam o'zgaradi yoki umuman o'zgarmaydi. Bemorda ozib ketish kuzatilmaydi, bu aksariyat bemorning og'riqni yo'qotish uchun ovqat eb turishga intilishi bilan bog'lik bo'ladi. Stenoz paydo bo'lganda va ovqat o'tkazuvchanlikning buzilishlarida ozib ketish qayd qilinadi, xolos.

Duodenal yara diagnostikasida, umumiy qabul qilingan tekshirishlardan tashqari, me'da sekretsiyasini tekshirishga katta ahamiyat beriladi. Kislotalilikning yuqoriligi (bu me'daning boshqa kasalliklarida ham uchrasada) bazal davrda ham, gistamin va insulin bilan rag'batlantirishdan keyin ham o'n ikki barmoqli ichak yarasi uchun xos.

Rag'batlantirilgan kislotalilik ko'rsatkichlarining yuqoriligi – gipersekretsiya (soatiga 40 mmoldan yuqori) yara teshilishi (perforatsiya) yoki qon ketishi kabi asoratlar bo'lishi mumkinligini ko'rsatadi, KBI (kislotaning bazal ishlanishi) ning yuqori ko'rsatkichlari Zollinger-Elisson sindromi borligi mumkinligidan dalolat beradi. Bu holda qondagi gastrin mikdorini tekshirish kerak.

Me'daning yara kasalligi

Me'da yarasining 3 turi farq qilinadi (Jonson, 1965):

I turi – me'da kichik egriligi yaralari – meziogastral yaralar;

II turi – me'da va o'n ikki barmoqli ichakning ko'shma yaralari;

III turi – prepilorik yaralar.

Ko’pincha (60% hollarda) I tipga oid yaralar va 20% da II va III tiplarga oid yaralar uchraydi.

Me’da yaralarining kelib chiqish sabablari xilma-xil. Bosh sababchilaridan biri me’dadan passajni buzilishi natijasida ro’y beradigan duodenogastral reflyuks, piloroduodenal segment motorikasi buzilishi, pilorusdagi etishmovchilik hisoblanadi. O’n ikki barmoqli ichak ichidagi moddalar (lizoletsitin, o’t kislotalari) me’da shilliq pardasi himoya barerini buzadi, vodorod ionlarining jadal teskari diffuziyasi esa shilliq pardaning bevosita jarohatiga, atrofik gastrit boshlanishiga olib keladi. Mikro- va makrotsirkulyatsiya buzilishlari, shilliq parda ostidagi qavat chigali bo’lmasligi, kichik egrilik sohasidagi shilliq parda tomirlarining tugallanish xarakteri me’da yarasining eng ko’p joylashadigan joyini izohlab beradi. Me’da yaralarida xlorid kislota miqdorining past ko’rsatkichlari vodorod ionlarining teskari diffuzlanishi, qoplama hujayralar massasi kamayib ketgan atrofik gastrit bilan tushuntiriladi.

Me’da va o’n ikki barmoqli ichakning qo’shma yaralari birlamchi duodenal yara, pilorostenoz va evakuatsiya buzilishlari natijasida antral staz ro’y berishi bilan bog’lik, bu antral bo’limning cho’zilishiga, gastrin ajralib chiqishiga, gipersekretsiyaga va keyinroq, me’da yarasi hosil bo’lishiga olib keladi.

Prepilorik yaralar (III turi) paydo bo’lishining patogenetik mexanizmlari o’n ikki barmoqli ichak yaralarining paydo bo’lishiga o’xshashdir.

Me’da yara kasalligining klinik manzarasi ko’p jihatdan yara joylashgan joyga, dastlabki umumiy statusga, yoshga, asoratlar paydo bo’lishiga bog’liq.

Kardial og’riqlar xanjarsimon o’siq sohasidagi og’riq bilan kechadi, u bel sohasiga, chap elkaga, yurak sohasiga o’tadi, shu sababli bu og’riqni stenokardiyadagi og’riq deb o’ylaydilar. Og’riq ovqat eyish bilan bog’lik bo’ladi, ovqat eyishdan 20-30 minut o’tishi bilan paydo bo’ladi.

Mediagastral yaralar aksariyat 40 dan oshgan kishilarda paydo bo’ladi. Asosiy belgisi – ovqat eyilgandan keyin 30-60 minut o’tgandan keyin og’riq paydo bo’lishidir. Og’riq paydo bo’lish muddatining yaraning joylashuviga

bevosita bog’liqligi qayd qilinadi. Og’riq odatda 1-1,5 soat, ya’ni ovqat me’dadan chiqib ketguncha davom etadi. Og’riq xarakteri, paydo bo’lish muddati, kuchi va davomliligi ovqatga, uning miqdoriga, sifatiga bog’liq, keyinchalik esa og’riq ovqat xarakteridan qat’iy nazar, har gal ovqat eyilgandan keyin paydo bo’ladi.

O’n ikki barmoqli ichakning yara kasalligidan farqli ravishda me’da yaralaridagi og’riqlar «ikki fazali» bo’ladi: ovqat – og’riq, tinch sharoit – engillashuv.

Katta egrilikdagi yaralar kam uchraydi, ko’pincha xavfli bo’ladi, charviga, yo’g’on ichakka, taloq va jigarning chap bo’lagiga o’tadi.

Pilorus yaralari (III turi) klinik jihatdan o’n ikki barmoqli ichak yaralariga o’xshash, biroq malignizatsiyalanishga moyil (2-3% hollarda).

Yoshi ulg’aygan va keksa odamlarda yaralar aturik, ko’pincha asoratlar rivojlanishi bilan o’tadi. 60 yoshdagi bemorlarda paydo bo’lgan yaralar «eski», bu yoshdan keyin paydo bo’lgan yaralar «kechikkan» yaralar deyiladi. Me’da yaralari uchun «qarilik» yaralari xos, ular o’tkir boshlanadi, yassi, yirik bo’ladi, yaradan qon ketishiga moyil bo’ladi, ularning sababi – atrofik jarayon, tomir patologiyasi.

Me’da va o’n ikki barmoqli ichakning yara kasalligi simptomatikasi keksa kishilarda kam ifodalangan – kuchli og’riq, bo’lmaydi (diametri 3 sm dan katta «gigant» yaralardan tashqari), tsikllilik, mavsumiylik yo’q, kamqonlik, ozib ketish ifodalangan. O’n ikki barmoqli ichakning «kechikkan» va «eski» yaralarida me’da shirasi kislotaliligining ko’rsatkichlari saqlanib qolgan yoki hatto yuqori raqamlarda bo’ladi.

O’smirlarda yara kasalligi og’riq, qusish, duodenal yaraning bir yoki bir necha asoratlari rivojlanishi: yara teshilishi, penetratsiya, stenoz, qon ketishi holatlari kuzatiladi.

Me’da va o’n ikki barmoqli ichak yara kasalligining asoratlari

Yara penetratsiyasi

Bu perforatsiyaning sekin kechadigan turlaridan biri bo'lib, penetratsiyaning 3 bosqichi farq qilinadi:

I – devorning hamma bo'limlari orqali o'tishi – devor ichi penetratsiyasi;

II – qo'shni a'zo bilan fibroz qo'shilib ketish bosqichi;

III – penetratsiyaning tugallanish va qo'shni a'zoga (kichik charvi, me'da osti bezi, jigar, ko'ndalangchambar ichak yoki uning ichak tutqichi, diafragma, taloqqa) kirishi.

Penetratsiyaning o'ziga xos simptomlari og'riqning kuchayishi, uning doimiyligi, bel sohasiga, kurakka, bo'yinga (penetratsiya ro'y bergan a'zoga ko'ra) tarqalishi, qattiq, tungi og'riqlar, konservativ davolashning foydasi yo'qligi yoki kam naf berishidan iborat. Umumiy o't yo'liga penetratsiya bo'lishi mumkin, u o't pufagiga kamdan-kam kiradi. Bu holda biliodigestiv oqma yara hosil bo'ladi.

Me'da osti beziga penetratsiya orqaga o'rab oladigan og'riq bilan o'tadi, me'da osti bezi boshchasiga penetratsiya bo'lganda sariqlik paydo bo'lishi mumkin, me'da yarasi bez tanasiga teshilganda og'riq, kurakka, yurakka tarqaladi.

Kovak a'zoga penetratsiya oqma hosil bo'lishi bilan tugallanishi mumkin, yo'g'on ichakka penetratsiya bo'lganda axlatda ovqat, axlat aralashgan, axlat hidi keladigan qusish bilan o'tadi.

Penetratsiyali yaralarda, ayniqsa oqma paydo bo'lganda jarrohlik amaliyotlari qiyinchilik bilan kechadi.

Piloroduodenal stenoz

Uning sababi ko'pincha o'n ikki barmoqli ichak yoki pilorik bo'limi, yoki pilorik kanalidagi yarada periultseroz infiltrat, shish, spazm va chandiqdanish bo'lishidir. Yarali anamnez odatda davomliligi, biroq, yoshi ulg'aygan va keksa odamlarda kasallik paydo bo'lgan vaqtdan boshlab 1-3 oy ichida stenoz rivojlangan hollar ma'lum.

Evakuatsiyaning buzilish darajasiga ko’ra stenozning 3 asosiy bosqichi farq qilinadi.

Kompensatsiyalangan stenoz biror belgilarsiz o’tadi: ovqatning toraygan uchastka orqali qiyinlik bilan o’tishi me’daning kuchaygan peristaltikasi bilan qoplanadi, ya’ni kompensatsiyalanadi. Klinik jihatdan yara kasalligining odatdagi simptomlari fonida me’daning to’lib ketish sezgisi, epigastriyda, ayniqsa ko’p ovqat eyilgandan keyin og’irlik paydo bo’ladi. Nordon kekirish, ba’zan me’da suyuqligi aralash nordon hidli qayt qilish engillik beradi. Rentgenologik tekshiruvda me’da o’lchami normal, biroq gipermotorika, bariyning o’rtacha tutilib qolishi aniqlanadi.

Subkompensatsiyalangan stenoz me’dada to’liqlik hissi palag’sa bo’lgan tuxum hidi keladigan yoqimsiz kekirish, sanchiqsimon og’riq, qorin quldirashi bilan o’tadi. Qusish ko’prok bo’ladi, bemorlar o’zlarini qusishga majbur etadilar, u engillik beradi. Qusuq massasida undan oldin yoyilgan ovqat qoldiqlari bo’ladi. Bemorlarning ahvoli yomonlashadi, holsizlanish, ozib ketish, suv-elektrolit balansi buzilishlari ifodalangan. Ob’ektiv tekshirishda epigastriyda «chayqalish shovqini» qayd qilinadi. Rentgenologik nahorga me’dada suyuqlik, uning peristaltikasi sustlashgan, toraygan piloduodenal kanal orqali sekinlashgan evakuatsiya qayd qilinib, bariy 6-12 soatgacha tutilib qoladi. 24 soat o’tgach me’dada bariy bo’lmaydi.

Dekompensatsiyalangan stenoz me’dada suyuqlik evakuatsiyasining keskin buzilishi, umumiy holatning yomonlashishi bilan o’tadi. Me’dada suyuqlikning turib qolishi me’daning cho’zilib ketishiga, dilatatsiyasiga olib keladi, me’dada bir necha litrgacha badbo’y suyuqlik to’planib qoladi, palag’sa bo’lgan tuxum hidi keladigan kekirish paydo bo’ladi. Atayin qo’zg’atilgan qusishdan keyin bemor ahvoli vaqtinchalik engillashadi, biroq tez-tez qayt qilish, ko’p mikdorda suyuqlik, xloridlar, kaliy ionlari yo’qotish degidratatsiyaga, qonning quyuklashuviga, xloridlar kamayishiga, alkaloz, diurez kamayib ketishiga olib keladi.

Bemorlarning umumiy ahvoli yomonlashadi, ular ozib ketadi, teri qoplamining elastikligi pasayadi, adinamiya bo'ladi. Qorin devorining turtkisimon chayqalishlarida «chayqalish shovqini», me'dada ko'zga ko'rinadigan qisqarish aniqlanadi.

Rentgenologik tekshiruvda qabul qilingan kontrast aralashmasi pastga tushadi va me'da kosacha ko'rinishini oladi, bunda me'daning pastki qutbi taroqsimon chiziqdan 6-10 sm pastga tushadi, tekshirish vaqtida suyuqlik evakuatsiyasi bo'lmaydi, me'da peristaltikasi sekinlashadi yoki bo'lmaydi, me'dada bariy 24 soat va bundan ko'p vaqt tutilib qoladi.

Dekompensatsiya bosqichida bemorda keskin suvsizlanish, kaxeksiya rivojlanishi mumkin, buyrakda qon oqimi pasayadi, diurez kamayadi, nordon mahsulotlar siydik bilan chiqarilmaydi, alkaloz atsidozga o'tadi, og'ir hollarda gastrogen tetaniya rivojlanadi (talvasa, trizm, «akusher qo'li» – Trusso simptomi).

Bunday asoratlar operatsiyadan oldingi korrektsiyani qunt bilan o'tkazish, bemorlarni reanimatsion bo'limga yotqizishni taqozo etadi.

Piloroduodenal stenozlarni operatsiya yo'li bilan davolash. Operatsiyaning maqsadi bir tomondan o'tkazuvchanlikni tiklash va ayni vaqtda yara kasalligini batamom tuzatib yuborish uchun shart-sharoitlar yaratishdan iborat. Hozirgi vaqtda piloroduodenal soha stenozlarini davolashning ko'p sonli usullaridan asosan 3 turi kullaniladi: 1 – radikal operatsiyalar – dekompensatsiyalangan stenozda me'daning 2/3 qismini rezektsiya qilish gastrodudenoanastomoz Bilrot-I (72-rasm) yoki gastroenteranastamoz Bilrot-II (73-rasm) usulida bajariladi (o'n ikki barmoqli ichakning stenozlovchi yarasi va me'da yarasining qo'shilib kelishi; duodenostaz bo'lganda ham), ikki tomonlama tutam vagotomiyasi bilan antrumektomiya (o'sha ko'rsatmalar bo'lganda va kislotalilikning yuqori raqamlarida) utkaziladi; II – palliativ operatsiyalar – me'dani drenajlashning har xil turlari (gastroenteroanastomoz, gastroduodenoanastomoz, piloroplastika). Biroq operatsiyalarning bu turlari alohida variantda, juda og'ir yotgan, holsizlangan va keksa bemorlardagina

qo’llanilishi mumkin, chunki saqlanib qolgan kislota hosil qiladigan va sekretor funktsiyalar peptik yaralar paydo bo’lishiga olib keladi; III – a’zoni saqlab qoladigan operatsiyalar vagotomiyaning turli variantlari (tutam, selektiv, selektiv proksimal, vagotomiyaning boshqa har xil variantlari) bilan birga o’tkaziladigan me’dani drenajlovchi operatsiyalar.

Teshilgan gastroduodenal yaralar

Me’da va o’n ikki barmoqli ichak yaralari perforatsiyasi – yara kasalligining eng xavfli asoratlaridan biridir: turli mualliflarning ma’lumotlariga ko’ra ular 3 dan 30 foizgacha uchraydi.

Yaralarning teshilish sabablari har xil. Ko’pincha bundan oldin yara atrofidagi yallig’lanish jarayoni qo’ziydi, simptomlar kompleksi kuchayadi («prodromal» davr), ba’zan qorin ichidagi bosim oshadi.

Yara teshilishi mehnatga layoqatli yoshda (20-50 yosh) uchraydi. Yoshi ulg’aygan va keksa odamlarda yara perforatsiyasi unchalik ko’p kuzatilmaydi. Yarasi teshilgan bemorlarda davomli «yara» anamnezi kuzatiladi, biroq yoshlarda (30 yoshgacha) teshilish batamom tinch sharoit fonida paydo bo’ladi («soqov» yaralar teshilishi).

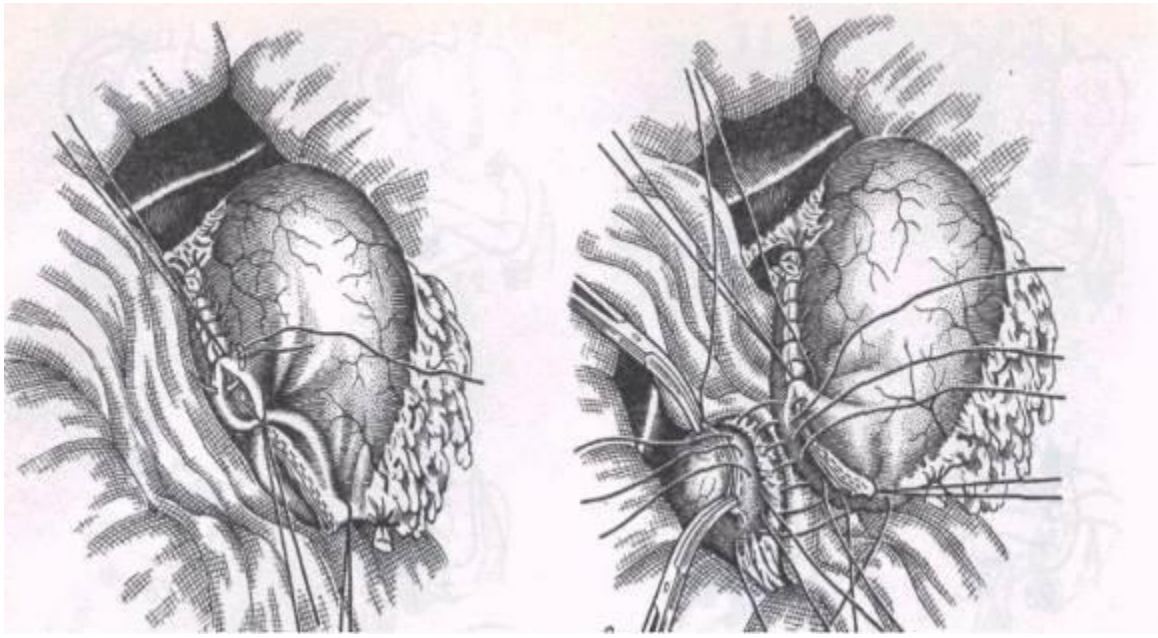

А Б

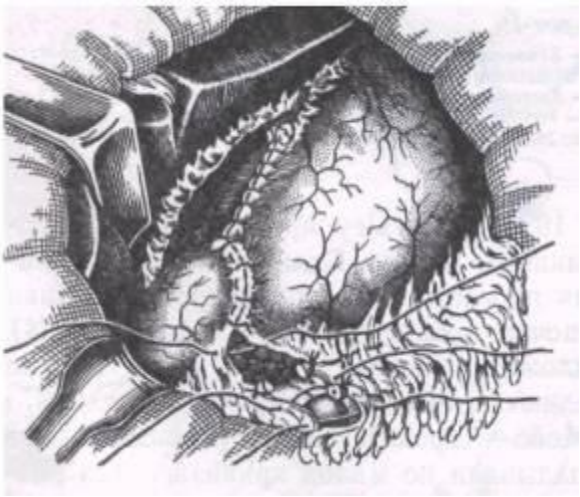

B

72-rasm (A, Б, B). Me’dani Bilrot-I usulida rezektsiyasi.

Bemorlarning 80-85 foizida o’n ikki barmoqli ichak boshlang’ich bo’limining oldingi devoridagi yara, kamroq – me’da pilorik bo’limidagi yara teshiladi.

Kasallik patogenezida me’da va duodenal suyuqlikning ozod qorin bo’shlig’iga doimiy oqib turishi katta ahamiyatga ega, u avvaliga shokka olib keladi.

Kichkina teshikning fibrin, charvi, yaqinda joylashgan a’zolar, qattiq ovqat bo’lakchalaridan bekilib qolishi jarayonni chegaralaydi: bu holda usti yopiq perforatsiya yuz berishi ehtimol. Yara qorin bo’shlig’i orqasiga, kichik charviga, ko’ks oralig’iga teshilganda kamdan-kam yuzaga keladigan aturik klinika paydo bo’ladi.

Teshilgan yaralar o’tkir yoki surunkali xarakterga ega, yakka yoki ko’p sonli bo’ladi.

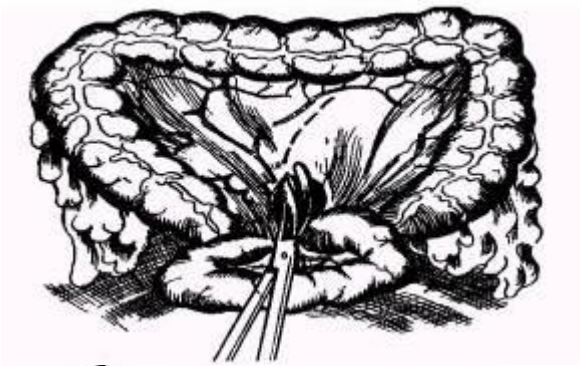

А Б

В

73-rasm (А, Б, В). Me’dani Bilrot-II usulida rezektsiyasi.

Yara perforatsiyasi (teshilishi) klassifikatsiyasi. Keyingi yillarda B.D. Komarov va V.S. Savelev tomonidan taklif etilgan klassifikatsiya keng qo’llanilmoqda. Quyida ushbu klassifikatsiyani keltiramiz:

I. Etiologiyasi bo’yicha: yarali va gormonal.

II. Joylashuvi bo’yicha: a) me’da yaralari: kichik egrilikdagi, katta egrilikdagi, oldingi devordagi, orqa devordagi, kardial, prepilorik, pilorik

qismlarida. b) o’n ikki barmoqli ichak yaralari: oldingi devoridagi, orqa devoridagi.

III. Kechishi bo’yicha: ozod qorin bo’shlig’iga teshilishi, usti yopiq teshilishi, atipik teshilishi.

Teshilgan gastroduodenal yaralarning klinik manzarasi. Teshilgan gastroduodenal yaralarning klassik klinik manzarasi tarixiy rivojlanishga uchramagan. Teshilishning asosiy simptomatikasi (G. Mondor triadasi): «xanjar» bilan urilgandek to’satdan paydo bo’lgan og’riq, qorin muskullarining qattiq taranglashuvi, yara anamnezidan iborat.

Darhaqiqat, kuchli og’riqlarning to’satdan paydo bo’lishi birorta kasallikda ham perforatsiyadagi kabi yaqqol yuzaga chiqqan bo’lmaydi. Bunday bemorlar og’riqqa chidab bo’lmaydigan darajadagi shikoyat qayd qiladilar. «Katta yoshdagi zabardast» odamning yuz qiyofasidagi g’am-g’ussa u tortayotgan cheksiz azob-uqubatlarni ifodalab turadi» (G. Mondor).

Og’riq avvaliga epigastriyda, bunda o’n ikki barmoqli ichakda ko’prok, o’ng tomonda joylashadi, so’ngra qorinning butun o’ng yarmi bo’ylab tarqalib, o’ng yonbosh sohani, keyin butun qorinni qamrab oladi. Og’riqning elkaga yoki o’ng kurakka, kichik chanoqqa tarqalishi xarakterli. Qusish kamdan-kam, peritonit rivojlangandagina kuzatiladi. Stenozlovchi yaralar teshilganda yara teshilishidan oldin bemor qayt qiladi.

Bemor, odatda, chalqancha yoki yonboshi bilan oyoqlarini qorniga tortib yotadi, ranggi oqarib ketgan, qo’rquv ostida, sovuq, ter chiqishi mumkin. Tez-tez, yuza nafas oladi, qon tomir urishi avvaliga siyrak, arterial bosimi pasayishi mumkin.

Tili dastlabki soatlarda nam, keyin quruqlashadi, karash bilan qoplanadi. Og’riq, bilan bir vaqtda boshqa simptom – qorin oldi devori mushaklarining taranglashuvi paydo bo’ladi («taxtasimon», qayiqsimon ichiga tortilgan qorin), taranglanish avval epigastriyda, so’ngra butun qorin bo’ylab joylashadi.

Kasallikning dastlabki soatlarida rektal tekshiruvda chanoq qorin pardasida keskin og’riq borligini aniqlash mumkin. Parietal qorin pardasi nerv oxirlari

sezuvchanligi buzila borgan sayin og’riq asta-sekin bosiladi, biroq bemor avvalgiday harakatsiz yotadi. Umumiy holati yaxshilanadi, oldingi qorin devori qattiqlashishi kamayadi, kam og’riydi, o’ng yonbosh soxasida og’riq kamayadi, ya’ni «soxta tuzalish» davri boshlanadi (II davr). Yara teshilish vaqtidan kechikib 6-12 soat o’tgach operatsiya qilish keyingi davr rivojlanishiga – peritonitga olib keladi. Peritonit uning hamma klinik manzarasi – qon tomir urishi tezlashuvi, til quruqligi, intoksikatsiya sababli umumiy ahvolning og’irligi, qorin dam bo’lishi, el chiqmasligi, ich kelmasligi, ko’p martalab qayt qilish yuzaga keladi. Bu davrda diagnoz ham, xirurgik yordam ham odatda kechikkan bo’ladi.

Yara teshilishi uchun xarakterli simptom qorin bo’shlig’ida ozod gaz borligi hisoblanadi, u diafragmaning o’ng gumbazi ostida yig’iladi. Rentgenologik tekshirishda bir yoki ikkala gumbazlar ostida yo’l-yo’l yorug’ chiziq kuzatiladi.

Usti yopiq teshilish. Teshilgan yaraning to’satdan paydo bo’lgan turik klinikasi 1-2 soatdan keyin so’nadi, og’riq kamayadi, mushaklarning taranglashuvi bardam topadi, oz-moz og’riq, bo’ladi va mushaklar tarangligi epigastriyda kuzatiladi, xolos. Bemorlarning ahvoli shunchalik yaxshilanadiki, ular o’zlarini sog’lom deb hisoblaydilar.

Diagnozi va differentsial diagnozi. Teshilgan gastroduodenal yaraning diagnostikasi avvalo anamnezga, bemordan sinchiklab so’rab-surishtirishga, fizikal tekshirish ma’lumotlariga asoslanadi va rentgenologik hamda laboratoriya ma’lumotlari bilan to’ldiriladi.

Perforatsiya uzoq vaqtgacha yara kasalligi bilan og’rib yurgan bemorlarda (rentgenologik tasdaqlangan); yara kasalligi belgilari bo’lgan (nordon kekiradigan, och qoringa yoki ovqatdan keyin og’riq paydo bo’ladigan, muntazam soda ichib turadigan), biroq hech qachon tekshirishlardan o’tmagan va yara borligi to’g’risida shubha qilinmagan shaxslarda yuz berishi mumkin. Uchinchi guruhga «dispeptik o’tmishi» bo’lgan, biroq uni unutib yuborgan va hozirgi kasalligini avvalgi hazm buzilishlari bilan bog’liq deb o’ylamagan

shaxslarni kiritish mumkin. To’rtinchi guruhga «soqov» yarasi teshilgan bemorlar kiritiladi.

Bemorda prodromal davr borlig’iga – jarayonning kuchayishi yoki qo’zishi – epigastriyda og’riq, ko’ngil aynishi, subfebril harorat, qusishga ahamiyat berish zarur.

Diagnostika uchun kasallikning o’tkir boshlanishi, bemorning o’ziga xos holati, tashqi ko’rinishi, qon tomir urishi va qon bosimi ma’lumotlari katta ahamiyatga ega. Qorinni tekshirishda perforatsiyadan keyin o’tgan fursat haqida unutmaslik kerak: dastlabki soatlarda ifodalangan «taxtasimon» taranglashuv keyinroq, peritonit avj olgandan keyin qorin dam bo’lishi kuzatilishi mumkin. Har xil yoshdagi bemorlarda – keksalar, ayollar va boshqalarda qorin devorining bo’shashgan bo’lishini nazarda tutish lozim.

Perkussiyada ozod gaz borligi 50-60 foiz bemorlardagina, rentgenologik tekshiruvda esa 75-80 foiz bemorlarda aniqlanadi. Bemor tik turganda yoki chap yonboshi bilan yotganida rentgenodiagnostika qilish – bemorni tekshirishning asosiy diagnostik usuli bo’lib, diafragma gumbazi ustida ozod gazni aniqlashga (o’ngda yoki chapda) qaratiladi.

Noaniq hollarda bemorga 1-2 qultum suvda eruvchan kontrast modda berishga to’g’ri keladi, rentgen tekshiruvida uning me’da konturlari tashqarisiga chiqishi perforatsiyaning absolyut belgisi hisoblanadi. Ba’zan pnevmogastrografiya o’tkazib (me’daga havo yuborish) takror rentgenografiya qilishdan foydalaniladi. Diagnostika qilish mushkul bo’lgan hollarda gastrofibroduodenoskopiya yoki laparoskopiya qilish kerak bo’ladi.

Laboratoriya tekshiruvida qon va siydik tomonidan biror spetsifik buzilishlarni aniqlashga muvaffaq, bo’linmaydi, biroq, peritonit rivojlanganda leykotsitoz, eritrotsitlar cho’kish tezligining oshishi, leykotsitar formulaning chapga surilishi ifodalangan bo’ladi.

Teshilgan yarani yara kasalligining qo’zishidan farq kilish zarur, bunda og’riq xarakteri unchalik kuchli emas, ruy-rost taranglashish, ozod gaz yo’q.

O’tkir xoletsistit bilan aksariyat yoshi o’tgan semiz ayollar kasallanadilar, ularning anamnezida o’ng qovurg’alar ostida yog’lik ovqat eyish bilan bog’liq bo’lgan qaytalanadigan og’riq bo’ladi. Og’riq o’ng qovurg’alar ostida joylashadi. Orqaga, elkaga, kurakka beriladi, doimiy bo’ladi. Ko’p marta qusish bilan o’tadi. Muskullar tarangligi kam ifodalangan, o’t pufagi paypaslanadi, leykotsitoz ifodalangan.

O’tkir pankreatit uchun o’tkir keskin doimiy og’riqlar xos, biroq ular o’rab oladigan xarakterga ega va parhez buzilishi bilan bog’liq (yog’lik yoki kuchli ovqat eyish, ichkilik ichish). Bemor bir necha martalab qayt qiladi, u yara teshilganidagi kabi harakatsiz emas, muskul taranglashuvi odatda bo’lmaydi, Meyo-Robson simptomi yaxshi ifodalangan, qonda amilaza miqdorining ko’rsatkichlari oshgan bo’ladi.

O’tkir appenditsit bilan differentsial diagnostikasi eng qiyin, chunki har ikkala holda xam kasallik epigastriyda og’riq paydo bo’lishidan boshlanib, keyinroq o’ng yonbosh sohasiga o’tadi. Biroq o’tkir appenditsitda bu og’riqlar sustroq, epigastriyda muskullar taranglashmagan, o’ng yonbosh sohada simptomatika birmuncha yuzaga chiqqan. Kasallik kuchayib ketgan hollarda rivojlanib bo’lgan peritonit fonida dardning sababi aksariyat o’rta laparotomiyada aniqlanadi.

Miokard infarkti (gastralgik formasi), stenokardiyaning boshlang’ich bosqichlaridagi o’tkir boshlanish perforativ yara klinikasiga o’xshab ketishi mumkin. Bemor yoshining ulug’ligi, anamnezda tez-tez stenokardiya borligi, tez aritmik qon tomir urishida bemor holatining og’irligi, arterial bosimning pasayganligi, yurak tonlarining bo’g’iqligi, elektrokardiografik o’zgarishlar, jigar to’mtoqligining saqlanib qolishi yurak patologiyasidan dalolat beradi.

Bazal zotiljam va plevrit uchun ham o’tkir boshlanish, qorinning yuqori qismida muayyan joylashgan o’rni bo’lmagan og’riq xos bo’ladi. Bemorning aktiv hatti-harakati, yuza nafas olish, burun qanotlarining harakati, harorat, o’pka tomonidan olinadigan ma’lumotlar, qorin tomonidan o’zgarishlar

bo’lmasligi – bularning jami rentgenologik tekshiruv yordamida aniqlanadigan to’g’ri diagnoz qo’yishga yordam beradi.

Differentsial diagnostikani kasallik boshlanishidan boshlab dastlabki soatlarda o’tkazish mumkin; u birmuncha qiyin va anchagina vaqt o’tgach va tutash peritonit klinikasi yuzaga chiqqandan keyin o’rta laparotomiyadagina o’tkazilishi mumkin.

Davolash. Kasalxonaga yotqazilgunga qadar tez yordam ko’rsatish zarur. Yara teshilganiga shubha bo’lganda bemorni shoshilinch ravishda statsionarga olib borish kerak. Yurak dorilari yuborish, kislorod berilishi mumkin. Kasallik klinikasini yashirishi mumkin bo’lgan og’riq qoldiradigan vositalarni sira yuborib bo’lmaydi.

Xirurgik bo’limda bemorni tinchlantirish, unga operatsiya qilish zarurligini tushuntirish kerak.

Konservativ davolash teshilish vaqtidan 2 sutka o’tgach o’tkazilishi mumkin, bunda teshik usti bekilgan, bemorning umumiy ahvoli qoniqorli, teshik yaxshi chegaralangan bo’ladi, chunki infiltrat bo’lgan sharoitlarda operatsiya qilish asossiz shikastlanib qolishga sabab bo’lishi mumkin.

Vangenstin va Teylorning teshilgan yaralarni davolash uchun me’da suyuqligini doimiy aspiratsiya qilish usuli (konservativ usul) o’z vaqtida tanqid qilingan edi. Biroq bemor operatsiyadan qat’iyan bosh tortganda yoki uning ahvoli nihoyatda og’ir bo’lgan ahyon-ahyon hollarda bu usul qo’llanilishi mumkin.

Operatsiyadan oldingi tayyorgarlik imkon boricha qiska bo’lishi va shokni davolash, dezintoksikatsion tadbirlar, me’daga zond qo’yishni o’z ichiga olishi kerak.

Operatsiya xarakteri har kimning o’ziga xos bo’lishi va bemorning ahvoliga, yaradagi o’zgarishlar xarakteriga, shuningdek xirurg va yordamchi xizmatlarning texnik imkoniyatlariga bog’liq.

Teshilgan yarani charvi bilan plastika qilib tikish boshqa operatsiyalar o’tkazishga ko’rsatmalar bo’lmaganda, tutash peritonitda, yosh bemorlarda yoki,

aksincha, keksa yoshdagi bemorlarda, zarur instrumentariy, apparatura yo'qligida, xirurg malakasi etarlicha bo'lmaganda qo'llaniladi.

Teshilgan yarani tikish (74-rasm) bemorni peritonitdan qutqarib, yara kasalligiga bardam bera olmaydi va keyinchalik bemorlarning 40-50 foizi bu kasallikning turli asoratlari sababli takroriy operatsiya qilinishga majbur bo'ladilar.

74-rasm. Teshilgan yarani tikish jarrohlik amaliyoti.

Teshilgan yarani berkitishning boshqa ko'pgina plastik usullari ham palliativ operatsiyalar guruhiga kiradi va ularni qo'llanishning keyingi natijalari shuncha qoniqarsiz oqibatlar protsentini beradi.

Qorin bo'shlig'i mikroflora holati va uning xarakterini yara etiologiyali peritonit va boshqa etiologiyali peritonitlar bilan taqqoslab o'rganish shuni ko'rsatdiki, me'da-ichak tizimi distal yo'nalishi bo'ylab anaerob mikroorganizmlar ko'payib borishi kuzatiladi (75-rasm). Shunga mos ravishda bakteriyalar kontsentratsiyasi ham o'zgaradi (76-rasm). Gastroduodenal peritonitlarda qorin bo'shlig'ining nisbatan kam miqdorda mikroblar bilan ifloslanishi kuzatiladi. O'tkazilgan mikrobiologik tekshiruvlar bunday holatlarda radikal jarrohlik amaliyotlarini o'tkazish maqsadga muvofiqligini asoslab berdi.

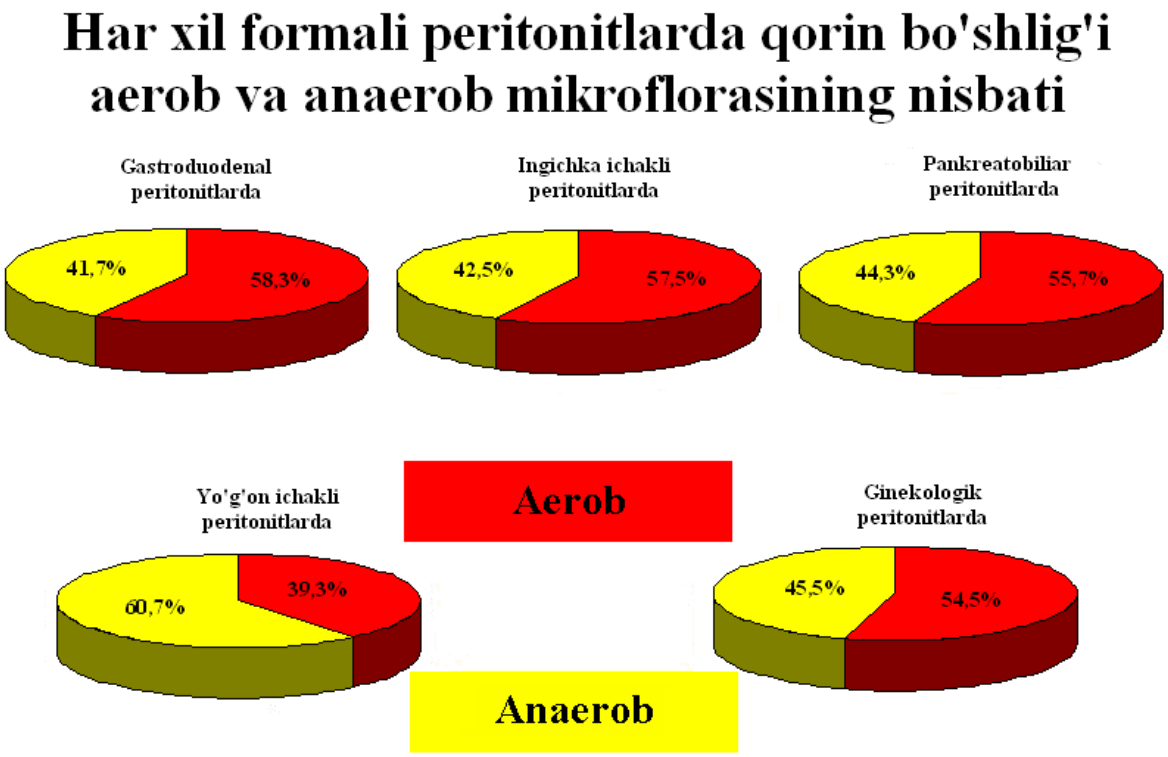

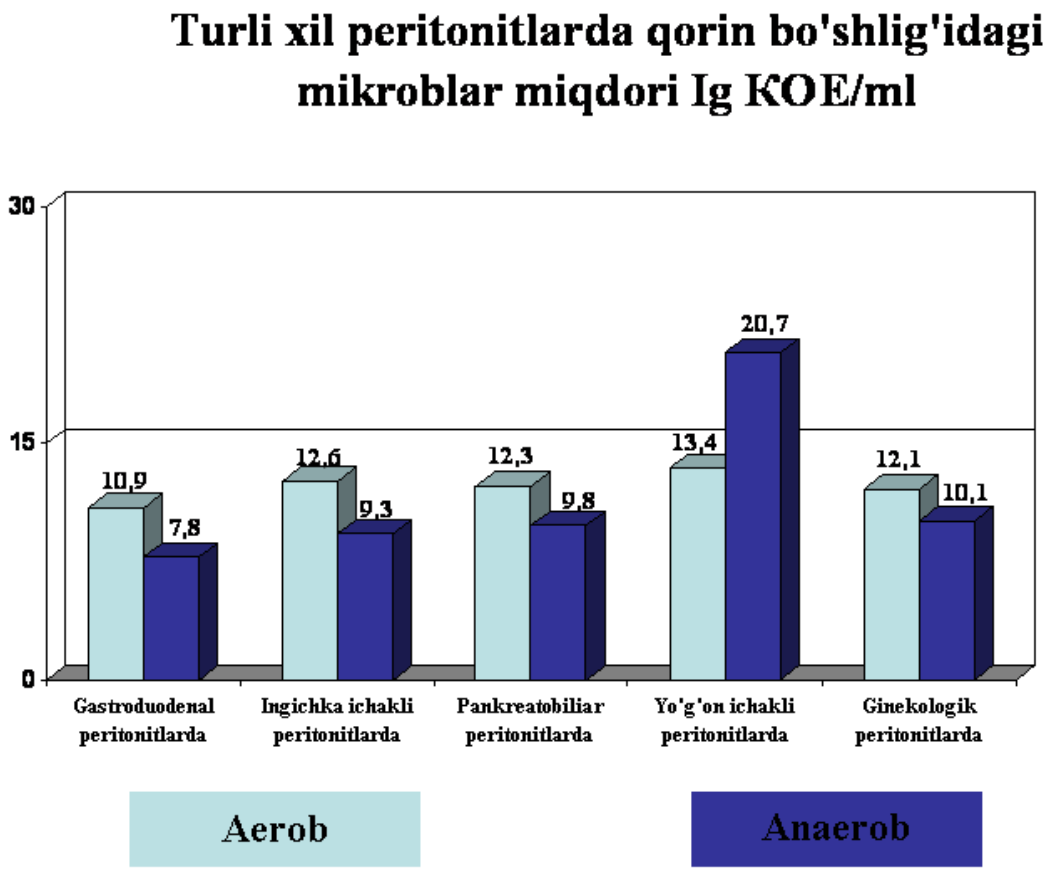

75, 76-rasmlar. Turli xil peritonitlarda qorin bo’shlig’i mikroflora holati.

1928 yilda S. S. Yudin joriy qilgan teshilgan yaralarda me’dani birlamchi rezektsiya qilish bizning mamlakatimizda ham, chet elda ham talaygina olimlarning daqqat-e’tiborini qozondi. Yara kasalligini davolash uchun o’tkazilishi mumkin bo’lgan radikal jarrohlik amaliyotlarining ko’rsatmalarini aniqlashda qorin bo’shlig’i mikroflora holatini o’rganishdan tashqari quyidagi omillar bo’lishi zarurdir: me’da rezektsiya uchun mutloq, ko’rsatmalar borligi (stenoz, profuz qon ketishi, malignizatsiyaga shubha bo’lishi); nisbiy ko’rsatmalar borligi: yara penetratsiyasi, uning kallyoz xarakteri, antral bo’lim va katta egrilikdagi yaralar, yara anamnezining davomliligi, ilgari qaytalanib turgan qon ketishlar borligi (perforatsiya vaqtidan operatsiyagacha o’tgan vaqt 6 soatdan oshmagan taqdirda, tajribali xirurg va texnik jihozlangan operatsiya xonasi, og’riqsizlantirish uchun zarur sharoitlar borligi).

Teshilgan yaralarda me’dani rezektsiyasini bajarish natijalari teshilgan yarani tikib qo’yishdan afzaldir, biroq uni o’tkazish uchun ko’p sonli sharoitlarning zarurligi birlamchi rezektsiyalar sonini birmuncha kamaytiradi.

Keyingi hol teshilgan yaralar shoshilinch xirurgiyasiga a’zoni saqlab qoladigan va vagotomiya bilan birga qilinadigan operatsiyalarning turli variantlari keng joriy qilinishi bilan bog’liq. Yarani kesib qilinadigan tutam vagotomiyasi va piloroplastika eng ma’qul usul sanaladi.

Radikalligi nuqtai nazaridan bu operatsiya me’dani birlamchi rezektsiya qilishga tenglashtirilishi mumkin. Ayni vaqtda kamroq shikastlantirishi va o’limning birmuncha pastligi, uni xirurglar tomonidan odatdagi sharoitlarda qo’llanish mumkinligi bu operatsiyani istiqbolli qiladi.

Teshilgan yaralarda operatsiyaning eng muhim tomoni operatsiya paytida qorin bo’shlig’ining to’liq sanatsiyasi hisoblanadi. U nechog’lik puxta o’tkazilgan bo’lsa, operatsiyadan keyingi davr shunchalik oson o’tadi va yiringliklar hosil bo’lishi uchun imkoniyatlar kamayadi.

Yaradan qon ketishi

Yaradan qon ketish yashirin va ochiqdan-ochiq bo'ladi. Qon me'da va o'n ikki barmoqli ichak kapillyarlari, venalari, arteriyalaridan va a'zolardan tashqaridagi tomirlardan oqadi. «Kichik» degan nom olgan kam qon yo'kotishlarda (50 ml gacha) klinik manzara amalda ifodalanmagan bo'ladi, garchi davomli «kichik» qon ketishlar ham kamqonlikka olib kelishi mumkin.

Yaradan profuz qon ketishi. Uning sababchisi ko'pchilik hollarda me'da va o'n ikki barmoqli ichakning penetratsiyali yaralari hisoblanadi. Ko'p marta qon ketib, ahvol tobora yomonlasha borishi mumkin. Yara kasalligi qo'zigan davrda, bahor-kuz mavsumida qon ketish hollari ko'payishi qayd qilinadi. Qon ketishining paydo bo'lishida ichkilik ichish, dori-darmonlar qabul qilish (atsetilsalitsilat kislota, butadion, rezerpin, glyukokortikoidlar, antikoagulyantlar va boshqalar) ham sababchi bo'la oladi.

Yara kasalligining qon ketish bilan asoratlanishi 15-20 foizni tashkil etadi.

Yara kasalligidan bemorlarning o'limi sabablari orasida qon ketishi birinchi o'rinni egallaydi.

O'tkir gastroduodenal qon ketishlarining klinik manzarasi ularning sabablariga, qon yo'qotish darajasiga va asosiysi, qon ketish intensivligiga bog'liq.

Qon ketishining asosiy belgilari – umumiy holsizlik, bosh aylanishi, teri va shilliq pardalarning bo'zarganligi, taxikardiya, yurak urishi, arterial bosim pasayishi; kollaps rivojlanishi mumkin.

Gastroduodenal qon ketishining bosh belgilaridan biri «kofe quykasi» turidagi yoki qirmizi qon rangli qon aralash qayt qilish (gematemezis) hisoblanadi. Qusuq massalarining xarakteri bo'yicha aksariyat qon ketish manbai to'g'risida xulosa chiqarish mumkin. Qirmizi qizil qon yoki olcha rang ivindi manbai me'dada bo'lgan qon ketishi uchun, «kofe quykasiga» o'xshash qon manbai o'n ikki barmoqli ichakdan qon ketishi uchun xos. Ko'p qon ketishlarda hatto duodenal yaradan qon aralash qusish kuzatilishi mumkin. Me'dadan qon ketishining boshka patognomik simptomi qatronsimon axlat (melena), ayrim hollarda olcha rangli axlat bo'lishi mumkin. Qon rangining

o’zgarishi me’dada gematin xlorid (yara kasalligida kislotalilik normal yoki oshgan) hosil bo’lishi bilan, qatronsimon axlat – ichakda gemoglobinlar temir sulfat hosil bo’lishi bilan bog’liq. Ko’p qon ketishi me’daning tez bo’shalishiga, peristaltikasi kuchayishiga va qora rangli yoki kam o’zgargan qon aralash badbo’y mo’l suyuq ich kelishiga sabab bo’lishi mumkin.

Qon ketish boshlangan vaqtdan 2-3 sutka o’tgach bemorlarda tana harorati qon parchalanish maxsulotlarining ichakdan so’rilishi hisobiga ko’tarilishi qayd qilinishi mumkin. Jigar-buyrak etishmovchiligi ro’y berishi mumkin.

Qon ketishi boshlanishining dastlabki soatlarida va hatto sutkalarida qizil qon ko’rsatkichlarini o’rganish haqiqiy o’zgarishlarni va qon yo’qotilishini aks ettirmaydi, shunga gemoglobin va eritrotsit ko’rsatkichlarinigina emas, balki gematokrit, markaziy vena bosimi (MVB), globulyar hajm (GH) tanqisligini ham dinamik o’rganish lozim.

Qon ketishining 4 darajasini farq qilinadi:

I darajasi – kam qon yo’qotadi, gemodinamikaning buzilishlari kam bo’ladi. Qon tomir urishi oz-moz tezlashadi, arterial bosim normal. MVB tanqisligi keragidan 5 foizgacha, gemoglobin 100 g/ l dan yuqori.

II darajasi – ko’proq qon yo’qotadi. Bemorning ahvoli o’rtacha og’irlikda, bo’shashgan, teri qoplamlari rangpar. Qon tomir urishii tezlashgan, arterial bosimi simob ustuni hisobida 80 mm gacha. Gemoglobin 80 g/l.

III darajasi – bemorning umumiy ahvoli og’ir, rangi keskin bo’zargan, uni sovuq ter bosgan, qon tomir urishi tezlashgan, arterial bosimi simob ustuni hisobida 60 mm gacha pasaygan. MVB tanqisligi keragidan 30 foizgacha, gemoglobin 50 g/l.

IV darajasi – mo’l qon yo’qotib, bemor uzoq vaqtgacha hushidan ketadi, bu holat agonal holatga yaqin bo’ladi. Qon tomir urishi va bosim amalda aniqlanmaydi. MVB tanqisligi 30 foizdan yuqori. Bunday ko’p qon yukotishlar bemor hayoti uchun jiddiy xavf tug’diradi va zudlik bilan globulyar hajm tanqisligini, qonning plazma hajmini qon quyish, eritrotsitar massa quyish, izotonik eritmalar yuborish bilan to’ldirishni talab etadi.

Transfuzion terapiya qon yo’qotilishiga bog’liq: chunonchi, MVBning 10 foizga tanqisligi deyarli korrektsion terapiyani talab etmaydi, MVB tanqisligi 20 foiz atrofida bo’lsa, qon o’rnini bosadigan suyuqliklar (plazma, albumin, protein va b.) quyilishi shart. 25-35 foiz MVB atrofida qon yo’qotilishi eritrotsitar massa (1/2 g hajm) va keyinchalik qon o’rnini bosadigan suyuqliklar (yuqori molekulyar dekstranlar, kristalloid preparatlar) bilan to’ldiriladi.

Qon ketish sababini, uning kuchini differentsial diagnostika qilishda, hozir shoshilinch gastroduodenofibroskopiyaga katta ahamiyat beriladi.

Gastroduodenal qon ketishi bo’lgan hamma bemorlar uning kuchi va darajasidan qat’i nazar, kechayu kunduz, shoshilinch yordam ko’rsatadigan xirurgik bo’limlarga yotqiziladi. Qon yo’kotishning og’ir darajasidagi, aktiv qon oqadigan bemorlar, yoshi ulg’aygan va keksa odamlar reanimatsion bo’limga yoki intensiv terapiya palatasiga yotqizilishlari kerak, bu erda quyidagi diagnostik va davolash tadbirlari o’tkaziladi: 1) MVB ni o’lchash; 2) o’mrov osti venasini katetrlash; 3) me’dani zondlash, uni sovuq suv yoki epsilonaminokapron kislota bilan yuvish; 4) shoshilinch ezofagogastrofibroskopiya; 5) oksigenoterapiya; 6) kardioterapiya; 7) qon yuqotish darajasini aniqlash; 8) gemostatik preparatlar yuborish.

Gemostatik davolash uchun qon ivish xususiyatini oshiradigan va qon ketayotgan sohadagi qon oqimini kamaytiradigan dori-darmonlar qo’llaniladi: 1) quruq va nativ plazmani 20-30 ml dan har 4 soatda bo’lib-bo’lib yuborish; 2) 1% li vikasol eritmasini sutkasiga 6-8 ml gacha mushak to’qimasiga yuborish; 3) vena ichiga 1% li kaltsiy xlorid eritmasi yuborish (uning 10% li eritmasini yuborishdan saqlanish kerak, chunki u qayta qustirib qon ketishini kuchaytiradi); 4) jelatinol, polivinolni vena ichiga yuborish; 5) epsilonaminokapron kislota 5% li eritmasini 100-200 ml dan har 5-6 soatda yuborish; 6) qon ivish sistemasini yaxshilashga yordam beradigan ditsinon, pituitrin va boshka preparatlarning eritmalarini vena ichiga yuborish; 7) me’dani lokal gipotermiya qilish – muzli xaltacha qo’yish, muz bo’lakchalarini shimdirish, maxsus apparat bilan

gipotermiya qilish; 8) endoskopik to’xtatish (diatermokoagulyatsiya, lazer ta’siri).

Volemik buzilishlar MVB, umumiy statusni qat’iy nazorat qilib turgan holda korrektsiya qilinishi (izga solinishi) kerak. Bemorga qon ketishi to’xtagandan keyin ham 10-12 kungacha o’rinda yotish tavsiya etiladi.

Shoshilinch operatsiyaga ko’rsatmalar bo’lmaganda keyingi taktika va operatsiya usulini tanlash aniqlanmagan o’zgarishlarga, bemorning ahvoliga bog’liq bo’ladi.

Dastlabki 12-24 soat ichida massiv qon ketishi fonida ro’yrost gemorragik shokda shoshilinch operatsiya konservativ davolash naf bermaganda, statsionarda qon ketishi qaytalangan bemorlarda o’tkaziladi.

Shoshilinch operatsiya (dastlabki 24-48 soatda) ko’p qon ketganda anchagina mikdorda qon, suyuqlik quyish bemor ahvolini yaxshilamaganda, MVB avvalgi past raqamlarda qolganda, ya’ni konservativ davolashdan foyda bo’lmaganda o’tkaziladi.

Yoshi ulg’aygan va keksa yoshdagi odamlarda, yara anamnezi davomliligidan qat’iy nazar qonab turadigan yaralar bo’lganda shoshilinch operatsiyalarga ko’rsatmalarni ayniqsa kengaytirish lozim, chunki bu kategoriyadagi bemorlarda kallyoz yaralar qonab turadi, qon yo’kotishdagi kompensator mexanizmlar esa birmuncha pasaygan bo’ladi.

Qonab turadigan gastroduodenal yaralarda operatsiya qilishdan maqsad qon ketishini to’xtatish va bemorni yara kasalligidan holi qiladigan radikal operatsiyani imkon boricha erta o’tkazishdan iborat bo’ladi. Me’da yaralarida me’da rezektsiya qilinib, qonab turgan yara olib tashlanadi (qon kam yo’qotilsa va operatsiyadan xavf kam bo’lsa); og’ir yotgan, yoshi ulg’aygan va keksa bemorlarda – yarani kesish yoki qonayotgan tomirni gastrotomik kesma orqali tikish, vagotomiya va piloroplastika bilan o’tkaziladi.

Ko’pincha penetratsiya qiladigan duodenal yaralarda qonab turgan yarani piloroplastika va vagotomiya (yaxshisi, tutam vagotomiyasi) bilan tikish eng

ma’qul operatsiya hisoblanadi. Qo’shilib kelgan yaralarda tutam vagotomiyasi va antrumektomiya yoki me’daning birlamchi rezektsiyasini qilish kerak.

Yara malignizatsiyasi

Me’da yaralari 15-20 foiz hollarda malignizatsiyaga uchraydi. Bu ayniqsa katta egrilikda va me’da pilorik bo’limi sohasida joylashgan yaralarga taaluqli. Malignizatsiyaga aksariyat kallyoz yaralar va asosan 40 yoshdan oshgan odamlardagi yaralar uchraydi. Me’da yarasi diametri 1,5 sm dan katta bo’lsa, uni xavfli yara sifatida baholash kerak.

Me’da yarasining malignizatsiyasida bemorlarda qayd qilinadigan belgilar kasallik boshlangan hollarda uchraydi. Me’da yarasi katta egrilikda, pilorik va kardial qismlarda, diametri 1,5 sm dan katta bo’lsa, uning malignizatsiyaga uchraganligi mumkinligi haqida o’ylash lozim; me’da shirasi kislotaligining pasayishi, yara anamnezining davomliligi; bemor uchun odatdagi og’riq xarakterining har qanday o’zgarishi; 4-6 hafta mobaynida kompleks konservativ davolashning naf bermaganligi ham shundan darak beradi.

Ehtimol malignizatsiya diagnostikasi unga shubha tug’dirgan dastlabki belgilardayoq o’tkaziladi (me’da yarasi bo’lgan bemorlar har 3-6 oyda muntazam tekshirilib turishlari lozim). Rentgenologik belgilar odamda kech paydo bo’ladi (to’lish nuqsoni, chetlari o’yiqligi, infiltratsiya va boshqalar). Asosiy tekshirish usuli gastrofibroskopiya qilib, yaraning bir necha sohasidan biopsiya olish hisoblanadi. Manfiy gistologik javob malignizatsiya yo’q, degan ma’noni bildirmaydi, chunki biopsiya sohasiga malignizatsiya bo’lgan qism tushmay qolishi mumkin. Har kanday shubhalar bo’lganda takroriy tekshiruv o’tkazilishi lozim. Ayni vaqtda malignizatsiyaga shubha bo’lganda bemorni operatsiya qilish kerak. Me’da rezektsiyasi asosiy operatsiya turi hisoblanadi. Bunda gastroentero- yoki gastroduodenoanastomoz qo’llaniladi. Uning sababi me’daning sekret chiqaradigan qismini olib tashlash va pilorik qism mexanizmini tugatish, shuningdek duodenal passajni yo’qotish bo’lishi mumkin.

Postgastrorezektsion sindromlar

Demping-sindrom paydo bo’lishida psixonevrologik o’zgarishlarga, vegetativ nerv sistemasi buzilishlariga katta ahamiyat beriladi.

Klinik jihatdan demping-sindrom bo’shashish, issiqlab ketish, sovuq ter chiqishi, bosh aylanishi, yurak urishi, taxikardiya, ko’krakda og’riq va qisilish sezgisi, hatto xushdan ketish holati bilan yuzaga chiqadi. Kasallik klinikasi va simptomlarining nechog’lik yuzaga chiqqanligi demping-sindromning og’ir-engilligiga va ovqat, xususan shirin, sutli ovqatlar eyish bilan bog’liq.

Jarayon diagnostikasi anamnestik, klinik jihatdan qiyinchilik tug’dirmaydi. Rentgenologik tekshirishda konstrastning tezlashgan evakuatsiyasi qayd qilinadi.

Demping-sindromni davolash parhezga rioya qilish, ratsiondan dempingga sabab bo’ladigan taomlarni chiqarishdan iborat, tez-tez muntazam ovqatlanish va imkon boricha dag’al ovqat: go’sht, baliq, sabzavot, tuzlangan karam kabilarni iste’mol qilish kerak. Konservativ davo yordam bermaganda va demping-sindromning og’ir hollarida operatsiya qilinadi. Bu duodenal passajni tiklashga qaratilgan asosan rekonstruktiv operatsiyalar hisoblanadi (Bilrot II va Bilrot I).

Keltiruvchi qovuzloq sindromi – operatsiya texnikasidagi kamchilik, bitishma jarayoni yoki duodenal o’tkazuvchanlik buzilishlari rivojlanishi natijasi hisoblanadi. Patologiya aksariyat operatsiyadan keyin birinchi yiliyoq paydo bo’ladi.

Klinik jihatdan kasallik ko’prok o’ng qovurg’a osti sohasida og’irlik va og’riq bilan o’tadi, vaqti-vaqtida o’t aralash yoki ovqat bilan o’t aralash qayt qilinadi, shundan so’ng bemor sezilarli engillik his qiladi.

Ovqatni qaytarish, kekirish, jig’ildon qaynashi, to’sh orqasida og’riqlar bo’lishi ehtimol.

Keltiruvchi qovuzloq sindromi patogenezi murakkab va ko’p qirrali: 1) keltiruvchi qovuzloqning gastroenteroanastomoz orqasida qisilishi; 2) keltiruvchi qovuzloq rotatsiyasi yoki buralib qolishi; 3) keltiruvchi

qovuzloqning ichaklar orasidagi tutashgan joy invaginatsiyasi (kirib qolishi); 4) keltiruvchi qovuzloq shilliq pardasining me’da-ichak anastomoziga tushishi; 5) uning bitishmalardan bosilishi; 6) o’smadan bosilishi, chandiqli torayishi; 7) texnik xatoliklar va boshqalar.

Diagnostika ro’y-rost klinik manzara asosida o’tkaziladi. Rentgenolegik tekshiruvda kontrast moddaning keltiruvchi qovuzloqqa tushishi qayd qilinadi, biroq bu keltiruvchi qovuzloq sindromi manzarasi bo’lmagan bemorlarda ham ro’y berishi mumkin.

Davolash demping-sindromdagi kabi konservativ, vitaminlar bilan davolash – oqsilli preparatlar, aminokislotalar yuboriladi, sanatoriy-kurortda davo qilinadi. Keltiruvchi qovuzloq sindromining og’ir darajasida, mexanik tusiqlar paydo bo’lganda yaxshi natija beradigan operatsiya usulini qo’llanish tavsiya etiladi.

Anastomozning peptik yarasi asosan saqlanib qolgan me’da sekretsiyasida hosil bo’ladi. Kislotalilik juda oshgan bo’lsa, ular tez-tez uchrab turadi, past bo’lsa, kam uchraydi, axiliyada sira uchramaydi. Bu rezektsiyadan keyin yuz beradigan eng og’ir asorat va operatsiya qilingan bemorlarning 0,5-2,5 foizida odatda dastlabki 3 yil ichida va asosan erkaklarda uchraydi. Biroq, ayollarda, yoshi ulg’aygan va keksa yoshdagi kishilarda ham bo’lishi mumkin.

Peptik yara joylashuvi har xil – keltiruvchi qovuzloqda ham, anastomoz sohasida ham bo’ladi, ko’pincha ichak tutqich, ko’ndalang chambar ichak, me’da osti bezi, ichakka penetratsiyalaydi.

Peptik yaraning bosh simptomi qattik va azob beradigan og’riq hisoblanadi. U operatsiyadan oldingi og’riqdan kuchli. Og’riqsiz damlar tobora kamayib boradi, og’riq doimiy, orqaga, ko’krak qafasiga beriladi (irradiatsiya), jig’ildon qaynashi, qusish xarakterli. Bemor ozib ketadi, doimo grelka qo’llanilishi sababli epigastriy sohasida pigmentatsiya paydo bo’ladi.

Operatsiyadan keyingi peptik yara bir qancha asoratlar – qon ketishi, perforatsiya, penetratsiya berishi, og’irlashgan hollarda hatto oqma yara rivojlanishi mumkin (tashqi yoki me’dachambar oqma yara).

Anastomoz peptik yaralarini va asoratlarini davolashning asosiy usuli operatsiya hisoblanadi.

O’tkir gatroduodenal yaralar

Me’da va o’n ikki barmoqli ichak shilliq pardasining o’tkir emirilishi turli xil faktorlar hisobiga kelib chiqishi mumkin. Gastroduodenal yaralar kelib chiqish sabablari quyidagilar bo’lishi mumkin: 1) o’tkir yaralar har xil stress holatlaridan keyin kelib chiqishi mumkin. 2) eroziyalar har xil dori-darmonlar ta’sirida yuzaga kelishi mumkin. 3) o’tkir yaralar har xil kasalliklarda birga kuzatilishi mumkin (jigar tsirroz, yurak kasalliklari, nafas olish va qon aylanish sistemasi etishmovchiliklarida, o’tkir va surunkali buyrak etishmovchiligida).

O’tkir stress eroziyalar va yaralar. Odatda o’tkir yaralar gastroduodenal sohada qon ketishi bilan kuzatiladi. Me’da-ichak tizimi yuqori qismidan qon ketishi sabablari gemorragik gastrit (17% holatda) va o’tkir yaralar (5% holatda) bo’lishi mumkin.

Diagnostika: Gemorragik gastrit va o’tkir yaralar diagnostikasida ezofagogastroduodenoskopiya muhim o’rin tutadi. Differentsial diaznoz alkogol eroziv gastrit va ikkilamchi medikamentoz eroziv gastrit bilan o’tkaziladi.

Davolash: 1) gemostatik terapiya. 2) volemik buzilishlar korrektsiyasi. Massiv qon ketish bilan kuzatilgan o’tkir yaralarda konservativ chora-tadbirlar yordam bermasa, jarrohlik yo’li bilan qon ketish to’xtatiladi.

Stress-yaralar. Stress-yaralar quyidagi holatlarda kelib chiqishi mumkin: Shok holati, og’ir jarohatlar yoki jarrohlik amaliyotlar (uzoq muddat davom etganda), ruhiy zo’riqishlar, bosh miya jarohati, miokard infarkti, sepsis, nur energiyalarning ta’siri, og’ir jismoniy mehnat, keskin atrof muhit haroratining o’zgarishlari. Stress-yaralarning kelib chiqish asosida gastroduodenal sohadagi shilliq pardaning qon bilan ta’minlanishining buzilishi, hamda umumiy metobolik va trofik buzilishlar bo’lishi mumkin.

Klinika va diagnostikasi: Stress yaralarda asosan klinik belgilardan biri turli xil qon ketish bilan kuzatiladi. Qon qusish va ichning qora kelishi

gemodikamikaga 2-3 kunlari ta’sir qilishi mumkin. Ezofagogastroduodenoskopiyada me’da proksimal qismi shilliq pardasida ko’plab qon ketayotgan shilliq parda emirilish holatlari kuzatilishi mumkin.

Stress-yaralar profilaktikasi va davosi xuddi me’da va o’n ikki barmoqli ichak yara ksalligini davolashda qo’llaniladigan chora-tadbirlardan iborat (antixolinergik preparatlar, gistamin H_2 - retseptori blokatorlari, antatsidlar, sedativ terapiya).

Dori-darmonlar ta’sirida kelib chiqadigan o’tkir yaralar asosan steroid preparatlar ta’siri ostida kelib chiqishi mumkin (aspirin, budadion, indometatsin, atofan va boshqalar).

Ultserogen endokrin kasalliklar. Me’da va o’n ikki barmoqli ichakda peptik yaralarning kelib chiqish sabablaridan biri har xil endokrin a’zolari kasalliklaridan keyin kuzatilishi mumkin. 2 xil endokrin adenomatoz tafovut qilinadi: Birinchi turi – gipofiz, qalqonsimon bezi oldi va me’da osti bezi kasalliklari. Ikkinchi turi – buyrak usti bezi va qalqonsimon bezi kasalliklari. Diagnostikasida maxsus klinik instrumental tekshirishlar qo’llaniladi (qondagi kaltsiy miqdori, radioimmunoximik tekshirishlar yordamida qon miqdoridagi garmonlarni o’rganish, ultratovushli skanerlash, kompyuter tomografiyasi, angiografik tekshirishlar). Me’da osti bezi kasalliklari tufayli Zollinger-Ellison sindromi kelib chiqishi mumkin.

Davolashda me’da rezektsiyasi va gastrektomiya jarrohlik amaliyotlari qo’llaniladi.

Me’da va o’n ikki barmoqli ichak o’sma kasalliklari

Me’da va o’n ikki barmoqli ichak o’sma kasalliklari kelib chikishiga ko’ra epitelial va noepitelial turlariga bo’linadi. Ularning har biri o’z navbatida xavfli va xavfsiz turlarga bo’linadi. Xavfli o’smalardan eng ko’p uchraydigani – me’da saratoni hisoblanadi (98%).

Me’da o’smalari. Me’da saratoni – me’da shilliq qavati epiteliy hujayralaridan kelib chiqqan xavfli o’smadir. Bemorlarning ko’p kismi 50

yoshdan oshgan bemorlar guruhiga kiradi. Erkaklar ayollarga nisbatan ko'prok kasallanadi. Jarrohlik usulida davolash samaradorligi kasallikni kech aniqlanishi sababli pastligicha kolmokda. Kasallikni erta bosqichlarida radikal jarrohlik amaliyoti o'tkazish to'liq sog'ayishga olib kelishi mumkin. Jarrohlik usulida davolash natijalarini yaxshilash o'sma kasalliklarini erta aniqlash orqali amalga oshiriladi.

Me'da saratoni erta turlarini 3 bosqichi tafovut qilinadi: saraton in situ, yuzaki saraton, invaziv saraton. Invaziv saraton shilliq osti qavatiga o'sib kiradi. Saraton in situ yoki intraepitelial saraton infiltrativ o'sish yo'qligi bilan tavsiflanadi. Saraton in situ asosan me'da surunkali yarasi, proliferatsiyalanuvchi adenomatoz polip sohasida, giperplastik gastrit fonida kelib chiqadi.

Yuzaki saraton invaziv hisoblanadi, ammo me'da shilliq kavati chegarasida tarqaladi va tunica muscularis mucosae sohasida shilliq osti qavatga tarqalmaydi. Saraton me'da yarasidan kelib chiqqanda makroskopik polipdan kelib chiqqan erta saraton polipdek oddiy surunkali yara ko'rinishida bo'ladi. Yuzaki saraton multitsentrik rivojlanadi.

Saratonning erta invaziv turi – erta saraton rivojlanishining III bosqichi hisoblanadi. O'sma elementlarini me'da shilliq osti qavatiga o'sib kirishi, ammo mushak qavatiga tarqalmasligi bilan tavsiflanadi. Saratonning erta turi klinik belgilari ular qaysi kasallik fonida kelib chiqqanligiga bog'lik bo'ladi.

Me'da saratonining erta turlarini aniqlashda gastroskopik tekshiruvning ahamiyati juda katta. Gastroskopiya bir nechta joydan gastrobiopsiya va bioptatlarni tsitologik va gistologik tekshiruvlari bilan birgalikda olib borilishi shart. Me'da saratonini kelib chiqishiga o'sma oldi kasalliklari sabab bo'ladi. Shifokor vazifasi – o'sma oldi holatlarini aniqlash va onkologik kasallik kelib chiqish ehtimoli yuqori bo'lgan xavfli guruhga kiruvchi bemorlarni aktiv kuzatish. Me'da saratoni bilan kasallangan bemorlar orasida surunkali gastrit fonida (50%) va surunkali yara (46%), kamdan-kam holatda me'da polipi fonida (4%) saraton kasalligi kelib chiqqanligini kuzatish mumkin.

Klinika va diagnostikasi. Poliplar biror bir belgilarsiz yoki atrofik gastrit belgilari bilan kechadi, agar uning fonida kelib chiqqan bo'lsa. Kasallik asta-sekin boshlanadi, anamnezi bir necha oydan bir necha yilgacha bo'lishi mumkin. Epigastral sohadagi og'riq asosan ovqat qabul qilish bilan bog'lik bo'lib, og'riq simillovchi xarakterda ovqat qabul qilgandan so'ng erta davrda yoki 0,5-2 soatdan so'ng boshlanadi. Og'riq ayrim vaqtda 2-3 soat davom etib so'ng o'tib ketadi. Ishtaha pasaygan yoki umuman bo'lmaydi. Kekirish, ko'ngil aynishi, qayt qilish, meteorizm va ich kelishi noturg'unligi kuzatiladi. Holsizlik, bosh aylanishiga axiliya va polip yarasidan surunkali qon ketishi natijasida kelib chiqqan anemiya sabab bo'ladi. Yashirin qon qetish shilliq qavat engil jarohatlanishi va polip yaralanishi bilan bog'liq. Qon qayt qilish ko'p mikdorda qon ketganda kuzatiladi. Privratnik yaqinida joylashgan polip o'lchamlari kattalashganda me'dadan evakuatsiya buzilishi belgilari asta-sekin ortib boradi.

Me'da suyuqligini tekshirishda axiliya aniqlanadi, biroq ayrim vaqtda me'da suyuqligi kislota ko'rsatkichlari normada bo'lishi mumkin.

Rentgenologik tekshiruvda yumaloq yoki oval shakldagi, aniq va tekis konturli «to'lish nuqsoni»ni aniqlash mumkin. «To'lish nuqsoni»ni surilishi polip oyokchasi borligida kuzatiladi va u «to'lish nuqsoni» tomonga yo'nalgan yorug'lanish ipi sifatida ko'rinadi.

Poliplarni malignizatsiyalanishi rentgenologik belgilari: tishsimon va noaniq konturli noto'g'ri shakldagi «to'lish nuqsoni»; shilliq osti qavati va mushak qavati infiltratsiya natijasida polip soxasida peristaltikaning susayishi; bemorni qayta tekshirganda polip o'lchamlarining kattalashishi.

Gastrobiopsiya bilan birgalikda olib borilgan gastroskopiya poliplarni, ularni malignizatsiyalanishi, me'da saratonining polipsimon shakllaridan differentsial diagnostikasida juda katta ma'lumot beradi.

Davolash. Bezli polipni (adenoma) joylashgan joyi va o'lchamlaridan qat'iy nazar endoskopik elektroekstsiziya yo'li bilan olib tashlanadi. Agar olib tashlangan polip gistologik tekshiruvida uning malignizatsiyalashganligi aniqlansa, me'da saratonidagi kabi me'da rezektsiyasi yoki hamma onkologik

radikalizm qonunlariga rioya qilgan holda gastroektomiya amaliyoti ko’rsatilgan.

Klinika va diagnostikasi: Me’da saratoni erta turi uchun xos bo’lgan klinik belgilar yo’q. U belgilarsiz yoki qaysi kasallik fonida kelib chiqqan bo’lsa, shu kasallik belgilari bilan kechishi mumkin.

Me’da saratoni bilan kasallanish onkologik kasallik xavfi yuqori bo’lgan bemorlarda ehtimoli yuqori. Onkologik xavf yuqori bo’lgan omillarga me’da o’sma oldi kasalliklari (surunkali gastrit, me’da surunkali yarasi, me’da poliplari); noonkologik kasallik tufayli me’da rezektsiyasi bajarilganligiga 5 yil va undan ortiq vaqt o’tgan bemorlarda me’da cho’ltog’i surunkali gastriti; oilasida saraton bilan kasallangan bemorlar bo’lganligi; axilik gastriti bo’lgan bemorlarda qon guruhi II (A) bo’lishi; zararli omillar ta’siri (kimyoviy sanoat) kiradi. Me’da saratoni klinik ko’rinishi xilma-xildir. Ular o’sma kelib chiqqan patologik fon, ya’ni o’sma oldi kasalliklari, o’sma lokalizatsiyasi, shakli va o’sish turiga, gistologik strukturasiga, tarqalish bosqichiga va asoratlariga bog’lik. Bir qator bemorlarda surunkali gastrit, surunkali me’da yarasi ko’p yillik anamnezi, qolganlarida esa kasallikning kam ifodalangan belgilari anamnezi davomiyligi bir necha oyni tashkil etadi.

Bemorlarni so’rab surishtirganda aniqlangan belgilarni shartli ravishda kasallikni mahalliy va umumiy belgilariga bo’lish mumkin.

Mahalliy belgilarga «me’da diskomforti» belgilari: fiziologik to’yish hissini yo’kligi, to’mtoq bosuvchi xarakterdagi og’riq, epigastral sohadagi to’lish va tortishish hissi, ishtahaning pasayishi yoki umuman bo’lmasligi, ba’zi oziq-ovqat mahsulotlaridan bosh tortish (go’sht, baliq).

Me’da saratonining umumiy belgilari: holsizlik, tana vaznini kamayishi, adinamiya, odatiy ishdan tez charchash, depressiya. Bularning hammasi o’sma intoksikatsiyasi sababli kuzatiladi. Ko’p hollarda anemiya kuzatiladi. Ba’zida anemiya kasallikning birinchi belgisi bo’lib hisoblanadi. Axiliya natijasida temir moddasini so’rilishi buzilishi va o’smadan surunkali kon ketishi natijasida temir tankisli anemiya kuzatiladi. Tana haroratini subfebril va yuqori darajalargacha

ko’tarilishi o’sma kasalligining o’tkazib yuborilgan turlarida uchraydi. Tana haroratini ko’tarilishining sabablari: o’smadan oksil almashinuvi moddalarini so’rilishi, o’smani yallig’lanishi, me’dadan tashqaridagi metastazlar sohasida yallig’lanish o’choqlarining paydo bo’lishi. Kasallik erta bosqichlarida bemorlarning tashqi ko’rinishi o’zgarmaydi. Anemiya rivojlanganda teri va ko’rinib turgan shilliq kavatlarning rangparligi kuzatiladi. Teri qurishi, uning burmasimon ko’rinishda bo’lishi, teri osti yog’ qavatining yo’qolishi suv almashinuvining jiddiy buzilishi, sezilarli ozishdan darak beradi. Qorinni ko’zdan kechirganda uni yuqori qismida notekis shishganligi, me’dadan chiqish joyi stenozida me’dani peristaltik qiskarishlarini ko’rish mumkin. Qorin o’lchamlarining kattalashishi qorin bo’shlig’ining bo’sh qismlarida suyuqlik to’planishida (astsit) kuzatiladi. Qorinni yuzaki paypaslaganda qorin devori mushaklarining taranglashuvi va og’riqligi o’smani me’dadan tashqariga tarqalganligi, qorin bo’shlig’i kartsinomatozidan dalolat beradi.

Laborator tekshiruv usullari. Qon analizlarida gemoglobin midori va eritrotsitlar sonining kamayishi, eritrotsitlarning cho’kish tezligining ortishi kuzatiladi. Me’da sekretsiyasini tekshirganda ko’pincha axlorgidriya aniqlanadi, ammo me’daning kislota hosil qilish funktsiyasi saqlanib qolishi ham mumkin va erkin xlorid kislota ko’rsatkichlari biroz pasaygan yoki normada bo’ladi.

Me’da saratonini aniqlashda rentgendiagnostika hozirgi paytgacha muhim o’rin tutadi. Me’da saratonining erta turlarini aniqlashda shilliq qavat relefi, me’dani kontrast bilan to’ldirib rentgenologik tekshirish lozim. Me’da saratoni rivojlanganligining asosiy rentgenologik belgilari: to’lish nuqsoni, to’lish nuqsonida tokcha belgisi, chegaralarining deformatsiyasi, a’zo bo’shlig’ining qisqarishi, jarohatlangan sohada devorlar taranglashuvi va peristaltikaning yo’qligi, shilliq qavat relefining parchalanishi. To’lish nuqsoni saratonining ekzofit o’sish turiga xos bo’lgan belgi hisoblanadi. Me’da bo’shlig’ining deformatsiyasi va qisqarishi o’smani endofit o’sish turida, bunda me’da devorida o’sma infiltratsiyasi kuzatiladi. Shilliq qavat relefi jarohatlangan

sohada burmalarini yo’qotadi, shaklsiz bo’lib qoladi (xavfli relef), burmalar parchalanganda «uzilish» belgi aniqlanadi.

Biopsiya olish bilan amalga oshiriladigan gastroskopiya saratonning erta turlarini aniqlashda va o’smani morfologik turini aniqlashda muhim rol o’ynaydi. Me’da saratoni diagnozi ko’yilgandan so’ng bemorni jarrohlik usulda davolash haqidagi muammoni hal etish lozim. Bemorlarni umum klinik tekshirganda uzoq metastazlar bor yoki yo’qligi aniqlanadi. Uzoq metastazlar to’g’risida aniq ma’lumotlar bo’lmasa, me’da saratonining ko’shni a’zolarga o’tganligini, jigardagi metastazlarni, qorin bo’shlig’i kantseromatozini aniqlash maqsadida biopsiya bilan laparoskopiya, jigar, me’da osti bezini ultratovush skanerlash va kompyuter tomografik tekshiruvlari o’tkaziladi.

Davolash jarrohlik usulida: me’da saratoni jarrohlik amaliyotiga absolyut ko’rsatma bo’lib hisoblanadi. Me’da rezektsiyasi yoki gastrektomiya radikal usul hisoblanadi. Jarrohlik amaliyotining radikalligi quyidagilarda namoyon bo’ladi: 1) me’dani, o’n ikki barmoqli ichakni va qizilo’ngachni sog’lom to’qima sohasida kesish, 2) saraton joylashgan soha va metastazlar bo’lishi mumkin bo’lgan sohadagi limfa tugunlarini (1 va 2 tartibli) birgalikda olib tashlash. Jarrohlik amaliyotiga qarshi ko’rsatmalar onkologik va umumiy bo’lishi mumkin. Jigarda, o’pkada, o’mrov usti sohasi limfa tugunlarida uzoq metastazlar borligi, katta astsit borligi, Shnitsler va Krukenberg metastazlari borligi, 3- va 4-tartibli, ya’ni me’da bilan birgalikda olib bo’lmaydigan limfa tugunlarida gistologik tasdiqlangan metastazlar borligi jarrohlik amaliyotiga qarshi ko’rsatma bo’lib hisoblanadi. Umumiy xarakterdagi qarshi ko’rsatmalarga kaxeksiya, og’ir hamroh kasalliklar kiradi.

Radikal jarrohlik amaliyotlarining asosiy turlari: 1) me’dani distal subtotal rezektsiyasi, 2) gastrektomiya, 3) me’dani proksimal subtotal rezektsiyasi. Me’dani distal subtotal rezektsiyasi piloroantral sohasi ekzofit o’smasi proksimal yo’nalishda me’da burchagidan yuqoriga tarqalmaganda bajariladi. Me’da bilan birgalikda katta va kichik charvi, ikkala egriliklar bo’yicha, piloris atrofida va chap me’da arteriyasi bo’ylab joylashgan limfatik tugunlari olib

tashlanadi. Amaliyot gastroenteroanastomoz qo’yish bilan tugallanadi. Ko’pincha Bilrot-II usuli qo’llaniladi. Ekzofit o’sma me’da tanasida joylashganida, total jarohatlanganda va joylashgan sohasidan kat’iy nazar infiltrativ o’smalarda gastrektomiya amaliyoti bajariladi. Me’da bilan birgalikda deyarli butun katta va kichik charvi, me’da-talok bog’lami, parakardial va paraezofageal yog’ to’qimalari ham olib tashlanishi shart. O’smaning ekzofit turida qizilo’ngach o’sma paypaslangan joy yuqori chegarasidan 3 sm, infiltrativ turida 5-6 sm yuqorida kesilishi shart. Amaliyot qizilo’ngach va me’da anastomoz qo’yish bilan tugallanadi. O’sma qo’shni a’zolarga o’sib kirganda va uzoq metastazlar bo’lmaganda qo’shma jarrohlik amaliyotlari, ya’ni me’dani subtotal rezektsiyasi yoki a’zoni butunlay yoki bir qismi rezektsiyasi bilan birgalikda qilinadigan gastrektomiya amaliyotlari bajariladi. Palliativ jarrohlik amaliyotlarini ularning xavfi kam bo’lganda amalga oshiriladi. Me’daning palliativ ⅔ yoki ¾ qismi rezektsiyasi me’dadan chiqish qismi o’smasida, parchalanuvchi va qonayotgan o’smani qon ketish manbai sifatida bemor xayotiga xavf solganda bajariladi. Palliativ jarrohlik amaliyoti bajarish mumkin bo’lmagan holatlarda, me’dadan chiqish qismi stenozlanuvchi saratonida gastroeyunoanastomoz yoki eyunostoma qo’yish amaliyoti, me’da proksimal qismi saratonida va disfagiyada gastrostoma yoki eyunostoma qo’yish amaliyoti bajariladi.

INGICHKA ICHAK KASALLIKLARI

Anatomik-fiziologik ma’lumotlar

Ingichka ichak me’da-ichak sistemasining eng uzun, tor va xarakatchan qismidir. U me’daning pilorik qisqichi sohasidan boshlanadi va ko’r ichakka quyilib, ileotsekal burchak hosil qiladi. Distal qismida ingichka ichakning chegarasi Baugin to’sig’i bo’lib, u erda ingichka ichak uchi ko’r ichak bilan tutashgan bo’ladi. Ushbu bo’limda och ichak va yonbosh ichakning anatomik-fiziologik xususiyatlari va kasalliklari haqida so’z yuritiladi. Bu ikkala ichakning uzunligi umuman olganda 5-7 m ga yaqin bo’lib, ular o’rtasida aniq chegara bo’lmaydi (77-rasm).

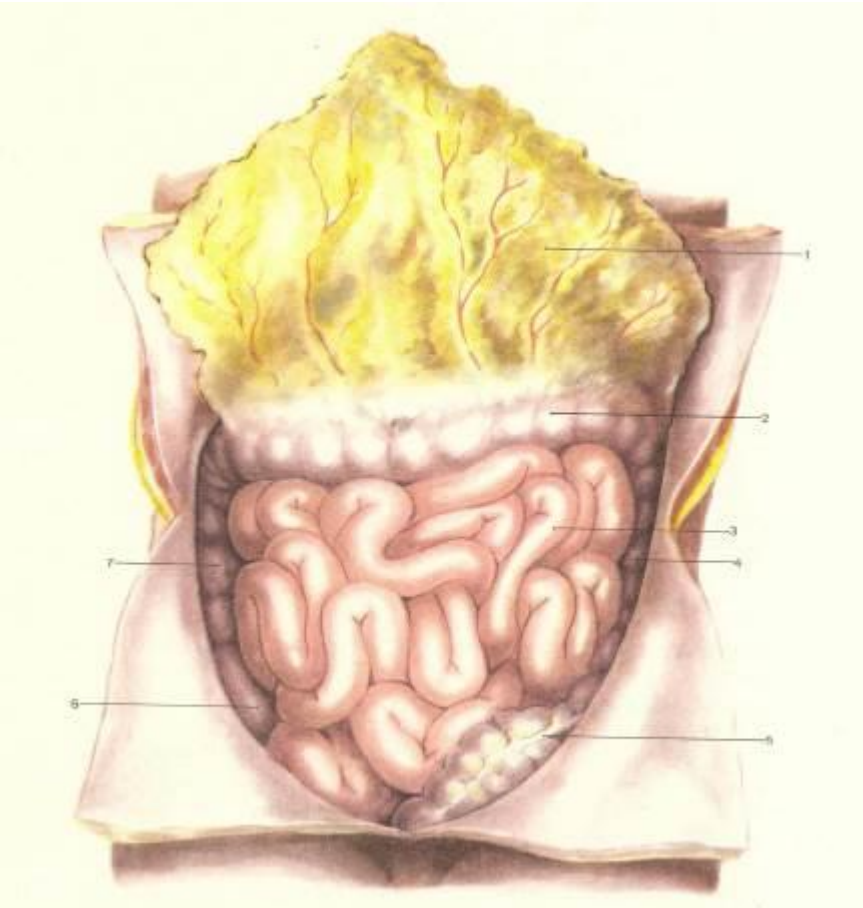

77-rasm. Ingichka va yo’g’on ichak topografiyasi.

1 – katta charvi, 2 – ko’ndalang chambar ichak, 3 – ingichka ichak, 4 – pastga tushuvchi chambar ichak, 5 – sigmasimon ichak, 6 – ko’r ichak, 7 – yuqoriga ko’tariluvchi chambar ichak.

Ingichka ichak asosan mezo- va gipogastriy sohasini egallab turadi, o’z shakli va vaziyatini doimo o’zgartiradi, intraperitoneal joylashgan bo’ladi, qorin pardasining ikkita varag’idan tashkil topgan uzun o’z ichak tutqichi bo’lib, u ichakni qorin orqa devoriga taqab turadi. Ichak tutkich bag’rida yog’ kletchatkasida limfatik va qon tomirlar, nervlar o’tadi. Ingichka ichak yuqori ichak tutqich arteriyasining birinchi yarim doirasidan chiqadigan 16-22 ta intestinal tarmoqlar orqali qon bilan ta’minlanib, bu arteriyalar o’zaro birinchi va ikkinchi tartibdagi arterial ravoqlarini hosil qiladi. Keyingilaridan ichak devoriga to’g’ri kalta arteriyalar chiqadi. Qon qopka (darvoza) vena shakllanishida qatnashadigan yuqori ichak tutkich venasi sistemasiga qarab oqib ketadi. Innervatsiyasi yuqori ichak tutqich chigalidan chiqadigan simpatik va parasimpatik nervlar hisobiga amalga oshiriladi.

Ingichka ichak funktsiyasi murakkab – bu sekretor, motor, endokrin, shira ajratish va so’rish faoliyatlaridir. Ingichka ichak devori uchta qavatdan iborat bo’lib: seroz, mushak va shiliq qavatlarni tashkil etadi. Shilliq va mushak qavatlar orasida rovoq biriktiruvchi to’qima bo’ladi. Shilliq parda bir qavatli tsilindrsimon epiteliy bilan qoplangan va qo’shimcha ravishda biriktiruvchi plastinka va mushak qatlamidan iborat. Shilliq pardaning boshidan oxirigacha ko’p sonli doirasimon o’ziga xos ko’rinish beradigan burmalari bo’ladi. Shillik pardaning butun yuzasi balandligi 0,5 dan 1,5 mm gacha bo’lgan (soni 4 mln dan ortiq) tukchalar bilan qoplangan. Tukchalar orasida ichak shirasi ajratadigan ichak kriptalari bo’ladi. Ichak shilliq pardasining so’radigan yuzasi 10 m^2 dan ortiq bo’ladi va inson tanasining yuzasidan bir necha baravar oshadi.

Ingichka ichakning shiliq pardasi bir kecha-kunduzda turli-tuman fermentlarni saqlaydigan 2 l gacha shira ishlab chiqaradi. Bular: ovqat ximusini monosaxaridlar, yog’ kislotalar va aminokislotalargacha parchalaydigan enterokinaza, ishqoriy fosfataza, nukleaza, pepsinlar, lipaza, saxarozalar bo’lib, ichak shiliq pardasidan parchalangan ovqat tarkibida yana so’riladi. Ingichka ichak suv, elektrolitlarning so’rilish jarayonida muhim ahamiyatga ega va uning

bu faoliyati gomeostazni quvvatlab turishda jiddiy ahamiyatga ega. Bu funktsiyalarni turli patologik holatlarda (yallig'lanish, tutilib qolish, ichak oqmalari, katta rezektsiyalar va hazm qilishda ayrim qismlarning chiqib qolishi va hokazo) buzilishlari suv-elektrolit balansi, metabolizmning jiddiy izdan chiqishiga olib keladi.

Rivojlanish nuqsonlari (tug'ma kasalliklari)

Tug'ma patologiyaning mazkur guruhiga embriogenezning tug'ma buzilishlari natijasida paydo bo'lgan jarayonlarni – tug'ma torayishlar, stenozlar yoki atreziyalar, embrional davrda ichak aylanishi anomaliyasi, o't yo'lining bitmay qolishi kabilarni kiritish mumkin.

Ichak stenozida uning bo'shlig'i bir yoki bir necha joylarida, hatto anchagina masofada toraygan bo'lishi mumkin, biroq hamisha bo'shliqning bir qismi qoladi va kasallik aksariyat operatsiyalarda yoki tekshirish vaqtida tasodifiy topilma sifatida aniqlanadi. Ichak atreziyasida kattaroq, yoki kichikroq masofada stenoz bo'lmaydi, ichakning o'zi esa tortma ko'rinishida bo'ladi. Bunda ingichka ichakning boshidan oxirigacha shunday sohalardan bir nechtasi bo'lishi mumkin. Bunday tug'ma kasallik chaqaloqlarda dastlabki kunlardayoq ichak tutilishi xodisalari bilan birga uchraydi, o'z vaqtida diagnostika va operatsiya qilishni talab etadi.

Aylanish anomaliyasi (burilish buzilishi: tugallanmagan burilish, ichak malrotatsiyasi) ichakning embrional davrda normal burilishi jarayonining buzilishi bilan bog'liq bo'lib, burilish to'liq tugallanmaydi yoki teskari yo'nalishda yoinki noto'g'ri o'tadi. Bu hol, ichak turli qismlarining embrional tortmalardan anomal fiksatsiyada bo'lishi bilan bog'liq bo'ladi.

Ichakning tugallanmagan burilishi, ko'r ichakning yuqori joylashuvi (jigar ostida yoki epigastriyda) bilan bog'liq bo'lib, ichak tutilib qolishi, ba'zan esa ichak tutqichi qon tomirlari trombozi rivojlanishi bilan kechadi. O'n ikki barmoqli ichak burilishi surunkali duodenal tutilish (duodenostaz) bilan birga o'tishi mumkin. Aksariyat hollarda, harakatchan ko'r ichak (cecum mobile)

borligi qayd qilinadi. Bu klinik jihatdan o’tkir yoki surunkali ichak tutilishi belgilari, ba’zan esa qorin bo’shlig’i a’zolarining boshqa patologiyasi belgilari bilan o’tadi. Bosh diagnostik usul rentgenologik usul hisoblanadi.

Bolaning ona qornidagi rivojlanish davrida, ichak naychasini o’t pufagi bilan tutashtirib turadigan o’t yo’lining o’sib etilmaganligi embriogenez buzilishlari natijasida shunga olib keladiki, bu yo’l boshidan oxirigacha ochiq qoladi va bu holda ichak bilan kindik o’rtasida muayyan sohada oqma bo’ladi, bu esa o’z navbatida yopiq bo’shliq hosil bo’lishiga olib keladi.

Ingichka ichak devori oldida joylashgan o’t yo’lining bir qismigina o’sib etilmagan hollarda (qolgan xamma joyda to’liq obliteratsiya bo’lganda) divertikul hosil bo’ladi. Uni tasvirlab bergan muallif Mekkel (1811) sharafiga, Mekkel divertikuli deb yuritiladi. Odatda bu divertikul ileotsekal burchakdan 1-1,5 m masofada joylashadi, uning diametri 0,5-1 sm, uzunligi 1 dan 12 sm gacha etadi va bu holat aholining 2% da qayd qilinadi. Ularning 95% da esa divertikulning yallig’lanishi, yaralar paydo bo’lishi yoki uning perforatsiyasi, qon oqishi kabi asoratlarda o’zini namoyon qilmaydi. Divertikulning o’tkir yallig’lanishi (divertikulit) kataral, flegmonoz, gangrenoz (perforatsiyali yoki perforatsiyasiz) bo’lishi mumkin. Bunda qorinda og’riq, ko’ngil aynishi, tana haroratining ko’tarilishi, et junjikishi, peritoneal simptomlar bo’lishi kuzatiladi. Ob’ektiv tekshirganda – mushak tarangligi va o’tkir appenditsitga xos boshqa belgilar kuzatiladi. Diagnostik xatolarga ko’pincha shu sababli yo’l qo’yiladi.

Divertikul shiliq pardasining yarasi, yallig’lanish natijasi sifatida yoki me’da shiliq pardasining ektopirlangan sohasi ajratadigan xlorid kislotasining ta’siri ostida paydo bo’ladi. Klinik belgilari – o’rtacha og’riqlar, aksariyat qon ketish, hatto profuz qon ketish bilan kuzatiladi.

Divertikul perforatsiyasi (yallig’lanish, yara, gangrena, axlat yoki o’t suyuqligi toshidan yoki yot jismdan yotoq yara natijasi) sababli amalda hech qachon operatsiyaga qadar aniqlanmaydigan peritonit bilan o’tadi.

Mekkel surunkali divertikuli qorin bo’shlig’ida bitishma jarayoni avj olishiga, ichak tutilib qolishi hodisalariga olib keladi (ichak buralishi,

invaginatsiyasi). Qon ketishi, perforatsiya, yallig'lanish, ichak tutilib qolishi sababli qilinadigan operatsiya vaqtida tasodifan topilgan divertikulni davolash divertikulni kesib, keyin teshikni ikki qatorli choklar bilan tikishdan iborat.

Kron kasalligi (terminal ileit, granulematoz enterit). Bu surunkali nospetsifik kasallik bo'lib, ovqat hazm qilish naychasining har qaysi qismini zararlantira oladi (qizilo'ngachdan to to'g'ri ichakkacha). 1932 yilda Kron yonbosh ichakning terminal qismidagi shunday yallig'lanishni birinchi bor tasvirlab, uni terminal ileit deb atagan. Kasallik odatda 20-40 yoshdagi erkaklarda ham, ayollarda ham bir xilda uchraydi. Kasallikning uchrashi 0,004-0,006% ni tashkil etadi.

Kasallikning paydo bo'lish sababi bugungi kungacha unchalik aniq emas: taklif etilgan infektsion-allergik, autoimmun nazariyalari isbotlangan emas. Bu kasallikning kelib chiqishida viruslar muayyan ahamiyatga ega deb hisoblashadi, biroq mineralokortikoidlar bilan davolashning musbat natija berishi immun sistemasining aloqadorligidan dalolat beradi. Patogenetik jihatdan kasallik limfatik sistemaning zararlanishi, keyinchalik esa ichak devorining zararlanishi, granulematoz yallig'lanish avj olishi bilan bog'lanadi.

Patologoanatomik jihatdan ichak devorlarining zararlanishi – limfoid infiltratsiya oqibatida shishishi, qalinlashuvi (ba'zan o'tkir ichak tutilishigacha sabab bo'ladi), yaralar paydo bo'lishi (ba'zan qon qetish bilan), hamda chandiqli o'zgarishlar qayd qilinadi. Granulematoz yallig'lanish ichakning ko'p qismlarini egallab, ko'p segmentar yoki tarqalgan turlarda bo'lishi mumkin. Ichak devorining hamma qatlamlarning zararlanishi intramural abstsesslar, bitishmalar jarayoni, ichki oqmalar, qovuzloqaro yiringlikning shakllanishiga olib kelishi mumkin.

Diagnoz quyidagi klinik manzaralarga: dispeptik xodisalar, qorinda to'satdan paydo bo'lgan og'riq, tana haroratining sababsiz ko'tarilishi, paypaslab ko'rilganda og'riq va infiltrat borligini sezish, qisman ichak tutilishi belgilari, qon ketishi, steatorreya (ichki oqmalar rivojlanganda), tashqi oqmalar xosil bo'lishi kabi belgilarga asoslanib qo'yiladi. Kasallikning nospetsifik

belgilaridan poliartrit, teri eritemasi, jigar yog’ distrofiyasi, sklerozlaydigan xolangit, iridotsiklitni ko’rsatib o’tish mumkin. Ko’pincha diagnoz o’tkir qorin kasalligi sababli qorin bo’shlig’i ochilganda, ya’ni operatsiya vaqtida tasodifiy topilma hisoblanadi. Bunda uni ba’zan xavfli limfoma (limfosarkoma), ichak flegmonasi bilan differentsial diagnostika qilish zarur bo’ladi.

Davolash. Kasallik barvaqt topilganda – muolaja (konservativ terapiya): parhez, sulfasalazin qatoridagi preparatlar, steroid gormonlar, immunodepressantlar, parenteral ovqatlanish va boshqalardan iborat. Asoratlar yuzaga kelganda va ingichka ichakning bir sohasi chegaralanib zararlanganda, o’tkir ichak tutilishi bo’lganda, perforatsiya yoki oqmalar paydo bo’lganda ichakning shu qismi rezektsiya qilinib, ichaklararo (entero-enteroanastomoz) qo’yiladi.

O’TKIR APPENDITSIT

Chuvalchangsimon o’simtaning o’tkir yallig’lanishi – o’tkir appenditsit jarrohlik amaliyotida keng tarqalgan kasalliklardan biri hisoblanadi. MDHda yil mobaynida o’tkir appenditsit tufayli 1 mln dan ortiq operatsiyalar qilinadi. Yurtimizda 1 yil mobaynida 500 mingdan dan ortiq bemor bu kasallik bo’yicha shifoxonalarga yotqizilgan va ulardan 89% bemor appendektomiya operatsiyasini boshidan o’tkazgan.

Operatsiyadan keyingi o’lim darajasi Rossiyaning rivojlangan klinikalarida 0,2-0,3% ni, bizda esa o’rta hisobda 0,2% ni tashkil qiladi. O’lim ko’rsatkichining asosiy sabablari: bemorlarning shifoxonaga yotqizilishidan oldingi davrdagi qo’yilgan diagnostik xatolar, ba’zida shifoxonaga kech yotqizish sababli yo’l qo’yilgan asoratlardir.

O’tkir appenditsit asosan yoshlarda (14-20) va 30-40 yoshda ko’proq uchraydi – bunda ayollar erkaklarga nisbatan 2 marta ko’p kasallanadilar. Ulug’ rus jarrohlaridan biri I.I. Grekov: “Chuvalchangsimon o’simta yallig’lanishi xameleonsimon kasallik, u kutgan joyda bo’lmay kutilmagan hollarda kuzatiladi” – deb ta’rif beradi. Appendektomiya, jarrohlik amaliyotida eng oson

bajariladigan va shuning bilan birga eng murakkab amaliyotlaridan biri hisoblanadi.

Anatomik-fiziologik ma’lumotlar

Chuvalchangsimon o’simta ko’richakning orqa-medial devoridan uzunasiga ketgan uchta mushaklar uchrashgan joydan chiqadi. U turli holatni egallab, uzunligi 6-16 sm, diametri esa 5-9 mm bo’lgan yopiq tsilindr shakliga ega bo’ladi. Yoshi o’tgan organizmda o’simta kichrayadi, devorlari sklerotik o’zgarishlarga uchraydi, natijada uning bo’shlig’i torayib, hatto yo’qolib ketishi kuzatiladi.

Chuvalchangsimon o’simta odatda o’ng yonbosh sohasida joylashib, qorin bo’shlig’ida pastga va medial tomonga yo’naladi, ba’zan esa kichik chanoq sohasigacha tushishi mumkin. O’simta ko’richakdan medial va lateral yo’nalishda yuqoriga ham ko’tarilishi mumkin, ba’zan esa o’t pufagigacha etadi. Aksariyat hollarda, chuvalchangsimon o’simta ko’richak orqasida va hatto retroperitoneal joylashgan bo’ladi. Ba’zida, o’simtani yuqorida – jigar ostida, yoki pastda – kichik chanoq bo’shlig’ida – joylashishi kuzatilishi mumkin. Ko’pchilik hollarda ko’richak parietal qorin parda bilan har tomonlama o’ralgan bo’ladi, lekin ba’zi holatlarda mezoperitoneal joylashgan bo’lib, kam harakatchang yoki umuman harakatsiz holda bo’ladi. Ba’zida chuvalchangsimon o’simtaning tug’ma bo’lmaslik hollari ham uchraydi, lekin bu turdagi hodisalar kamdan kam hollarda bo’ladi.

Chuvalchangsimon o’simtaning retrotsekal joylashishi, 9-25 % holatlarda kuzatiladi. Retrotsekal o’simta joylashishining 3 turi farqlanadi:

- qorin parda ichida joylashishi;
- qorin devori ichida joylashishi;
- qorin orti bo’shlig’ida joylashishi.

Retrotsekal joylashgan chuvalchangsimon o’simta, ko’pchilik hollarda uzun bo’lib, o’zining uch qismi bilan jigar, buyrak, o’n ikki barmoqli ichak, umurtqa pog’onasi, siydik nayi, tuxumdon, siydik pufagigacha borishi mumkin. Bunday

holatlarda yallig’lanish jarayoni yuqoridagi sanab o’tilgan a’zolarga o’tib, o’tkir appenditsit tashxisini aniqlashni mushkullashtiradi.

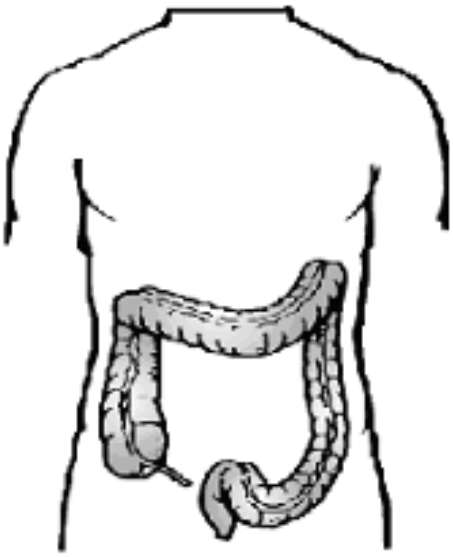

78-rasm. Chuvalchangsimon o’simtaning joylashuvi.

Embriogenez jarayonida ko’richak epigastral sohadan o’ng yonbosh sohasiga tushadi. Embrional rivojlanishdagi nuqsonlar natijasida embrional ichak va chuvalchangsimon o’simta jigar ostida bo’lishi mumkin. Chuvalchangsimon o’simtaning qon bilan ta’minlanishi appendikulyar arteriya (a. appendicularis) orqali amalga oshiriladi, u o’z navbatida yonbosh-chambar arteriyadan boshlanadi. Qon yonbosh-chambar venaga quyiladigan appendikulyar vena bo’ylab oqib ketadi.

Chuvalchangsimon o’simta innervatsiyasi simpatik va parasimpatik nerv chigallari tomonidan amalga oshiriladi. Chuvalchangsimon o’simtaning o’zida limfoid to’qima tutgan ko’p sonli solitar follikulalar bo’lib, bu to’qima to’siq faoliyatini bajaradi.

Bugungi kungacha, chuvalchangsimon o’simtaning funktsional xususiyatlari oxirigacha to’liq o’rganilmagan. Bu rudimentar, hech kanday vazifani bajarmaydigan a’zo, degan ba’zi olimlarni tushunchasi hozirgi kunda asossiz hisoblanadi.

Chuvalchangsimon o’simta faoliyati:

- Shilliq qavatida ishlab chiqariladigan suyuqlik tarkibida amilaza va lipaza bo’lib, ovqat hazm qilish jarayonida ishtirok etadi.
- Takibida ko’p miqdorda limfatik follikulalar bo’lib, himoya vazifasini bajaradi.
- Tarkibida peristaltikani kuchaytiradigan gormon bo’lib, chuvalchangsimon o’simta holati reflektor ravishda me’da, o’n ikki barmoqli ichak va boshqa a’zolarga ta’sir qiladi.

Demak, yuqoridagilarga asoslangan holda quyidagi hulosa kelib chiqadi: chuvalchangsimon o’simta inson organizmida ma’lum vazifani bajaruvchi zarur a’zolardan biri bo’lib, faqatgina patologik o’zgarishlar mavjud bo’lgandagina uni olib tashlash to’g’ri bo’ladi.

Etiologiya va patogenezi

O’tkir appenditsit – chuvalchangsimon o’simtaning nospetsifik yallig’lanishi bo’lib, inson organizmi va bakteriyalar orasidagi bo’lgan biologik muloqotni buzilishi natijasida kelib chiqadi. O’tkir appenditsitda infektsiya ko’zg’atuvchisi bo’lib odatda stafilokokklar, ichak tayoqchasi, aralash va anaerob flora hisoblanadi.

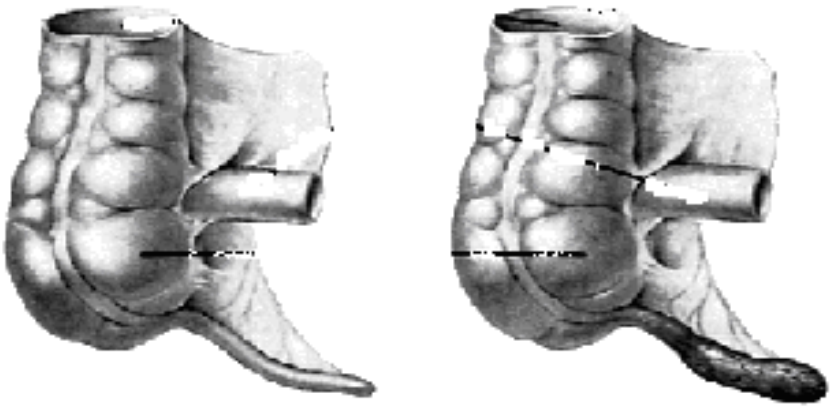

79-rasm. Normal holdagi va destruktiv o’zgargan chuvalchangsimon o’simta.

O’tkir appenditsit kelib chiqishida turli-tuman nazariyalar mavjud: dimlanish, askaridalar invaziyasi, angionevrotik, infektsion, kortiko-vistseral, allergik, neyrogen va qon tomir nazariyalari. Qator hollarda organizmda boshqa lokalizatsiyali yallig’lanish o’choqlari mavjud holda, chuvalchangsimon o’simtaning o’tkir yallig’lanishi paydo bo’ladi, bu hol uning limfoid to’qimaga boyligi bilan bog’liq bo’ladi. O’tkir appenditsitning rivojlanishida ko’proq ovqat eyish, ovqatlar tarkibida ichak atoniyasiga va bijg’ish jarayonlariga ta’sir ko’rsatuvchi oqsilli mahsulotlarning ustunlik qilishi ma’lum ahamiyatga ega bo’ladi.

Ko’pchilik olimlarning fikricha, yosh ulg’ayganda va keksalarda o’tkir appenditsitga ko’proq a. appendicularis trombozi sabab bo’ladi. Go’daklik yoshida esa, o’tkir appenditsit gijja invaziyasi (ostritsalar) sababli vujudga kelishi ehtimoli bor.

Zamonaviy tushunchalarga ko’ra, chuvalchangsimon o’simta sohasidagi patologik jarayon silliq mushaklar va qon tomirlar spazmi hodisalaridan boshlanib, shilliq parda oziqlanishining lokal buzilishiga va yallig’lanishga olib keladi. Ayni vaqtda, chuvalchangsimon o’simtadagi dimlanish, undagi mikroflora virulentligining ortishiga olib keladi, bu esa mikroflorani chuvalchangsimon o’simta bo’shlig’iga osonlikcha kirishini ta’minlaydi. Shu vaqtdan boshlab yiringlash jarayoni boshlanadi.

Klassifikatsiyasi

Murakkab va turlicha klinik va patologoanatomik ko’rinishga ega bo’lgan kasallikni ma’lum bir tizimga solish anchagina mushkul hisoblanadi. Shuning uchun turli xil klassifikatsiyalar taklif etilgan bo’lib, hozirgi kunda qo’llaniladigan klassifikatsiyalar ichida V.I. Kolesov taklif etgan klassifikatsiya birmuncha qulay hisoblanadi. Quyida shu turlashni keltiramiz:

1. Appendikulyar sanchiq (kolika).
2. Oddiy (kataral) appenditsit.
3. Destruktiv appenditsit:
    - flegmonoz;

- gangrenoz;
- gangrenoz-perforativ;

4. Asoratlangan appenditsit:
   - appendikulyar infiltrat;
   - appendikulyar abstsess;
   - tarqalgan yiringli peritonit;
   - pileflebit (ichak tutqich venalari septik tromboflebiti);
   - sepsis.

Klinik manzarasi va diagnostikasi

O’tkir appenditsitning klinik manzarasi turli-tumanligi bilan ajralib turadi, bu hol kasallikning turigagina emas, balki chuvalchangsi-mon o’simtaning joylanish xususiyatlariga ham bog’liq bo’ladi.

Odatdagi hollarda, kasallik o’ng yonbosh sohasidagi o’rtacha og’riq bilan boshlanadi, bu og’riq sekin-asta kuchaya boradi. Og’riqlar butun qorin bo’ylab yoki kindik atrofida boshlanib, keyin o’ng yonbosh sohasiga o’tishi mumkin. Taxminan 30-35% bemorlarda og’riq epigastral sohasida boshlanib, 4-6 soat o’tgach, o’ng yonbosh sohasiga o’tadi (Koxer-Volkovich simptomi). O’tkir appenditsitda odatda og’riq doimiy, ba’zan esa tutib-tutib og’riydi, og’riq unchalik qattiq bo’lmaydi. Og’riqlar intensivligi yallig’lanish jarayonining tarqalganligiga bog’liq bo’lmaydi. Og’riq, birdaniga o’ng yonbosh sohasida boshlanib, so’ng qorinning turli sohalariga tarqalishi mumkin. Bu holat ko’pincha, chuvalchangsimon o’simtaning qaerga joylashganligiga bog’liq bo’ladi. Chuvalchangsimon o’simtaning retrotsekal joylashishida og’riqlar bel, tashqi jinsiy a’zolar sohasiga uzatilib, buyrak sanchig’i klinikasini beradi. Chuvalchangsimon o’simta yuqori joylashishida, xoletsistit yoki pankreatit belgilarining ba’zilari kuzatiladi.

Ko’pchilik bemorlarda, og’riq o’ng yonbosh sohasidan o’ng oyoqqa uzatiladi. Og’riq ko’ngil aynishi yoki 1-2 marta qayt qilish, tana haroratining 38-39°C gacha ko’tarilishi bilan o’tadi. Bemor qayt qilganida, ba’zi xirurgik

kasalliklaridagi kabi qusgandan so’ng engillik sezmaydi va bu belgi o’tkir appenditsitga xos bo’lgan belgilardan hisoblanadi.

Qorinni paypaslab ko’rilganda, o’ng yonbosh sohasida mushaklarning taranglashishi yoki rigidligi va og’riq belgisi aniqlanadi. Paypaslashni sog’ taraf – chap yonbosh sohasidan boshlab, asta-sekin o’ng yonboshga o’tish maqsadga muvofiq bo’ladi.

Qorinni umumiy tekshiruvidan so’ng maxsus tekshiruvga o’tiladi, o’tkir appenditsit uchun xos bo’lgan belgilarni aniqlash lozim bo’ladi. Bugungi kunda, o’tkir appenditsitda uchrashi mumkin bo’lgan 100 dan ortiq belgilarga ta’rif berilgan. Biroq, ularning quyidagi ettitasini aniqlash, ko’pincha to’liq tashxis qo’yish uchun etarli hisoblanadi:

1. Shyotkin-Blyumberg belgisi;
2. Voskresenskiy (“ko’ylak sirpanishi”) belgisi;
3. Obraztsov belgisi;
4. Sitkovskiy belgisi;
5. Bartome-Mixelson belgisi;
6. Rovzing belgisi;
7. Ivanov belgisi.

O’tkir appenditsitning destruktiv turlarida mushaklar taranglashuvidan tashqari qorin pardasining ta’sirlanish simptomi, Shyotkin-Blyumberg simptomini aniqlash mumkin: o’ng qo’l barmoqlari bilan qorin devori bosib turib, birdan keskin ravishda qo’l tortib olinganda og’riq kuchayadi. Og’riq yallig’langan qorin pardalarning bir-biriga tegishi yoki silkinishi natijasida paydo bo’ladi.

Ko’ylak sirpanishi belgisi faqat o’tkir appenditsit uchun xos bo’lgan belgi hisoblanadi. Bu belgi 1940 yil, V.M. Voskresenskiy tomonidan taklif etilgan. Bemor ko’ylagi bilan qorin devori yopiladi, so’ng o’ng qo’l barmoqlari uchi bilan o’ng yonbosh sohasidan chapga yuzaki va keskin o’tkazilsa, og’riq kuchayadi (Voskresenskiy simptomi, “ko’ylak sirpanishi”).

O’tkir appenditsitda qorin old devori, o’ng tomoni sohasi mushaklarining taranglashishi kuzatiladi. Bunda, kindik va yonbosh suyagining oldingi yuqori o’simtasi orasidagi masofa kichrayishi kuzatiladi. Bu belgi, Ivanov belgisi deyiladi.

Obraztsov belgisi – bemor yuqoriga qarab yotgan holatda, o’ng yonbosh sohasida eng og’riqli nuqta topiladi. Shu sohada qo’l barmoqlari ushlab turgan holatda, bemorni o’ng oyog’ini, bukmagan holatda 90º ga ko’tarish iltimos qilinadi. Bunda, og’riqning kuchayishi kuzatiladi. Oyoq tushirilganda og’riq kamayadi. Ayniqsa, chuvalchangsimon o’simta retrotsekal joylashganida Obraztsov belgisi xos belgi hisoblanadi.

Bemor chalqancha (yuqoriga qarab) yotgan holatdan chap yonbosh sohasiga o’tganda, o’ng yonbosh sohasida og’riqlarning paydo bo’lishi yoki kuchayishi kuzatiladi, bunday holat Sitkovskiy belgisiga xos. Quyidagi belgi, qo’richak va chuvalchangsimon o’simta tutqichini cho’zilishi natijasida og’riq paydo bo’lishi yoki kuchayishiga asoslangan.

Bartome-Mixelson belgisi. Ko’pchilik bemorlarda, chap yonbosh sohasida yotgan holatda, o’ng yonbosh sohasini palpatsiya qilganda og’riqlarning kuchayishi kuzatiladi.

Rovzing belgisi – chap yonbosh sohasini bir qo’l bilan bosib turib, ikkinchi qo’l bilan engil yuqoriga qarab to’lqinsimon harakat qilinganda, o’ng yonbosh sohasida og’riq (yo’g’on ichak ichidagi gaz harakati natijasida) paydo bo’lishi, bu belgining musbatligidan darak beradi.

O’tkir appenditsit kasalligi bo’lgan bemorni fizikal tekshirishda rektal va vaginal tekshirishning katta ahamiyati bor, bunda aksariyat to’g’ri ichak-bachadon chuqurchasi (Duglas kengligi) sohasida og’riq aniqlanib, bu yallig’langan chuvalchangsimon o’simtaning yaqin joylashganidan yoki u erda ekssudat yig’ilgandan dalolat beradi. Bu tekshiruv usullari quyidagi holatlardan darak beradi:

- chuvalchangsimon o’simta kichik chanoqda joylashuvini aniqlash uchun;

- kichik chanoq infiltratlarini aniqlash uchun;
- o’tkir appenditsitni, ayollar jinsiy a’zolari patologiyasidan differentsial diagnostika qilish uchun.

O’tkir appenditsit diagnostkasida siydik va qon tahlillari muhim hisoblanadi. Diagnoz qo’yishda qon tarkibi laboratoriya tekshiruvi – yuqori leykotsitoz: $10x10^9$ – $18x10^9$ l (10 000 – 18 000) gacha ortishi, leykotsitar formulaning chapga surilishi, EChT ning oshishi kabi o’zgarishlar paydo bo’ladi va tashxis qo’yishda yordam berishi mumkin. Kasallikning ayniqsa destruktiv turlarida ILI (intoksikatsiyaning leykotsitar indeksi) oshishiga ahamiyat beriladi.

Ba’zan esa (areaktiv holatlarda), o’tkir appenditsitning destruktiv turlarida ham laborator tahlillarda o’zgarishlar minimal bo’lishi mumkin. Shuning uchun, tashxis qo’yishda va amaliyotga ko’rsatma bo’lib, faqatgina qon va siydik tahlillaridagi o’zgarishlar asos bo’la olmaydi.

Differentsial diagnostika. O’tkir appenditsit kasalligining differentsial diagnostikasida barcha kasalliklarni 5 guruhga bo’linadi:

1. Qorin bo’shlig’i a’zolarining o’tkir kasalliklari bilan: me’da va o’n ikki barmoqli ichak yara kasalligi xuruji yoki asoratlari; o’tkir xoletsistitning ba’zi turlari, o’tkir pankreatit, o’tkir enterit, terminal ileit (Kron kasalligi), kolit, gastrit, o’tkir ichak tutilishi, o’tkir toksikoinfektsiyalar, tifoparatifoz infektsiya, Mekkel divertikulining yallig’lanishi, gemorragik kapillyarotoksikoz (Shenleyn-Genox kasalligi) va boshqalar.

2. Kichik chanoq bo’shlig’i a’zolari kasalliklari bilan: ayollar jinsiy a’zolarining o’tkir, xuruj qilgan surunkali yallig’lanishlari va asoratlari, bachadondan tashqari homiladorlik, ayollar jinsiy a’zolarining xavfsiz va xavfli o’smalari va boshqalar.

3. Qorin orti qismida joylashgan a’zolar kasalliklari bilan: buyrak sanchig’i, o’tkir va surunkali pielonefrit, siydik-tosh kasalligi, tsistit, o’tkir, surunkali glomerulonefrit va boshqalar.

4. Plevra bo’shlig’i a’zolari kasalliklari bilan: o’ng tomonlama eksudativ plevrit va pnevmoniyaning ba’zi turlari, o’pka tuberkulezi va boshqalar.

5. Yurak va qon tomir kasalliklari bilan: yurak miokardi infarktining abdominal turi va boshqalar.

O’tkir appenditsitning atipik kechishi

Yallig’lanishga uchragan chuvalchangsimon o’simta retrotsekal joylashganda o’tkir appenditsit kasalligi, aksariyat hollarda tipik (xos) klinik manzarasi aniq yuzaga chiqqan holda o’tadi. Og’riqlar odatda, o’ng yonbosh sohasida paydo bo’lib, keyinchalik o’ng chov sohasiga va son sohasiga irradiatsiya qiladi (beradi). O’simtaning ko’richak orqasida joylashganligi hisobiga bemorlarda mushak taranglanishi belgisi, hatto gangrenoz o’simtada ham umuman namoyon bo’lmaydi. Pti uchburchagida og’riq qayd qilinadi. Pasternatskiy simptomi musbat bo’lishi mumkin. Yallig’lanish jarayoniga qorin orqasidagi kletchatkaning tortilishi oqibatida siydikda ko’pincha eritrotsitlar topiladi va dizurik hodisalar bilan o’tishi mumkin. O’ng oyoqning bukilgan kontrakturasi kabi belgilar bilan o’tadi va oyoq yozilganda Pti uchburchagi sohasida og’riq qayd qilinadi (Koup simptomi).

Chuvalchangsimon o’simta chanoqda joylashganda ham o’tkir appenditsit klinik manzarasi atipik holatda o’tadi. Odatda, og’riq unchalik ifodalanmagan, asosan qov ustida bo’ladi, dizurik hodisalar bilan o’tadi. Aksariyat hollarda, ich ketish, tenezmlar kuzatiladi, mushaklarning himoya taranglanishi ham ba’zan ifodalangan bo’ladi. Chuvalchangsimon o’simta kichik chanoqda joylashganda rektal va vaginal tekshirish Duglas kengligida og’riq va infiltratni aniqlashga yordam berib, o’tkir appenditsit diagnostikasida katta ahamiyatga ega bo’ladi.

Chaqaloqlar hayotining birinchi yillarida o’tkir appenditsit kasalligi kamdan kam hollarda uchraydi va uning yuzaga kelishida quyidagi faktorlar sabab bo’ladi:

- ko’richak va chuvalchangsimon o’simta shaklining konussimon bo’lishi va uning tarkibidagi moddalar evakuatsiyasini tezlashishi;
- o’simta limfoid apparatining yaxshi rivojlanmaganligi;

- ovqatlanish hususiyatlariga ko’ra (odatda bu yoshda bolalar dag’al ozuqa iste’mol qilmaydi).

Biroq, o’tkir appenditsit kasalligi yosh bolalarning barcha yoshida kuzatilishi mumkin. Bolalik yoshida o’tkir appenditsit kasalligining kechishi, ular chuvalchangsimon o’simtasida destruktiv jarayonlarning tez va shiddat bilan rivojlanishidan ko’pincha peritonit asorati kelib chiqadi. Klinik manzarasida esa, asosan quyidagi simptomlar: o’qtin-o’qtin og’riq bo’lishi, ko’p marta qayt qilish, ich ketish ustunlik qiladi. Tana harorati ko’pincha yuqori (39-40°C) darajalarga ko’tariladi va og’ir intoksikatsiya belgilari bilan ifodalangan bo’ladi. Kasallik ko’pincha shiddat bilan kechadi, ba’zan esa o’tkir zaharlanish yoki o’tkir gastroenterit klinik manzarasiga o’xshab ketadi.

Keksalarda chuvalchangsimon o’simta, odatda atrofiyaga yoki sklerotik o’zgarishlarga uchraydi, uning hajmi kichrayadi, limfoid apparatining xususiyatlari yo’qoladi. Bunga keksa bemorlarda bo’ladigan areaktiv holat ham inobatga olinsa, ularda o’tkir appenditsit kasalligi klinik kechuvining birmuncha sust o’tishi tushunarli bo’ladi. Keksa bemorlarni qorindagi og’riq kamroq bezovta qiladi, mushaklarning himoya taranglashuvi belgisi deyarli bo’lmaydi, qorin pardasining ta’sirlanishi sust yuzaga chiqqadi yoki umuman bo’lmaydi, ba’zan gangrenoz appenditsitda ham aniqlanmaydi. Tana harorati normal yoki subfebril. Leykotsitlar miqdori oz darajada oshgan, leykotsitar formulaning chapga surilishi ham kam sezilarli darajada qayd etiladi.

Demak, yoshi ulug’ va keksa bemorlarda o’tkir appenditsit anchagina farq bilan o’tadi va chuvalchangsimon o’simta tomirlarining sklerozi natijasida, uning destruktsiyasi birmuncha tezroq rivojlanadi. Bemorlar ko’pincha klinikaga kechikkan muddatlarda, asoratlar rivojlanib bo’lgandan keyingina keltiriladilar.

Homilador ayollarda o’tkir appenditsit kasalligining klinik kechuvi homiladorlikning birinchi yarmi mobaynida odatdagi (tipik) kechuvdan deyarli farq qilmaydi. Homiladorlikning ikkinchi yarmida esa, xomilasi bor bachadonning kattalashgani, yuqori va yon taraflarga kengayganligi hisobiga, umuman qorin bo’shlig’i a’zolarining, jumladan ko’richak va chuvalchangsimon

o’simtaning yuqoriga surilishi kuzatiladi va shu sababli kasallikning klinik kechishi anchayin o’zgaradi. Og’riqlar o’ng yonbosh sohasidan yuqoriroqda joylashgan bo’lishi mumkin. Bachadon kattalashganligi sababli Sitkovskiy, Bartome-Mixelson, Rovzing simptomlari yaxshi aniqlanmasligi yoki manfiy bo’lishi mumkin. Aksariyat homilador ayolarda o’tkir appenditsit kasalligi tez va shiddat bilan rivojlanib, odatdagidan ilgariroq asoratlarga olib kelishi mumkin. Shu sababli, homilador ayollarda o’tkir appenditsit kasalligi belgilari qayd etilganda, barvaqtroq jarrohlik amaliyotini o’tkazish zarur bo’ladi. Albatta, bu bemorlar amaliyot jarayonida va undan keyingi davrda ginekolog nazoratida bo’lib, xomilani saqlab qolish (xavf solayotgan bola tashlash) uchun barcha chora-tadbirlar qo’llanilishi lozim bo’ladi.

Davolash

Jarrohlik amaliyotiga (operatsiya) o’tkir appenditsit diagnozini qo’yish ko’rsatma bo’lib hisoblanadi, appendektomiya operatsiyasi shoshilinch tartibda o’tkaziladi. O’tkir appenditsitning asorati – appendikulyar infiltrat birdan-bir monelik qiladigan hol hisoblanadi, ya’ni operatsiya qilinmay, muolaja qilinadi. O’tkir appenditsitning asoratlanmagan turlarini operatsiya qilishda odatda mahalliy og’riqsizlantirishdan (A.V. Vishnevskiy usuli bo’yicha infiltratsion anesteziya), asoratlangan turlarida esa miorelaksantlar yordamida umumiy endoraxeal narkoz yoki og’riqsizlantirishning vena orqali yoki boshqa turlaridan foydalaniladi.

O’tkir appenditsitda yallig’langan chuvalchangsimon o’simtani olib tashlash operatsiyasi uchun qulay kesma, ko’pchilik jarrohlar tomonidan tan olingan Mak-Burney yoki Dyakonov-Volkovich kesmasi hisoblanadi. Bu kesma, o’ng yonbosh sohasida kindik va yonbosh suyagining tashqi yuza o’simtasi orasidagi o’tkazilgan chiziq 3 qismga bo’linib, uning pastki 1/3 qismiga perpendikulyar, ikki tomoni baravar kesma qilinadi. Qorin bo’shlig’i ochilgach, ko’richak gumbazi chuvalchangsimon o’simta bilan birga jarohat sohasiga chiqariladi. Yallig’langan chuvalchangsimon o’simtanining charvisi

(tarkibidagi o’simta arteriyasi bilan) qirqiladi va chok qo’yib bog’lanadi. Chuvalchangsimon o’simta asosidan bog’lanib, qirqiladi. Uning cho’ltog’iga esa kiset va Z-simon choklar qo’yish orqali tubiga cho’ktiriladi. Gemostaz sinchiklab tekshirilgach, jarohatga qavatma-qavat choklar qo’yiladi. Appendikulyar etiologiyali tarqalgan yiringli peritonit asorati yuzaga kelganda, uni davolashning umumiy qoidalari bo’yicha taktika qo’llaniladi: avvalo peritonit manbai bartaraf etiladi (appendektomiya), keyin qorin bo’shlig’i yaxshilab tozalanadi (sanatsiya) va antiseptik eritmalar bilan yuviladi (lavaj) va operatsiyadan keyingi davrda qorin bo’shlig’ini muntazam yuvish imkoniyatini beruvchi usul bo’yicha drenajlar qo’yiladi. Shu jumladan, ichak parezini oldini olish maqsadida ingichka ichak tutqichining blokadasi (novokain yuborish) va ichak dekompressiyasi o’tkazish uchun ingichka ichakni transnazal intubatsiya qilish qo’llaniladi.

Operatsiyadan keyingi davrda bemorlarda gomeostazning buzilishlarini korrektsiya qilishga qaratilgan kompleks muolaja o’tkaziladi, antibakterial muolaja, peritoneal dializ yoki lavaj, ichak dekompressiyasi va ko’rsatmalar bo’yicha enteral zond orqali ozuqalantirish maqsadga muvofiq bo’ladi. Kasallik o’tkir peritonitning tarqalgan turlari bilan asoratlanganda, to’liq taftish qilishga imkon beradigan o’rta-o’rta laparotomiya kesmasi qo’llaniladi.

Hozirgi kun jarrohlik amaliyotiga, yangi texnologiyalar: tejamkor va kam invaziv usul, hamda uslublar shiddat bilan kirib kelmoqda, ularga alohida ahamiyat berilmoqda. Jarrohlik amaliyotida ularni qo’llash, nafaqat operatsiyalar jarayonida yuzaga keladigan jarohat darajasini kamaytirishga, bu bilan birga uning samaradorligini oshirishga va asoratlar sonini keskin kamaytirishga olib keladi. Shuning uchun, ushbu kasallikda, bugungi kunda tobora keng qo’llanilayotgan usul – laparoskopik appendektomiyaga to’xtalib o’tamiz (80-rasm).

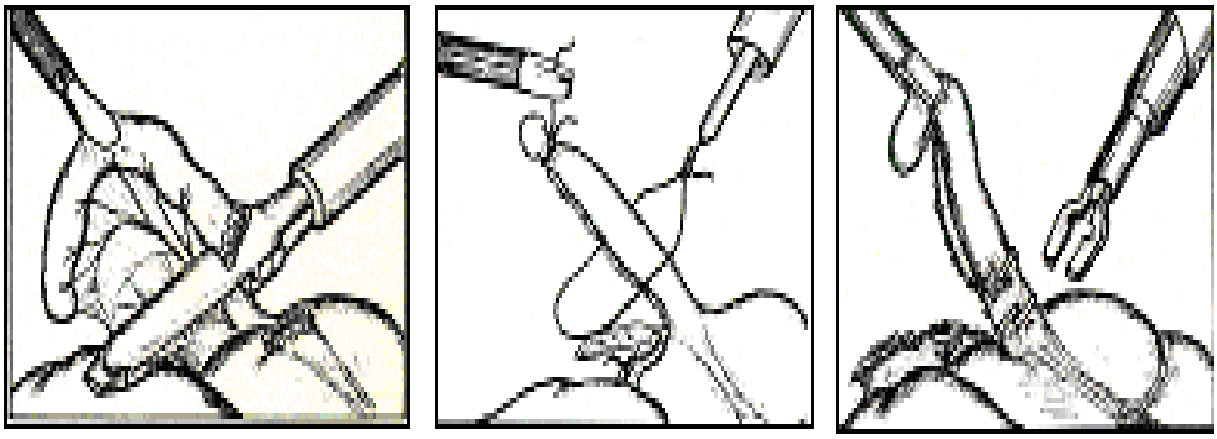

80-rasm. Laparoskopik appedektomiyaning turlari (Endo GIA steplerini, Rouder sirtmog'ini va qisqich klipsa qo'llash orqali).

Laparoskopik appendektomiyani bajarish uchun, kindik va uning atrofini punktsiya qilib, qorin bo'shlig'iga CO_2 gazi yuborin orqali pnevmoperitoneum vujudga keltiriladi. Maxsus troakarlar orqali qorin bo'shlig'iga mujazgina videokamera va endoxirurgik asboblar kiritilib, chuvalchangsimon o'simta olib tashlash jarrohlik amaliyoti bajariladi.

O'tkir appenditsit asoratlari

Appendikulyar infiltrat (chegaralangan peritonit) – ingichka ichak qovuzloqlari, katta charvi, yo'g'on ichakning bir-biri va parietal qorin pardasi bilan qo'shilib ketgan birgalikdagi yallig'lanishi bo'lib, uning markazini yallig'langan chuvalchangsimon o'simta va atrofida yig'ilgan ekssudat tashkil etadi. Uning vujudga kelishi negizida, inson organizmining qorin bo'shlig'ida joylashgan biror-bir a'zosida yallig'lanish jarayoni paydo bo'lsa uni chegaralash yoki cheklash maqsadida, unga boshqa a'zolarning kelib yopishishi yotadi. Odatda bu jarayon, kasallik boshlanishining 3-4 sutkasidan boshlab, yallig'langan chuvalchangsimon o'simtaga yaqin joylashgan barcha a'zolar uni o'rab oladi va appendikulyar infiltrat shakllanadi. Kuchli og'riqlar bu jarayon

boshlanishi bilan bosilib, simillaydigan holga o’tadi. Qorin paypaslab ko’rilganda, o’ng yonbosh sohasida zich-elastik konsistentsiyali o’smasimon tuzilma aniqlanadi. Odatda u harakatsiz, chanoq kletchatkasi bilan qo’shilib ketgan bo’ladi. Appendikulyar infiltrat operatsiyaga birdan-bir monelik qiladigan hol hisoblanadi va muolaja yo’li bilan davolanadi. Uning kechuvida asosan 2 yo’nalish mavjud bo’lib, so’rilib ketishi yoki yiringlashi mumkin bo’ladi.

Shuni aniqlash maqsadida, har kuni bemorga ultratovush yordamida tekshiruvlar o’tkazib turish lozim bo’ladi. Maqsadga muvofiq o’tkaziladigan antibakterial muolaja (antibiotiklar va sulfanilamid preparatlari) tayinlangandan keyin, tana harorati asta-sekin pasayadi, infiltrat o’lchami kichrayadi, leykotsitlar miqdori normaga keladi. Boshdan kechirilgan appendikulyar infiltratdan keyin bemorlarni 3 oydan keyin surunkali appenditsit bor bemorlar sifatida operatsiya kilinadi.

Appendikulyar abstsess – appendikulyar infiltratda yallig’lanish jarayonining yiringlashga o’tishi bilan izohlanadi. Bunda, appendikulyar infiltratni konservativ davolashga qaramay, bemor ahvol yomonlashadi, tana harorati, ayniqsa kechqurunlari yuqori bo’ladi. Infiltrat sohasidagi og’riq kuchayadi, paypaslaganda u yumshoqroq holga o’tadi, uning chegaralarida noaniqlik paydo bo’ladi. Qon tahlilida leykotsitoz ortishi qayd etiladi. Bunda yiringlikni (abstsess), iloji boricha qorin bo’shlig’iga tarqatmasdan, tashqariga ochish va uni drenajlash zarur bo’ladi.

O’tkir appenditsitning eng xavfli asorati tarqalgan yiringli peritonit hisoblanadi, u gangrenoz-perforativ appenditsitda yoki appendikulyar abstsessning qorin bo’shlig’iga yorilganida kelib chiqishi mumkin. Bu holatda, qorindagi og’riq tarqalgan xususiyatga ega bo’lib, qorin nafas olish jarayonida faol ishtirok etmay qo’yadi.

Peritonitning boshlang’ich davrida mushaklar butun qorin bo’ylab taranglashadi, qorin pardasining ta’sirlanishi (Shyotkin-Blyumberg simptomi) keskin ifodalangan bo’ladi. Bemorning tili va og’iz bo’shlig’ining shilliq

qavatlari quriydi, tili oqish rangda qoplangan bo’ladi. Perkussiyada qorinning yon kanallari sohasida to’mtoq tovush aniqlanadi (ekssudat hisobiga). Ultratovush yordamida tekshiruv o’tkazilganda, qorin bo’shlig’ida suyuqlik borligi tasdiqlanadi. Auskultatsiyada ichak peristaltikasi ko’pincha aniqlanmaydi. Qon tahlilida yuqori leykotsitoz, uning formulasini chapga surilganligi, EChT keskin ortishi aniqlanadi. Appendikulyar etiologiyali tarqalgan peritonitning klinik belgilari, boshqa sababdan kelib chiqqan peritonitlar belgilaridan deyarli farq qilmaydi (spetsifik peritonitlar bundan mustasno).

Pileflebit – qopqa venasi tarmoqlarining yiringli tromboflebiti bo’lib, jigar abstsesslari, sepsis rivojlanishiga olib keladi. Bemorlarning ahvoli bu asorat yuzaga kelganda g’oyat darajada og’ir, intoksikatsiya kuchaygan bo’ladi. Tana harorati juda yuqori va gektik xususiyatga ega bo’ladi. Jigar gepatotsitlarining zararlanishi oqibatida jigarning kattalashishi, ba’zi hollarda sariqlikning paydo bo’lishi yuzaga keladi. Bemor ahvoli jigar etishmovchiligining rivojlanishi hisobiga og’irlashadi. Bu asoratlar qo’shilganda o’lim darajasi yuqori bo’ladi va bemorlar asosan jigar-buyrak etishmovchiligidan nobud bo’ladilar.

YO'G'ON ICHAK KASALLIKLARI

Chambar ichak

Chambar ichak yo'g'on ichakning bir qismi bo'lib, uzunligi 1-2 m ga teng, uning diametri ko'richak sohasida 7-8 sm ga, distal sohasida esa 4-5 sm ga teng. U ko'richak, yuqoriga ko'tariluvchi, ko'ndalang, pastga tushuvchi chambar ichak, sigmasimon ichak qismlaridan iborat.

Yo'g'on ichak ingichka ichakdan farq qilib, bo'ylama mushak tolalari bir-biriga parallel yo'nalgan tasmalarni (teniae) hosil qiladi. Tasmalar orasida esa, bo'rtmalar (haustrae coli) joylashib, ular orasida toraymalar almashinib keladi. Bundan tashqari gaustralar devorida "yog'li shokilalar" joylashadi.

Yuqoriga ko'tariluvchi chambar ichak mezoperitoneal, ayrim xollarda esa, qisqa ichak tutqichiga ega bo'lib intraperitoneal joylashadi. U o'ng qovurg'a osti sohasida "jigar bukilmasi" ni hosil qilib, uzunligi 50-60 sm bo'lgan, har tomonlama qorin parda bilan o'ralgan (intraperitoneal), uzun tutqichli ko'ndalang chambar ichakka o'tadi. Ko'ndalang chambar ichak old yuzasiga katta charvi birikkan bo'ladi. Chap qovurg'a osti sohasida ko'ndalang chabar ichak "taloq bukilmasi" ni hosil qilib, aksariyat mezoperitoneal, ba'zan intraperitoneal joylashuvchi pastga tushuvchi chambar ichakka, u esa o'z navbatida intraperitoneal joylashuvchi o'z tutqichiga ega bo'lgan sigmasimon ichakka o'tadi.

Chambar ichak o'ng yarmini yuqori tutqich arteririyasining tarmog'i bo'lgan yonbosh-chambar ichak (a. ileocolica), o'ng va o'rta chambar ichak (aa. colica dextra et media) arteriyalari qon bilan ta'minlasa, chap yarmini pastki tutqich arteriyasi tarmog'i – a. colica sinistra qon bilan ta'minlaydi. Chap chambar ichak arteriyasi o'rta chambar ichak arteriyasi tarmog'i bilan anastomoz hosil qilib – Riolan ravog'ini yuzaga keltiradi. Sigmasimon ichakni qo'shimcha 2-3 ta sigmasimon arteriyalari (a. sigmoideae) ham qon bilan ta'minlaydi.

Venoz qon oqimini yuqorida sanab o’tilgan arteriyalarga nomdosh venalar amalga oshirib, yuqori va pastki tutqich venalari (vv. mesentericae superior et inferior), ular esa darvoza venasini (v. porta) hosil qilishda ishtirok etadilar. Huddi shunday, limfa oqimi ham arteriyalar bilan yonma-yon o’tuvchi limfa tomirlari orqali yuqori va pastki tutqich arteriyalari atrofida joylashuvchi limfa tugunlariga quyiladi.

Ichak faoliyatining innervatsiyasi nerv sistemasining parasimpatik va simpatik bo’limlari, Meysner va Auerbax chigallari tomonidan amalga oshirilib, bunda parasimpatik bo’lim motorika va sekretsiyaning kuchayishiga imkon beradi, simpatik bo’lim esa bunga teskari ta’sirga ega.

Chambar ichakda 95% suv, elektrolitlar, ayrim gaz moddalar so’riladi. Bundan tashqari, ichak mikroflorasi ta’sirida B va K guruh vitaminlarining almashinuvi amalga oshiriladi.

Mahsus tekshirish usullari. Yo’g’on ichak kasalliklarida rentgenologik tekshirish to’g’ri diagnoz qo’yish uchun ob’ektiv ma’lumotlar beradigan asosiy usullardan biri hisoblanadi. Kontrast moddani peroral yuborish ichakning motor funktsiyasini va ileotsekal klapan xolatini o’rganish uchun maqsadga muvofiq.

Irrigoskopiya (retrograd kontrastlash) ichakning xolatini, shaklini va uzunligini aniqlash, o’smalar, poliplar, kolit, divertikulyoz va boshqa kasalliklarni aniqlash maqsadida qo’llaniladi.

Kolonoskopiya – bu yo’g’on ichakni endoskopik tekshirish usuli bo’lib, yo’g’on ichak patologiyasida diagnostik imkoniyatlarni birmuncha kengaytiradi. Najasni va ichak aralashmalarini koprologik tekshirish, me’da-ichak yo’llarining turli bo’limlaridagi funktsional va organik zararlanishlar to’g’risida xulosa chiqarishga imkon beradi.

Chambar ichak anomaliyalari va rivojlanish nuqsonlari

Embriogenez buzilishi oqibatida chambar ichak joylashuvi (distopiyasi) vujudga kelib, u qorin bo’shlig’ining o’ng yoki chap yarmida joylashishi mumkin. Ichakning uzayib ketishi uning barcha qismlari (dolixokoliya) yoki

ayrim qismining (dolixosigma) uzayishi hisobiga yuzaga kelishi mumkin. Natijada, ichakning motor-evakuator funktsiyasi buzilib, qabziyat, meteorizm, og'riqlar paydo bo'ladi.

Ichak stenozlari va atreziyalarining yakka xolatda yoki ko'plab joylashishi kuzatilib, bola tug'ilishining erta davrida o'tkir ichak tutilishi belgilari bilan namoyon bo'ladi. Bu esa, xirurgik davo qo'llanilishini talab etadi.

Girshprung kasalligi

Girshprung kasalligi – chambar ichak megakoloni yoki gigantizmi, uning evakuator funktsiyasi buzilishi bilan kechuvchi tug'ma kasallik hisoblanib, qabziyat va qorinning keskin dam bo'lishi bilan namoyon bo'ladi. Tug'iladigan har 5000 ta chaqaloqdan bittasida uchrashi mumkin. Asosan yosh bolalarda va o'smirlarda uchrab, kattalarda esa juda kam xollarda kuzatiladi.

Etiologiya. Kasallik vegetativ nerv sistemasi rivojlanishining buzilishi, yo'g'on ichak mushaklararo (Auerbax) va shilliqosti (Meysner) nerv chigallari ganglionar hujayralarining o'sib etilmaganligi (gipoganglioz) yoki mutlaqo bo'lmasligi (aganglioz) oqibatida kelib chiqadi. Aganglionar zona kattalarda, asosan, to'g'ri ichakda, bolalarda esa sigmasimon ichak yoki chambar ichakning boshqa qismlarida uchrab, ichakning bu qismi doimo spastik qisqargan xolatda, peristaltikasiz bo'ladi va ichak mahsulotining ushbu sohadan qiyinchilik bilan o'tishi oqibatida ichakning normal innervatsiyali yuqori turuvchi sohalari kengayib, gipertrofiyaga uchraydi. Ichakning kengayib ketgan qismi gistologik tekshiruvida mushak tolalarining gipertrofiyasi va sklerozi aniqlanadi.

Klinikasi. Girshprung kasalligi belgilari ichak mahsuloti passajining buzilishi bilan xarakterlanadi. Asosiy simptomlari – qorinning dam bo'lishi, bir necha kundan bir necha oygacha ich kelmasligi, qabziyat, ich kelishga aslo mayl yo'qligi bilan ifodalanadi. Qorin keskin dam, assimetrik bo'ladi, bunda chayqalish shovqinini payqash mumkin. Ba'zan qabziyat ich surishi bilan almashinadi (paradoksal ich surishi). Qorinning tobora taranglashib dam bo'lishi diafragma ekskursiyasini cheklab qo'yadi, bu xolat o'z navbatida nafas

qisishiga, yurak urib ketishiga olib keladi. Qabziyat yuzaga kelishi bilan intoksikatsiya alomatlari: bosh og’rig’i, bexollik, ko’ngil behuzur bo’lishi, ishtaha yo’qligi paydo bo’ladi.

Diagnostikasi. Bemorning shikoyatlari, anamnezidagi uzoq davom etib kelayotgan qabziyat bilan bir qatorda ob’ektiv ko’ruvda qabziyat, doimiy meteorizm natijasida qorinning keskin dam bo’lishi, ba’zan najas toshlarini paypaslanishi kuzatiladi. Rektal tekshiruvda sfinkter tonusining kuchayganligi, ampulaning bo’sh bo’lishini ko’rish mumkin. Rektoromanoskopiyada to’g’ri ichak spazmi sababli rektoskopning qiyinchilik bilan o’tishi, kengaygan joyga etganda ”tushib ketish“ hissining paydo bo’lishi va shu sohada najas toshlarining yig’ilib qolganligi aniqlanadi.

Irrigografiyada yo’g’on ichakning toraygan va kengayib ketgan (10-15 sm gacha) bo’limlari aniqlanadi. Ichakning kengaymagan bo’limlaridan kengaygan bo’limlariga o’tishi voronkasimon shaklda bo’ladi (81-rasm).

81-rasm. Girshprung kasalligidagi irrigogramma.

Kolonoskopiyada to’g’ri ichakning va sigmasimon ichak distal qismining diametrda 2,5-3 sm gacha torayganligini kuzatish mumkin. Bu sohada ichak

peristaltikasi kuzatilmaydi devori qalinlashgan bo'lib ko'rinadi, ichak qiyinlik bilan bo'shaladi. Bo'shalgandan so'ng chambar ichak devorlari puchaymaydi.

Asoratlari. Chambar ichakning uzayishi va kengayishi turli bo'limlarining buralib qolishiga sabab bo'ladi va natijada o'tkir ichak tutilishi vujudga keladi. Ichak devorida yaralar paydo bo'lishi, uning teshilishi, peritonit, qon ketishi, enterokolit rivojlanishi Girshprung kasalligining asoratlaridan hisoblanadi.

Davolash. Girshprung kasalligida konservativ davolash operatsiyaga tayyorgarlik bosqichi hisoblanadi, u ichakning bo'shatilishiga qaratilgan chora-tadbirlardan iborat. Parhezga rioya qilish, ichak motorikasini yaxshilashga imkon beradigan yangi sabzavotlar va mevalardan iborat mahsulotlarni iste'mol qilish, ichak peristaltikasini fizioterapevtik usullar bilan yo'lga solish, turli xil xuqnalar qo'yish shular qatoriga kiradi.

Xirurgik davolash aganglionar zonani va yo'g'on ichakning dekompensatsiyalangan kengaygan bo'limlarini olib tashlab, ichak o'tkazuvchanligini tiklashdan iborat.

Yo'g'on ichakning yallig'lanish kasalliklari

Nospetsifik yarali kolit

Nospetsifik yarali kolit chambar va to'g'ri ichaklar shilliq qavatining yarali-nekrotik o'zgarishi bilan kechuvchi surunkali yallig'lanish kasalligidir. Abu Ali ibn Sino asarlarida yo'g'on ichakda yaralar hosil qilish bilan o'tadigan qon aralash ich ketishi tasvirlangan. O'zbekiston olimlari bu patologiyani o'rganishga (professorlar I.A. Kassirskiy, A.A. Askarov, U.A. Askarov), shuningdek nospetsifik yarali kolitni xirurgik davolashga (prof. S.M. A'zamxo'jaev) katta hissa qo'shdilar. O'rtacha har 100000 aholidan 1,2 tasi kasallanadi.

Etiologiyasi etarli o'rganilmagan. Kasallikni chaqiruvchi mikrob yoki virusni aniqlash ustida olib borilgan ishlar natijasiz yakunlangan. Shu sababli kasallik kelib chiqishida infektsion nazariya o'z ahamiyatini birmuncha

yo’qotgan. Buning aksi allergik jarayon esa, kasallik rivojlanishida muhim o’rin tutadi. Ovqatlanish ratsionidan sut, tuxumga o’xshash allergenlarni olib tashlash kasallik klinik kechishini ijobiy tomonga o’zgartirganligi ma’lum. Bundan tashqari, immun jarayonlarning ahamiyati ham kasallik rivojlanishida ma’lum bir ma’noga ega. Bemor qon zardobida yo’g’on ichak shilliq qavatiga qarshi mahsus antitelolarning bo’lishi buning yaqqol dalilidir. Nospetsifik yarali kolit kelib chiqishida oilaviy moyillik ham muhim ahmiyat kasb etadi.

Patogenezi. Kasallik organizmning sensebilizatsiyasi va autoimmun reaktsiya rivojlanishi bilan kechadi. Ichak shilliq qavati antigen ishlab chiqaradi va unga qarshi antitelolar paydo bo’ladi. Antigen-antitelo reaktsiyasi yuzaga keladi, keyin esa kolit, yaralar kelib chiqadi. Keyinchalik ikkilamchi infektsiya qo’shiladi, ichak nerv apparati shikastlanadi, alimentar etishmovchilik yuzaga keladi.

Patalogik anatomiyasi. Ichak devori shishgan, giperemiyalashgan, oson yirtiluvchan bo’lib, shilliq qavatida ko’plab yara va eroziyalar paydo bo’ladi. Yara tubida ba’zan, arroziyaga uchrovchi va qon ketishiga sabab bo’luvchi qon tomirlar ko’rinib turadi, ayrim xollarda yaralar chuqurlashib ichak perforatsiyasiga olib keladi. Shilliq qavat fibrin parda bilan qoplangan, ba’zida kasallik juda og’ir kechib, hatto shilliq qavatning ko’chib tushishi ham kuzatiladi. Gistologik tekshiruvda shilliq qavat atrofiyasi, shilliq osti qavatining leykotsitar infiltratsiyasi va kriptalarda mikroabstsesslar yuzaga kelib, keyinchalik ichak devori chandiqli fibrozi va psevdopolipozi vujudga keladi (82-rasm).

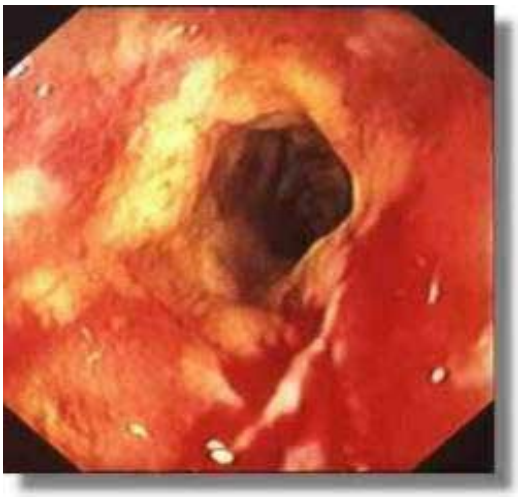

82-rasm. Nospetsifik yarali kolit (NYaK) – endoskopik xolati.

Nospetsifik yarali kolit chambar va to’g’ri ichakning barcha qismiga tarqalgan bo’lishi mumkin (total zararlanish), ba’zan alohida ichak qismlarini egallashi ham mumkin (segmentar zararlanish).

Nospetsifik yarali kolit klinik kechishida uning qaysi shakli ekanligi ahamiyatga ega. O’tkir (yashin tezligida kechuvchi) shaklida (10% bemorlarda) kasallik juda og’ir kechadi. Bunda ich surishi sutkasi 40 marotabagacha etishi mumkin. Najas shilliq, qon, yiring aralash bo’ladi, qorinda kuchli og’riq tenezmlar, qayt qilish, yuqori harorat yuzaga keladi. Bemorning axvoli og’ir, qon bosimi tushishi, pulsining tezlashuvi kuzatiladi. qorin kattalashgan, paypslaganda yo’g’on ichak bo’ylab og’riqli. Leykotsitoz, leykotsitar formulaning chapga siljishi, gemoglobin, eritrotsitlar sonining gematokrit ko’rsatkichining kamayishi kuzatiladi. Ich surishining davom etishi organizmning suvsizlanishiga, tana vaznining pasayishiga, suv-elektrolit almashinuvining va kislota-ishqor muvozanatining buzilishlariga olib keladi. Rektoromanoskopiyada ichak shilliq qavati shishgan, undan qon ketayotganligi, ichak bo’shlig’ida shilliq, qon va yiring borligi ko’rinadi. Kasallikning o’tkir shakli ko’pincha og’ir asoratlar bilan kechadi – massiv qon ketishi, ichak perforatsiyasi, ichak toksik dilyatatsiyasi. O’lim kasallikning birinchi kuni

(yashin tezligida kechuvchi shakli) yoki yaqin oylar ichida yuzaga kelishi mumkin. O’tkir shakli ko’p uchramasada, undagi letallik 20% ni tashkil qiladi.

Ko’pchilik (50%) bemorlarda kasallikning surunkali retsidivlovchi shakli uchraydi. Bu shaklida kasallikning avj olish va remissiya davrlari almashinib keladi. Remissiya davri bir necha yilgacha davom etishi mumkin. Kasallikning avj olishiga emotsional stress, ko’p charchash, parhezni buzish, antibiotik va surgi dorilarni qo’llash sabab bo’lishi mumkin. Avj olgan davri huddi o’tkir shaklini eslatadi. Remissiya davrida bemorlar xech qanday shikoyat bildirmaydilar, ammo, najas shakllanmagan xolatda qoladi. Ayrim xollarda kasallik o’tkir yoki asta-sekinlik bilan boshlanib, to’xtovsiz ravishda kuchayib boradi. Bu kasallikning surunkali uzluksiz shakli hisoblanib, 35-40% bemorlarda uchraydi.

Nospetsifik yarali kolitning barcha shakllariga anemiya, jigarning yog’li distrofiyasi xos bo’lib, og’ir kechuvchi shaklida gipoalbuminemiya, beta- va gammaglobulin miqdorining ko’payishi kuzatiladi. Ko’p miqdorda suv va elektrolit yo’qotilishi oqibatida organizmda suv-elektrolit muvozanatining buzilishi, suvsizlanish, gipokaliemiya vujudga keladi. Natijada vitamin almashinuvi buziladi. Ichak devorining destruktsiyasi juda og’ir asoratlarga – qon ketishi (5-6%), perforatsiya (3-4%), ichak toksik dilyatatsiyasi (NYaKning barcha shakllari bo’yicha bemorlarning 2-6% ida, o’tkir shakli bilan og’rigan bemorlarning 10-20% ida), stenoz, malignizatsiyaga (7-10%) olib keladi.

Ba’zan, qon ketishi shu darajada kuchli bo’ladiki, hatto shoshilinch jarrohlik amaliyoti haqida savol dolzarb bo’lib qoladi. Huddi shunday ichak perforatsiyasi va toksik dilyatatsiyasida ham operativ davo yakuniy hisoblanadi.

Nospetsifik yarali kolit rak oldi kasallik hisoblanadi. Yo’g’on ichak raki 5-7% bemorlarda, kasallik boshlangandan 10-20 yil o’tgach esa bu ko’rsatkich 40% ni tashkil qiladi.

Diagnostikasi bemorning shikoyati, anamnezi, rektoromanoskopiya, irrigografiya, kolonoskopiya natijalariga asoslanib bajariladi.

Kasallik differentsial diagnozi dizenteriya, proktit, Kron kasalligi bilan o’tkaziladi.

Davolash. Konservativ davo oqsilga boy, uglevodlar va sutni cheklovchi parhezdan, desensibilizatsiyalovchi va antigistamin dori vositalari (dimedrol, pipolfen, suprastin, tavegil), vitaminlar (A, E, C, K, B guruh), bakteriostatik preparatlardan (etazol, ftalazol, sulgin, enteroseptol) tashkil topadi. Bundan tashqari, salazopiridazin antimikrob va desensibilizatsiyalovchi ta’sir ko’rsatib, juda yaxshi natija beradi. Davo natijasiz bo’lgan xolatlarda davoga steroid gormonlarni (prednizolon, deksametazon) qo’shish maqsadga muvofiqdir.

Xirurgik davo kasallik asoratlari yuzaga kelganda, ya’ni, profuz qon ketganda, ichak perforatsiyasi va toksik dilyatatsiyasida qo’llaniladi. Bundan tashqari, operativ davo kasallikning uzluksiz va retsidivlovchi shakllarida, konservativ davo natija bermaganda, rak rivojlanganda ham qo’llaniladi. Ichak toksik dilyatatsiyasida ileo- yoki kolostomiya amaliyoti bajariladi. Qolgan xolatlarda zararlangan ichak qismi rezektsiyasi, kolektomiya yoki ileostomiya bilan yakunlanuvchi koloproktektomiya amalga oshiriladi.

Chambar ichak divertikullari va divertikulyozi

Tug’ma divertikullar embrional davrda gistogenezning buzilishi oqibatida yuzaga keladi. Orttirilgan divertikullar esa, ichak mushak qavati defektlaridan shilliq qavatning bo’rtib chiqishi natijasida rivojlanadi (sohta divertikul). Ichak devorida mushak qavati uning ko’ndalang yo’nalgan tasmalari orasida sust rivojlanganligi tufayli shu erda paydo bo’ladi. Ayniqsa, ichak devorida qon tomirlar kiradigan teshiklari sohasida divertikullar ko’p uchraydi. Divertikullar kelib chiqishida ichakdagi yallig’lanish jarayoni, qabziyat muhim rol o’ynaydi. Kasallik aksariyat 40 yoshdan oshgan odamlarda ko’p uchraydi. Divertikullar 3-5 mm li bo’yinchasi va diametri 0,5-1,5 sm bo’lgan tanasiga ega bo’rtmalardan iborat. Ko’pincha divertikullar sigmasimon va pastga tushuvchi chambar ichak (68%) larda kuzatiladi. divertikul kattalashavergach, uning devori yupqalashib,

shilliq qavati atrofiyaga uchraydi va natijada najasning shu joylarda turib qolishi oqibatida eroziyalar, yaralar hamda divertikulitlar rivojlanadi (83-rasm).

83-rasm. Yo’g’on ichak divertikuli endoskopik ko’rinishi.

Divertikulyoz klinik belgilarisiz kechib, yallig’lanish jaryoni (divertikulitlar) rivojlanishi bilan qorin pastida og’riq, qabziyatning ich surishi bilan almashinib kelishi, ishtaha pasayishi, ko’ngil aynishi, ba’zan qayt qilish bilan ifodalanasa, keskin yallig’lanish jarayoni tana haroratining subfebril bo’lishi, qorindagi og’riqlarning intensivliligining ortishi, leykotsitoz bilan namoyon bo’ladi. Qorinni paypaslaganda zararlangan soha ustida kuchli og’riq, mushaklar biroz tarangligi kuzatiladi.

Klinik kechishi huddi o’tkir appenditsitga o’xshab ketadi, ammo bu belgilar qorinning chap tarafida aniqlanadi. 2-27% xolatlarda divertikul qorin bo’shlig’iga yorilib peritonitni, qorin orti sohasiga yorilib qorin orti flegmonasini va ichak tutqichi klechatkasiga yorilib esa parakolik abstsessni keltirib chiqaradi. Divertikul ichida hosil bo’lgan abstsess ichak bo’shlig’iga yorilib belgilarisiz kechsa, uning qorin bo’shlig’iga yorilishi peritonitga, bo’shliqli a’zoga yorilishi esa, ichki oqma rivojlanishiga olib keladi. Uzoq muddat davom etib kelgan divertikul bitishmalar hosil qilib, o’tkir ichak tutilishiga sabab bo’ladi. Yo’g’on ichak divertikulida 3-5% bemorlarda qon

ketish asorati kuzatiladi. Bunda arteriya devori arroziyaga uchrab, aksariyat xollarda u profuz bo'ladi va umumiy xolsizlik, bosh aylanishi, teri qoplamlarining oqimtir tusda bo'lishi, najasning qon aralash kelishi, taxikardiya belgilari bilan namoyon bo'ladi.

Diagnostikasi. Irrigoskopiya tekshiruv usullari ichida eng ma'quli hisoblanib, u nafaqat diagnostik, balki, davolash muolajasi bilan qimmatlidir (qon ketayotgan tomirli divertikul bo'shlig'ini bariy oxagi bilan tamponada qilish). Divertikulitda kolonoskopiya va rentgenologik tekshiruvlarini o'tkazish uning perforatsiyasi yuz berishi mumkinligi tufayli xavflidir.

Davolash. Konservativ (parhez, spazmolitiklar, antibiotiklar, sulfanilamid preparatlari, antiseptik vositali huqnalar). Xirurgik davoga ko'rsatma divertikul perforatsiyasi, o'tkir ichak tutilishi, massiv qon ketishi, juda kuchli divertikulitda medikamentoz davo naf bermaganda va ichki oqmalar rivojlanganda yuzaga keladi. Operatsiya gemikolektomiya, sigmasimon ichak rezektsiyasi bilan ifodalanadi. Qon ketish bilan asoratlangan divertikulli bemorlarning 30% xirurgik davolanadi. Operatsiya qonayotgan tomirni tikish, divertikulni ichak bo'shlig'iga invaginatsiya qilish yoki ichakning ushbu qismi rezektsiyasi bajarilishidan iborat. Bunda o'lim holati 20% ni tashkil etadi.

Chambar ichak poliplari

Poliplar ichak endoteliysidan chiqadigan xavfsiz o'smalar katoriga kirib, malignizatsiyaga moyilligi bo'ladi. Aksariyat hollarda, poliplar chambar ichakning chap yarmida joylashgan (75% to'g'ri va sigmasimon chambar ichakda uchraydi) bo'ladi. Poliplar yakka va ko'p sonli, o'lchamlari 0,5 dan 2,0 sm gacha bo'ladi va ular ichak bo'shlig'iga osilib turadi (84-rasm).

84-rasm. Chambar ichak polipi

Chambar ichakning yuvenal, giperplastik, bezsimon, bezsimon-tukli, tukli diffuz polipozi uchraydi.

Poliplar paydo bo'lishini aksariyat yallig'lanish, kolit, dizenteriya, yarali proktosigmoidit bilan bog'laydilar.

Klinik manzarasi qorinda joylashishi aniq bo'lmagan og'riqlar, ich ketishi, qon, shilimshik aralash najas, qabziyat, ichakda g'alati sezgi (diskomfort) bilan xarakterlanadi.

Diagnostikasi: klinik simptomlari va anamnez ma'lumotlari bilan birga rekto- va kolonoskopiya, irrigoskopiyaning muhim ahamiyati bor.

Poliplarni **davolash** usulini har kim o'ziga xos tanlashi kerak. Yakka poliplar elektrokoagulyatsiya yo'li bilan rekto- yoki kolonoskop orqali olib tashlanadi.

Operatsiya usulida olib tashlashning iloji bo'lmasa, ichak devorini polip zonasida ponasimon qilib kesiladi. Polip malignizatsiyasida esa radikal operatsiya: o'ng tomonlama yoki chap tomonlama gemikolektomiya qilinadi. Chambar ichak diffuz polipida subtotal kolektomiya qilinib, ileorektal yoki ileosigmasimon anastomoz qo'yiladi.

TO'G'RI ICHAK KASALLIKLARI

Anatomo-fiziologik ma'lumotlar

To'g'ri ichak taxminan uchinchi (S_3) dumg'aza umurtqasi sathidan boshlanib, ichakning terminal qismi hisoblanadi. U kichik chanoq sohasi orqa qismida joylashgan bo'lib, dumg'aza va dum egilmasi bo'ylab tushib, anal teshigi bilan tugaydi. To'g'ri ichak uzunligi o'rta hisobda 12-20 sm ni tashkil etib, u uch qismga: qorin pardasi bilan qoplangan ampula usti (rektosigmoid) – 4-5 sm, ekstraperitoneal va fastsiya bilan qoplangan ampulyar (8-10 sm) va anal kanali (2,5-4 sm) qismlariga bo'linadi. Ampulyar qismi o'z navbatida – yuqori ampulyar (3-5sm), o'rta ampulyar (4-6 sm) va pastki ampulyar (3-5 sm) qismlariga bo'linadi. Pastki ampulyar qismi anal kanaliga o'tib, orqa chiqaruv teshigi bilan tugaydi.

Chanoq qorin pardasi ostida to'g'ri ichakni yog' klechatkasidan iborat chanoq-to'g'ri ichak va o'tirg'ich-to'g'ri ichak sohalari o'rab turadi. O'rta ampulyar qismi qorin pardadan butunlay xoli joylashgan bo'lib, uning yuqori chegarasi bo'lib qorin pardaning o'tuvchi bukilmasi hisoblanadi va u pararektal klechatka bilan o'ralagan bo'lib, bu ayniqsa, orqa va yon tomonlarida kuchli rivojlangan. To'g'ri ichak yo'g'on ichakning boshqa qismlaridan farq qilib, uning gaustratsiyalari bo'lmaydi, bo'ylama mushak qavati tizimcha shaklda emas, balki, ichak aylanasi bo'ylab bir tartibda tarqalgan. Chanoq qorin pardasi o'tuvchi bukilmasi to'g'ri ichak oldingi yarim aylanasida joylashib, u anusdan erkaklarda 7-9 sm va ayollarda 5-7 sm masofada bo'ladi. To'g'ri ichakning orqa-yon devorlarida qorin parda o'tuvchi bukilmasi – plicae rectovesicales odatda anusdan 12-15 sm masofada yotadi.

To'g'ri ichak shilliq qavati tsilindrik epiteliy bilan qoplangan. Pastki ampulyar qismida to'g'ri ichak shilliq qavati bo'ylama bukilmalar (Morgani ustunlari) xosil qilib, ularning asosida anal kriptalar joylashgan. Bu kriptalarga shilliq ishlab chiqaruvchi anal bezlarining chiqaruv teshiklari ochiladi. Anal

kanali shilliq qavati ko’p qavatli yassi epiteliy bilan qoplangan. Ushbu yassi epiteliy bilan pastki ampulyar qism tsilindrik epiteliylari orasidagi chegara – zigzagsimon anarektal (tishsimon) chiziq deyiladi.

To’g’ri ichak devorida tashqi tomondan uzunasiga ketgan muskul tolalari, ichki devorida esa doirasimon tolalar joylashgan. To’g’ri ichakning pastki qismida silliq muskul tolalari ichki sfinkterni hosil qiladi. Orqa chiqaruv yo’lini ko’taradigan muskulning bir qismi hisoblangan qov-to’g’ri ichak muskuli to’g’ri ichakni qovuzloq xolida o’rab, tashqi sfinkterni hosil qiladi.

Anal kanali – me’da-ichak traktining oxirigi qismi bo’lib, anorektal chiziqdan boshlanib, anus bilan tugaydi. Uning uzunligi 3-4 sm ni tashkil etadi. Anal kanali ikkita mushak: ichki (chuqur) va tashqi (yuzaki) xalqalari bilan o’ralgan. Ichki xalqa (ichki sfinkter) to’g’ri ichak ichki tsirkulyar mushak qavatining bevosita davomi hisoblanadi. U silliq mushak tolalaridan tashkil topib, avtonom innervatsiyaga ega va shuning uchun ixtiyorsiz ravishda qisqaradi. Tashqi mushak xalqasi (tashqi sfinkter) esa, inson ixtiyoriga bo’ysunadi.

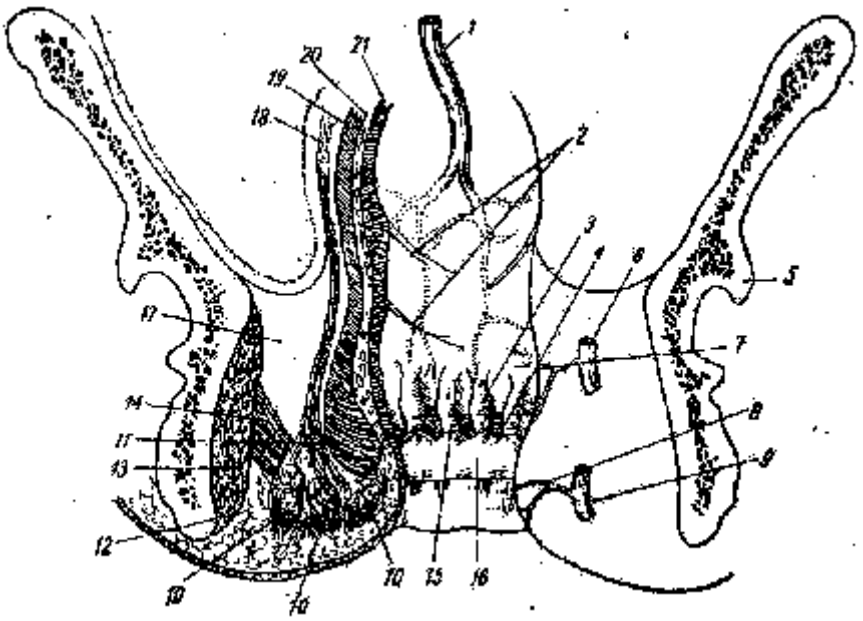

85-rasm. To’g’ri ichak anatomiyasi.

1 – v. rectalis superior; 2 – valvulae rectales; 3 – columnae Morgagni; 4 – cryptae; 5 – os ileum; 6 – v. iliaca interna; 7 – v. rectalis media; 8 – vv. rectales inferiors; 9 – v. pudenda interna; 10 – sphincter ani externus; 11 – sphincter ani internus; 12 – fossa ischirectalis; 13 – m. obturator internus; 14 – m. levator ani; 15 – linea pectinea; 16 – pectin; 17 – fossa pelveorectalis; 18 – m. longitudinalis; 19 – m. circularis; 20 – submucosa; 21 – mucosa.

Qon bilan ta'minlanishi. To'g'ri ichak bitta toq – yuqori to'g'ri ichak arteriyasi (pastki tutqich arteriyasi tarmog'i) va ikkita juft – o'rta va pastki to'g'ri ichak arteriyalari orqali qon bilan ta'minlanadi.

Venoz qon oqimi yuqori va pastki venalar chigali yordamida pastki, o'rta va yuqorigi to'g'ri ichak venalari orqali amalga oshiriladi.

Innervatsiyasi. To'g'ri ichak oxirigi simpatik chigal dumgaza sohasi tarmoqlari, arteriyalar bilan birga boruvchi simpatik nervlar va II-IV dumg'aza nerv ildizlari tarmoqlari orkali innervatsiyalanadi. Ampula usti va ampulyar sohalar asosan vegetativ nervlar, anal qismi esa aksariyat orqa miya nervlari orqali idora qilinadi. Ampulyar qismning turli xil tasirlarga kam sezuvchanligi va anal qismning og'riqqa yuqori sezuvchanligi yuqoridagi xolat bilan ifodalanadi.

To'g'ri ichak **limfa** tomirlari va tugunlari yuqori to'g'ri ichak va pastki tutqich arteriyalari bo'ylab joylashib, limfa anal kanali sohasidan chov limfa tugunlariga quyiladi.

To'g'ri ichak faoliyati – evakuator, rezervuar va so'rish kabi funktsiyalardan iborat.

Tekshirish usullari. To'g'ri ichakni barmoq bilan tekshirish eng oddiy va muhim tekshiruv usuli hisoblanadi, uni bemor yonboshi bilan yotganda, tizza-tirsagiga tiralib turgan xolatida yoki cho'kkalab turgan xolatida bajargan ma'qul: to'g'ri ichakdagi o'sma, yot jism, shilliq osti paraproktiti, gemorroy, to'g'ri ichak oqmalari, Duglas bo'shlig'i chandiqlarini paypaslab ko'rish mumkin. Anoskop yordamida bu patologik hodisalarni vizual ko'zdan kechirsa

bo’ladi, rektoromanoskopiyada esa yo’g’on ichakning yuqorida joylashgan bo’limlarini va hatto sigmasimon ichakdagi patologiyani ham ko’rish mumkin.

Tug’ma anomaliyalari

To’g’ri ichakning tug’ma anomaliyalari ichakning to’liq atreziyasi (yopiqligi) yoki oqmali ichak atreziyasi belgilari bilan kechadi. To’liq atreziyalarda bemorda ichakdan chiqish yo’llari bo’lmaydi va tashqariga chiqindilar chiqmaydi.

Uning turlari to’g’ri ichak atreziyasi, orqa chiqaruv teshigi atreziyasi, orqa chiqaruv teshigi va to’g’ri ichak atreziyalari farqlanadi.

To’g’ri ichak atreziyasi – orqa chiqaruv teshigining to’liq yopiqligi bilan kechadi. Orqa chiqaruv teshigi atreziyasida uning o’rnida yupqa teri bo’lib uni oson ichkariga botirish mumkin. To’g’ri ichak atreziyasida ichak o’rnida biriktiruvchi to’qima shakllangan bo’ladi. Orqa chiqaruv teshigi atreziyasi ayrim hollarda 1-3 sm li cho’ntaklar hosil qilishi mumkin. Ba’zan to’g’ri ichak atreziyasi to’g’ri ichak-qin oqmalari, to’g’ri ichak-siydik qopi oqmalari va to’g’ri ichak-uretral oqmalar xolatida ham kechadi.

Klinikasi. Kasallikning birinchi kunidanoq o’tkir ichak tutilishi belgilari (qorinning dam bo’lishi, el va ich kelmasligi, xiqichoq, kekirish, qayt qilish). Tashxis oraliq sohasini ko’ruvidan so’ng qo’yiladi. Najasning qin yoki siydik nayi orqali chiqishi atreziyaning oqma bilan kechayotganligidan dalolat beradi. To’g’ri ichak-siydik qopi oqmalari atreziyada siydik rangi xira, najas bilan aralashgan bo’ladi.

Davolash – xirurgik**.** To’liq atreziyalar shoshilinch jarrohlik amaliyotiga ko’rsatma hisoblanadi. Orqa chiqaruv teshigi atreziyasida teri kesilib, uning shilliq qavati pastga tortilib teriga tikib qo’yiladi. To’g’ri ichak atreziyasining boshqa turlarida turli xil murakkab jarrohlik amaliyotlari qo’llaniladi. Atreziyaning oqmalar bilan kechganida rejali ravishda ushbu patologiyalarni bartaraf etishga qaratilgan operatsiyalar bajariladi.

To’g’ri ichak jarohatlari

To’g’ri ichak jarohatlari turli xil predmetlar ta’siri orqali, chanoq suyaklari singanda, o’q tekkanda, tibbiy muolajalar vaqtida (rektoromanoskopiyada, termometr yoki xuqna moslamasini ichakka kiritganda), chanoq a’zolari jarrohlik amaliyotlari va tug’ruq vaqtida yuzaga keladi.

Klinik kechishi to’g’ri ichakning qaysi qismi jarohatlanganligiga bog’liq bo’lib, u qorin parda ichi yoki qorin parda orti sohalarida vujudga kelishi mumkin. Og’riq, qon ketishi, najasning koringa yoki pararektal klechatkaga tushishi bilan namoyon bo’ladi.

Davolash xirurgik yo’l bilan amalga oshiriladi. Bunda ichak devori defektini tikish, chanoq klechatkasini drenajlash, ba’zan kolostomalar o’rnatish amaliyotlari bajariladi.

Gemorroy

Etiologiyasi va patogenezi. Gemorroy – to’g’ri ichak g’orsimon (kavernoz) tanachalarining venulalar orqali, arterio-venoz anastomozlarga ega bo’lgan to’g’ri ichak g’orsimon shilliq osti chigallardan qonni oqib chiqib ketishining buzilishi natijasida, ularning kengayishi bilan kechuvchi kasallik hisoblanadi. Kasallik juda keng tarqalgan bo’lib, katta yoshdagi axolining 43,7 foizida uchraydi va to’g’ri ichak kasalliklari bilan og’rigan bemorlar orasida 40 foizni tashkil etadi. Erkaklar va ayollar orasida kasallik deyarli bir xil nisbatda, o’rtacha 30-50 yoshda uchraydi.

Ko’pincha, ichki va tashqi gemorroidal tugunlar Morgani ustunlari asosida yuzaga kelib, anal kanalining chap yon, o’ng old-yon va o’ng orqa-yon devorlarida joylashadi. Bu bemorning chalqancha yotgan xolatida shartli soat mili bo’yicha mos xolatda 3, 7, 11 larga to’g’ri keladi.

Gemorroy kelib chiqishini tushuntirib beruvchi bir necha nazariyalar mavjud – infektsion agentlar tasiri (kriptogen infektsiya, gemorroidal flebitlar, kolit va boshqalar), neyrogen va endokrin buzilishlar (jinsiy bezlar va gipofiz patologiyalarida venoz sistema sustligi, xomiladorlik davrida gormonal

disbalans, kavernoz chigallar devorida nerv trofikasini buzilishi). Boshqa olimlarning fikricha kasallik rivojlanishida ekzo- va endogen intoksikatsiya (o'tkir va achchiq taomlar, alkogol iste'mol qilish) hamda allergik jarayonlar muhim o'rin tutadi. Hozirgi vaqtda mexanik va gemodinamik nazariya keng tarqalgan. Mexanik nazariyaga binoan, g'orsimon tanachalar to'g'ri ichakda najasni ushlab turuvchi normal anatomik tuzilma bo'lib, najasning ampulada ko'p vaqt turib qolishi, qabziyat, defekatsiya aktida qattiq kuchanish oqibatida qattiq najas bilan ularni joyidan distal yo'nalishda siljishi, g'orsimon tanachalarni (yumaloqlar) tutib turuvchi biriktiruvchi to'qimali tolalarining uzilishi natijasida kelib chiqadi. Natijada gemorroidal tugunlar yuzaga keladi.

Gemodinamik nazariyaga ko'ra, gemorroyning kelib chiqishida venoz qonni qayta oqib ketishining buzilishi va venoz dimlanishga olib keluvchi sabablardan – qorin ichki bosimini oshiruvchi (xomiladorlik, uzoq vaqt yo'tal, og'ir yuk ko'tarish, qabziyat) va funktsional (defekatsiya vaqtida ichki sfinkterning bo'shashmasligi) omillar muhim ahamiyatga egadir.

Bundan tashaqari, arterio-venoz shuntlarning funktsiyasining buzilishi va neyrogumoral mexanizmlarning izdan chiqishi ham gemorroy rivojlanishida e'tiborga loyiq.

Gemorroyning yuzaga kelishida va avj olishiga bir necha omillar, jumladan, kam harakatli va uzoq vaqt o'tirish bilan kechuvchi hayot tarzi, semizlik, qabziyat, defekatsiya vaqtida qattiq kuchanish, xomiladorlik va tug'ruq, chekish, sovuq qotish, uzoq vaqt davom etgan diareya, og'ir yuk ko'tarish, davomli yo'tal, alkogol, achchiq va o'tkir taomlar iste'mol qilish shular jumlasidandir.

Ichki va tashqi gemorroidal tugunlar yoki ularning qo'shilib kelishi – aralash gemorroy farq qilinadi.

Klinik manzarasi. Gemorroy bemorga sezilmasdan boshlanadi. Kasallikning boshida orqa chiqaruv yo'lida vaqti-vaqti bilan yoqimsiz sezgilar paydo bo'ladi, to'g'ri ichakda yot jism borga o'xshab tuyuladi. Birmuncha vaqt o'tgandan keyin defekatsiyada (xojatga borganda) qon ketish paydo bo'ladi, qon bir necha tomchidan to unitaz devorlarigacha sachrab ketadigan oqim

ko’rinishigacha ketadi. Qon rangi qirmizi-qizil tusda bo’lib, qon yo’qotish bemorning umumiy xolatiga ta’sir qilmaydi. Gemorroyda bo’ladigan qichishish va achishish anal yoriqning noto’liq bekilishi va shu sababli shilimshiq ajralib turishidan sodir bo’ladi. Keyin ichki gemorroidal tugunlarning tushishi rivojlanadi.

Gemorroyning asosiy belgisi bo’lib qon ketishi hisoblanadi. U alvon rangli bo’lib, asosan defekatsiya vaqtida va undan so’ng darxol yuzaga keladi. Ba’zida qon sizib oqadi, ayrim vaqtlarda uning izchilligi tufayli hatto, kamqonlikka olib keladi. Gemorroyga xos qon ketishida qon najasga aralashmagan bo’lib, uni ustidan qoplab turadi.

Keyingi asosiy belgilaridan biri bu – og’riq. U gemorroidal tugunlarning yallig’lanishida, trombozida yoki qisilishida, anal teshik yorig’i yuzaga kelganda vujudga keladi. Og’riq defekatsiya vaqtida hamda undan keyin ham paydo bo’lishi mumkin.

Orqa chiqaruv teshigi qichishishi ichakdan shilliq ajralishi oqibatida anal teshik atrofi terisining ivib shilinishi natijasida paydo bo’ladi. Bu o’z navbatida ekzema rivojlanishiga sabab bo’ladi.

Gemorroy kechishida gemorroidal tugunlarning tashqariga chiqishi kuzatiladi va 3 bosqichdan iborat bo’ladi: I bosqichida gemorroidal tugunlarning faqat defekatsiya vaqtida tushishi qayd qilinib, o’zicha joyiga kiradi. II bosqichida gemorroidal tugunlar defekatsiya vaqtida va jismoniy zo’riqishda tushadi, biroq o’zicha joyiga kirmaydi. III bosqichida tugunlar arzimagan jismoniy harakatda, yo’talish va aksirishda tashkariga chiqib, o’zicha joyiga kirmaydi.

Shunga ko’ra surunkali gemorroy klinik kechishining 4 bosqich farqlanadi. I bosqichda qon ketishi kuzatilib, tugunlarning tushishi kuzatilmaydi. II bosqichda faqat kuchanish vaqtida tugunlarning tushishi kuzatilib, mustaqil yana to’g’rilanadi. III bosqichda defekatsiya davrida, ba’zida qorin ichki bosimining ortishi natijasida tushib qolgan tugunlarni faqat qo’l yordamida to’g’rilanadi. Kasallikning IV bosqichida gemorroidal tugunlar vertikal tinch xolatda tushadi,

ular to’g’rilanmaydi yoki to’g’rilangach darxol, yana tushib qolishi kuzatiladi. Bu bosqichda ularning trombozi, anal teshikda og’riq, ko’p miqdorda qon ketishi yuzaga keladi.

O’tkir gemorroyning 3 og’irlik darajasi farqlanadi:

1. Tashqi gemorroidal tugunlar unchalik katta emas, zich-elastik konsistentsiyali, paypaslaganda og’riqli; anal teshik atrofi biroz qizargan, bemorlar, ayniqsa, defekatsiya vaqtida kuchayadigan kuyish, qichishish hissiga shikoyat qiladilar.

2. Anal teshik atrofi keskin shishgan, qizargan, anal teshik sohasida, ayniqsa, yurganda va o’tirganda kuchayuvchi kuchli og’riq, paypaslaganda va barmoq bilan ko’rganda og’riq kuchli bo’lishi.

3. Anal teshigi atrofi sohasi yallig’lanish infiltratiga aylangan, paypaslaganda kuchli og’riq xissi, orqa chiqaruv teshigi sohasida ko’kimtir-qizg’ish tusli, fibrin bilan qoplangan ichki gemorroidal tugunlar kuzatiladi; davo choralari ko’rilmaganda tugunlar nekrozi,oqibatda shilliq qavati yaraga aylanib, o’tkir paraproktit rivojlanishi mumkin.

Surunkali gemorroy uchun qo’zish va remissiya davrlari xos. Remissiya davrida bemorlar hech qanday shikoyat bildirmaydilar. Alkogol yoki o’tkir taomlar iste’mol qilish, jismoniy zo’riqishlar qon ketishiga sababchi bo’ladi.

Bemorlarni tekshirish tizza-tirsak xolatida yoki cho’kkalab o’tirib kuchangan xolatlarda amalga oshiriladi. Tekshirish to’g’ri ichakni barmoq yordamida, anoskopiya va rektoskopiya usullari bilan bajariladi.

Differentsial diagnostika. Gemorroyni to’g’ri ichak polipi, saratoni bilan, orqa teshik yorilishi bilan, to’g’ri ichak shilliq qavatining tushishi bilan farqlash lozim. Yo’g’on ichak saratoni bilan farqlash uchun irrigoskopiya va retoromanoskopiya o’tkaziladi.

Davolash – konservativ davo, kam jarohat etkazib davolash (maloinvaziv), jarrohlik yo’li bilan davolashlarga bo’linadi.

Konservativ davo to’g’ri ichak sohasida yallig’lanishni bartaraf qilishga, qon aylanishini yaxshilashga, ich kelishini muntazamlashtirishga qaratiladi.

Bunga ko’rsatma bo’lib, surunkali gemorroyning erta davri, og’riq sindromli o’tkir kechishi hisoblanadi. Umumiy va mahalliy davo choralari olib boriladi. Umumiy davo asosida parhezdan tashqari, qabziyatni oldini olish, flebotrop va og’riq qoldiruvchi vositalar yotadi. Maxalliy davo og’riqni, trombozni, yallig’lanishni va qon ketishini oldini olishga qaratilgan. Bunda og’riq qoldiruvchi, burishtiruvchi, yaraga qarshi vositalar, mikrohuqnalar va o’tiruvchi vannachalar qo’llaniladi.

Kam jarohat etkazib davolash (maloinvaziv) usullariga skleroterapiya usuli kirib, bunda turli xil sklerozlovchi dori vositalari ishlatiladi. Jumladan etoksisklerol, fibroveyn, trombovarning eritmalari. Bu vositalar gemorroidal tugunlar ichiga yuborilib, uning trombozi, yallig’lanish bosqichisiz uning obliteratsiyasiga erishilinadi (86-rasm). Bir vaqtning o’zida 2 tadan ortiq tugunga dori vositasini yuborish tavsiya etilmaydi, chunki og’riq kuchli bo’lishi mumkin. 12-14 kundan kam bo’lmagan muddatda davo yana qaytarilishi mumkin. Bu usul kasallikning I-II bosqichlarida 71-85% gacha yaxshi natija beradi. Kechki bosqichlarida esa 26-42%, qoniqarsiz natija III-IV bosqichlarida 31-62% ni tashkil etadi.

Bu usulga qarshi ko’rsatma bo’lib turli yuqumli kasalliklar, anus atrofi yallig’lanish mavjud bo’lishi hisoblanadi.

Yana bir kam jarohat etkazib davolash usuliga tugunchalarga lateks halqachalarini qo’yishdir. Halqachalar tugun oyoqchasiga o’rnatiladi va ma’lum bir vaqt o’tgach, tugunlar nekrozi va ularning uzilib tushishiga erishiladi.

Bu usul jarrohlik usuliga nisbatan kam radikalizmga ega va ko’p retsidiv beradi. Shuning uchun bu usul yuqori operatsion havfi bo’lgan va hamroh og’ir kasalliklari mavjud bemorlarda qo’llaniladi.

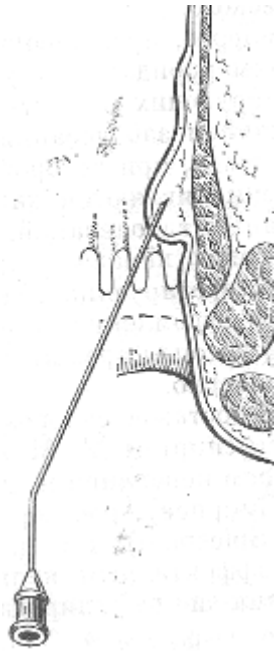

86-rasm. Skleroterapiya.

Lateks halqachali tugunlarni bog’lash usuliga raqobatlashuvchi usullardan biri bu – ultratovush dopplerometriya nazorati ostida bajariladigan gemorroidal tugunlarni bog’lashdir. Bu usul gemorroyning II-III bosqichlarida qo’llaniladi. Ushbu yangi usul shilliq ostida joylashgan yuqori gemorroidal arteriya terminal tarmoqlarini joylashishini va sonini aniq topishga, ularni to’liq bartaraf etishga erishtiradi.

Bundan tashqari kam jarohatli usullarga infraqizil fotokoagulyatsiya, kriodstruktsiya, monopolyar va bipolyar koagulyatsiya, lazerli koagulyatsiyani kiritiladi.

Xirurgik davo kasallikning II-III bosqichlarida qo’llaniladi. Jarrohlik amaliyotidan oldingi tayyorgarlik 1-2 kun davomidagi parhez, operatsiyadan bir kun oldin kechqurungi va ertasiga ertalabki huqnalarni o’z ichiga oladi. Umumiy og’riqsizlantirish qo’llaniladi.

Eng keng tarqalgan jarrohlik usullaridan 1930-yillarda ingliz jarrohlari – Milligan va Morgan tomonidan taklif etilgan usul (Milligan-Morgan usuli) hisoblanib, hozirgi kunda uning turli xil modifikatsiyalari qo’llaniladi. Bunga ko’ra uch asosiy gemorroidal tugunlar kesiladi va ularni qon bilan ta’minlab turuvchi qon tomir oyoqchasi bog’lanadi. Buning uchun anal sfinkterni keng

qilib ochilgandan so’ng, tugunchaga halqali qisqich qo’yilib tortiladi, ikkala tomonidan shilliq qavati kesilib, tugun oyoqchasi ajratilib qon to’xtatuvchi qisqich qo’yiladi. Tugun kesib olib tashlanadi, oyoqchasi esa tikib bog’lanadi, ustidan shilliq qavat defekti ketgut bilan tikib qo’yiladi. Bu usuldan keyin 1-3% xolatlarda kasallik retsidiv beradi. Operatsiyadan keyingi davrda bemorlar shlaksiz parhezni davom ettiradilar, har kuni bog’lam almashtiriladi. Operatsiyadan keyingi 5-6 kuni bemorning mustaqil ichi keladi. U og’riqli va biroz qon ketishi bilan kechishi mumkin.

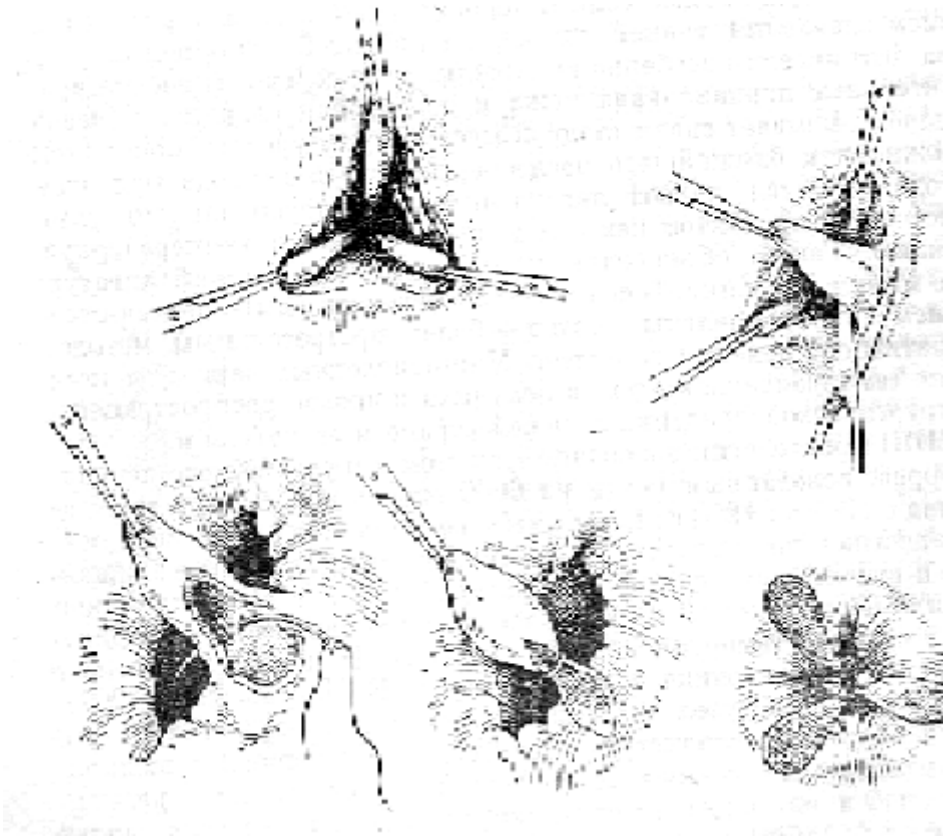

87-rasm. Milligan-Morgan bo’yicha gemorroidektomiya.

Bundan tashqari, Subbotin, Lokxard-Mammeri, Martinov, Rijix (88-rasm) usullari ham mavjud, ammo ular hozirigi kunda juda kam qo’llaniladi.

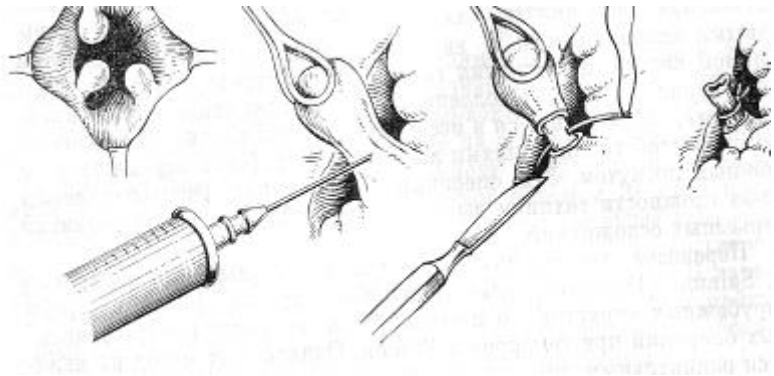

88-rasm. Rijix bo’yicha gemorroidektomiya.

1993 yili italiyan jarrohi Antonio Longo yangi operatsiya usulini taklif qildi. Unga ko’ra to’g’ri ichak shilliq qavati tishsimon chiziq yuqorisidan rezektsiyasi va bir qismini olib tashalash amaliyoti bajarilib, shu yo’l bilan gemorroidal tugunlarni qon bilan ta’minlanishi keskin kamayadi va ular o’rnini asta-sekinlik bilan biriktiruvchi to’qima egallaydi. Bu operatsiya steppler usulida ishlovchi mahsus tsirkulyar tikuvchi apparat yordamida amalga oshiriladi.

Gemorroyda xirurgik davoga qarshi ko’rsatma bo’lib, dekompensatsiyalashgan portal gipertenziya va arterial gipretenziyaning og’ir darajasi hisoblanadi.

Gemorroyning asoratlariga gemorroidal tugun trombozi, qisilishi, mo’l profuz qon ketishlari kiradi. Tromboz aksariyat xollarda parhezni buzganda, jismoniy zo’riqishdan so’ng kelib chiqadi. Og’riq ozgina jismoniy harakatda, yo’talganda vujudga keladi, yot jism hissi paydo bo’ladi. Anal teshigidan ko’kimtir tusli tugun ko’rinib turadi, paypaslaganda u kuchli og’riqli. Rektal tekshiruv ham kuchli og’riq bilan kechadi. Trombozlarni davolash ko’pincha konservativ bo’lib, o’z ichiga parhez, surgi dorilar, yallig’lanishga qarshi dori vositalari, 3-4 kun davomida permanganat kaliyli vannachalardan iborat.

Bunday xolatlarda operativ davo maqsadga muvofiqdir. U trombozga uchragan tugunni kesib olib tashaladan iborat.

Gemorroidal tugunlardan ko’p qon ketishi anemiyaga sabab bo’lib, bu bemorlarda umumiy lohaslik, uyqusizlik, tomir urishning tezlashishi, yurak

sohasidagi og’riq, bosh og’rishi, bosh aylanishi, mehnat qobiliyatining pasayib ketishidan noliydilar. Teri qoplamlari oqarib ketadi, tezda charchash, arterial bosimning pasayib ketishi kuzatiladi. Doimiy ko’p qon ketishidan oldin odatda qonning oz-ozdan ajralib turishi kuzatiladi. Arzimagan jismoniy harakat ham qon ketishiga sabab bo’ladi.

Bemorlar uyda konservativ dori-darmonlar yordamida davolanib yuradilar va anemiya simptomlari kuchayib ketgandan keyingina bunday bemorlar shoshilinch yordam ko’rsatish uchun statsionarga olib kelinadilar.

Davolash – operatsiya usulida bo’ladi. Tashqi gemorroidal tugun trombozi aksariyat parhez buzilganda, ichkilik va o’tkir taomlar eyilgandan keyin paydo bo’ladi. Orqa chiqaruv yo’lida qattiq og’riq boshlanadi, go’yo unda yot jism bordek tuyuladi. Harorat 38—39°C gacha ko’tariladi. Tashqi ko’zdan kechirishda orqa chiqaruv yo’li sohasida ko’kimtir tugun yoki bir necha tugunchalar ko’rinadi, ular paypaslanganda og’riydi, zich bo’ladi. Davolash parhezga qattiq rioya qilish, ovqatdan o’tkir taomlar, ichkilikni chiqarish, surgi dori ichish, yallig’lanishga qarshi preparatlar (diklofenak natriy, nimesil, ketoprofen, atsetilsalitsilat kislota), antibiotiklar qo’llanishdan iborat. Mahalliy qo’rg’oshinli xo’llab bosish (primochka), Vishnevskiy malhami qo’llaniladi.

Ichki gemorroidal tugunlarning qisilishi. Buning sababi ham ichkilik ichish va o’tkir taomlar iste’mol qilish hisoblanadi. Ichki gemorroidal tugunlar tushadi va anal teshikda qisilib qoladi, tromboz va nekroz qaytadan paydo bo’ladi. Bemorlarda orqa chiqaruv yo’li sohasida qattiq og’riq, yot jism borligi sezgisi, haroratning 39°C gacha ko’tarilishi kuzatiladi. Anal teshikni ko’zdan kechirishda to’q ko’kimtir rangli gemorroidal tugunlar ko’rinib turadi. Nekroz qon ketishi bilan o’tadi.

Davolash parhez ovqatlar, surgi dorilar, antibiotiklar, yallig’lanishga qarshi preparatlar tayinlashdan iborat. Yallig’lanish jarayoni barham topgandan keyin xirurgik davolashga o’tiladi.

Orqa chiqaruv yo’li yorig’i

Orqa chiqaruv yo'li yorilishi (anal yoriq) – orqa chiqaruv yo'lidagi nuqson. Ko'pincha ayollarda uchraydi. 90% xollarda anal yoriq anal sfinkterning orqa devorida joylashadi. Orqa chiqaruv yo'lining o'tkir, xronik va qaytalanuvchi yorilishi farq qilinadi.

Anal yoriqlarning **etiologiyasi, patogenezi** turli-tuman. Qattiq najas massalari anal kanali orqali o'tayotganda devori shikastlanib qoladi. Kriptalarga infektsiya tushib, anal bezlarni yallig'lantiradi va yoriqlar paydo bo'ladi. Anal halka atrofidagi mayda arteriyalarning tomir spazmi ham yorilishga sabab bo'ladi. Anal kanal devoridagi nerv tolalarining nevriti ham yoriqlar paydo qiladi.

Klinikasi. O'tkir anal yoriqning asosiy simptomi og'riq hisoblanadi. Og'riq juda qattiq, bemorni kuchli iztirobga soladi, odatda xojatdan keyin boshlanadi va bir necha soatga cho'ziladi. Og'riqdan tashqari, anal sfinkterning kuchli reflektor spazmi sababli qabziyatlar paydo bo'lib, natijada har gal xojatga borishdan keyin yoriq battar shikastlanib turadi. Aksariyat anal yoriqda xojatdan keyin qon tomchilari ajralib chiqishi kuzatiladi.

Barmoq bilan tekshirish, rektoskopiya va rektoromanoskopiyadan oldin yoriq ostiga 10-20 ml 1% li novokain yuboriladi. Shundan keyin bu tekshiruvlar yordamida ko'pchilik xollarda orqa devorda joylashadigan uzunasiga ketgan yoriqni ko'rish mumkin.

Davolash. O'tkir boshlangan anal yoriqlarda konservativ davolash, issiqlik vannalari, grelkalar, yuqori chastotali ultratovush, diatermiya tavsiya etiladi. Spirt-novokainli blokada, sfinkterni Rekome bo'yicha cho'zishdan foydalanish mumkin. Xronik va qaytalanadigan anal teshik yoriqlarini xirurgik usulda davolash – ponasimon kesib olib tashlashdan iborat.

O'tkir paraproktit

To'g'ri ichak oldi kletchatkasining o'tkir yallig'lanishi. Aksariyat erkaklarda uchraydi.

Etiologiyasi va patogenezi. Paraproktit pararektal kletchatkaga infektsiya tushishi natijasida vujudga keladi. Pararektal kletchatkaga mikroblar anal kriptalarga ochiladigan anal bezlardan tushadi. Anal bezdagi yallig'lanish jarayoni natijasida uning yo'li bekiladi va sekret oqib chiqishi buziladi. O'tkir paraproktit paydo bo'lishiga moyillik tug'diradigan sabablar orasida to'g'ri ichak distal bo'limi va anal kanal shilliq pardasidagi mayda shikastlar birinchi o'rinda turadi.

Klassifikatsiyasi bo'yicha quyidagilar farq qilinadi:

1. Etiologik printsipi bo'yicha: oddiy, anaerob, spetsifik, travmatik.
2. Yiringlikning joylashuvi bo'yicha: shilliq parda ostidagi, teri ostidagi, ishiorektal, pelviorektal, retrorektal.
3. Kechishi bo'yicha: o'tkir, xronik, qaytalanadigan.

Shilliq osti paraproktiti o'tkir paraproktit bilan kasallangan bemorlarni 2-6% ni tashkil kiladi. Og'riq kuchsiz bo'lib, og'riq defekatsiya vaqtida kuchayadi. Tana xarorati subfebril bo'ladi. Palpator to'g'ri ichak bo'shlig'ida yiringli bo'shliq joylagan joyda kuchli og'riq aniqlanadi. Yiringni to'g'ri ichak bo'shlig'iga yorib chiqishi sabab bemor o'z-o'zidan tuzalishi mumkin.

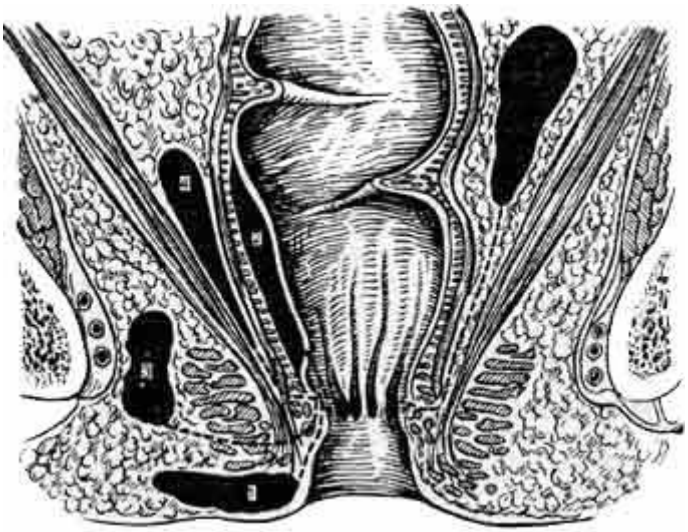

89-rasm. O'tkir paraproktitda pararektal abstsesslarning joylashuvi

1 – teri osti abstsessi; 2- shilliq osti abstsessi; 3 – ishiorektal paraproktit; 4 – chanoq-to'g'ri ichak abstsessi.

Pelviorektal (chanoq–to’g’ri ichak) paraproktiti – bu paraproktitni eng og’ir turi bo’lib, o’tkir paraproktit bilan kasallangan bemorlarni 2-7% ni tashkil qiladi. O’tkir paraproktitning har bir formasiga muayyan klinik manzara xos, ayni vaqtda, o’tkir paraproktitning turli formalari uchun umumiy bo’lgan ko’pgina simptomlar mavjud. O’tkir paraproktitda, boshqa har kanday o’tkir yallig’lanish jarayonidagi kabi, umumiy xolatning buzilishi kuzatiladi: tana haroratining ko’tarilishi, et junjikishi, uyqu buzilishi, orqa chiqaruv yo’li va chot sohasida og’riq bo’ladi. Yiring yig’ilgan sayin og’riqlar kuchayadi, intoksikatsiya orta boradi. Agar yiringlik o’z vaqtida ochilmasa, u qo’shni hujayra bo’shliqlariga, to’g’ri ichakka, teri orqali tashqariga yoriladi.

Teri ostidagi paraproktit — eng ko’p uchraydigan formasi, o’tkir boshlanadi. Birinchi sutka mobaynida tana harorati 39°C gacha ko’tariladi, orqa chiqaruv yo’li sohasida kuchli og’riqlar paydo bo’ladi. Teri osti kletchatkasida, anal teshik yaqinida og’riydigan infiltrat paydo bo’ladi. Uning ostidagi teri qizargan, markazida flyuktuatsiya bor, shu soha lo’qillab og’riydi. Bemorlar dumbaning sog’lom tomonini bosib o’tirishga urinadilar. Agar vaqtida operatsiya qilinmasa, yiringlik 5-7 kuni teri orqali o’z-o’zidan yorilib chiqishi mumkin.

Ishiorektal (quymich-to’g’ri ichak) paraproktit. Kasallikning boshlang’ich bosqichida og’irlik va chot ichkarisida xojat paytida kuchayadigan og’riq paydo bo’ladi. Tana harorati oshadi, intoksikatsiya kuchayadi. Yallig’lanish jarayoni orta borgan sayin orqa chiqaruv yo’lining yonida, yallig’langan tomonda biroz shish paydo bo’lganligi qayd qilinadi. Barmoq bilan tekshirishda to’g’ri ichakning zararlangan yon tomonidan infiltratsiya, birmuncha kechikkan muddatlarda esa infiltratning yumshaganligi aniqlanadi. Yiringlik aksariyat teri orqali tashqariga yoriladi.

Shilliq parda ostidagi paraproktit. Paraproktitning bu formasida og’riqlar o’rtacha bo’lib, xojat paytida birmuncha kuchayadi. Tana harorati subfebril bo’ladi. Paypaslab ko’rilganda yiringlik zonasida ichak bo’shlig’iga

bo’rtib chiqqan infiltrat yoki flyuktuatsiya aniqlanadi. Yiringlik o’z-o’zidan yorilganidan keyin ko’pincha sog’ayish boshlanadi.

Chanok-to’g’ri ichak (pelviorektal) paraproktiti. Kam uchraydi, og’ir o’tadi va uni aniqlash ancha qiyin. Avvaliga intoksikatsiya belgilari: umumiy lohaslik, xolsizlik, tana harorati ko’tarilishi, bosh og’rishi, bo’g’imlarda qaqshashi, qorin pastida og’riq paydo bo’ladi. Orqa chiqaruv yo’li sohasini tashqi ko’zdan kechirishda pelviorektal paraproktitni aniqlab bo’lmaydi. Kasallik boshlanishidan 15-16 kun o’tgach tana harorati gektik darajaga etib, qorin pastidagi og’riqlar kuchayadi. Infiltratning hajmi kattalashadi va orqa chiqaruv yo’lini ko’taradigan muskul bo’ylab pastga tushadi va paraproktitning mahalliy belgilari paydo bo’ladi. Ular endi quymich-to’g’ri ichak va teri osti kletchatkasi uchun xos bo’lib, quyidagi xarakterli simptomlar: chot terisida shish va qizarish, og’riq paydo bo’ladi. To’g’ri ichakni barmoq bilan tekshirish vaqtida infiltratni aniqlash mumkin, bunda barmoq bo’rtib chiqqan joyning yuqori chekkasiga etmaydi.

To’g’ri ichak orqasidagi (retrorektal) paraproktit. To’g’ri ichakda va dumg’azada qattiq og’riq paydo bo’lishi bilan kechib, u xojat paytida kuchayadi. Og’riq songa, chotga uzatiladi. Dum suyagi bosilganda og’riydi. Barmoq bilan tekshirilganda to’g’ri ichak orqa devorining og’rishi va shishib chiqqanligi aniqlanadi.

Paraproktitlarni davolash faqat xirurgik bo’lib, operatsiya yiringlikni ochish va drenaj qo’yishdan iborat bo’ladi. Operatsiyani vena ichiga preparat yuborish usuli bilan og’riqsizlantirilib bajariladi. Yiringli bo’shliqni barmoq bilan yaxshilab taftish qilinadi, yiringli bo’shliq vodorod peroksidi va boshqa antiseptik vositalar bilan sanatsiya qilinadi.

To’g’ri ichak oqmalari (surunkali paraproktit)

O’tkir paraproktitni boshdan kechirish oqibatida rivojlanadi va to’g’ri ichakda oqma yara borligi bilan namoyon bo’ladi. Oqma yaralarning paydo

bo’lishiga ko’pincha bemorlarning yiringlik o’zicha yorilgandan keyii tibbiy yordam olishga kechikib murojaat qilishlari sabab bo’ladi.

Klassifikatsiyasi. To’liq va noto’liq turi farq qilinadi. To’liq oqmada ikkita va undan ortiq teshiklar: ichki – to’g’ri ichak devorida va tashqi – anal teshik atrofi terisida bo’ladi.

Noto’liq oqmada bitta teshik bo’ladi va u ichki va tashqiga bo’linadi. Ichki oqmaning to’g’ri ichak devorida teshigi bor, u pararektal kletchatkada tugaydi. Tashqi oqmaning anal teshik atrofida teshigi bo’ladi va u pararektal kletchatkada tugallanadi. To’g’ri ichak oqmasi sfinkterga nisbatan joylashuviga ko’ra intrasfinkter, transsfinkter va ekstrasfinkter bo’lishi mumkin.

Intrasfinkter oqma – oqma kanali to’liq to’g’ri ichak sfinkteri ichida bo’ladi.

Transsfinkter oqma – oqma kanali qisman sfinkter orqali o’tadi, qisman kletchatkada joylashgan.

Ekstrasfinkter oqma – oqma kanali chanoqning kletchatka bo’shliqlaridan o’tadi va sfinkterni chetlab o’tib, chot terisiga ochiladi.

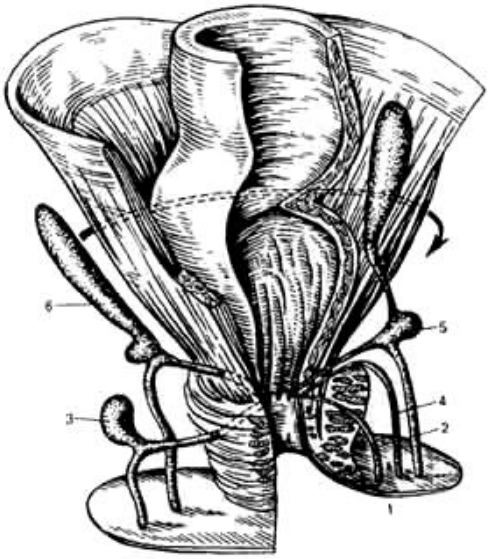

90-rasm. Pararektal oqmalarning joylashish turlari

Klinik manzarasi oqma borligi va uning vaqti-vaqti bilan bekilib turishi bilan bog'lik, bu yiringli bo'shliq drenaji buzilishiga, yiring yig'ilib qolishiga, paraproktitning og'irlashuviga olib keladi. Qayta og'riq turadi, subfebril harorat, et junjikishi, lohaslik qayd qilinadi va 4-5 kuniga kelib oqma o'z-o'zidan yoriladi va bu hodisalar to'xtaydi. Anus atrofi ko'zdan kechirilganda yiringli ajralmasi asta sekin ajralib chiqayotgan oqmani, teri bichilganini ko'rish mumkin. Oqma yo'lini aniq bilish uchun fistulografiya qilinadi.

Davolash. Konservativ davolash kamdan-kam sog'ayishga olib keladi. Odatda undan operatsiyaga tayyorgarlik bosqichi sifatida foydalaniladi. Bu oqmani antiseptik eritmalar bilan yuvish, antibakterial davo, antiseptiklar bilan mikrohuqnalar qo'yish va o'tiradigan vannalar qilishdan iborat.

Xirurgik davolash oqma yo'lini kesib, keyin tikib qo'yishdan iborat. Oqma kanalini to'liq kesish uchun operatsiyadan oldin nazorat uchun oqmaga metilen ko'ki yoki brilliant yashili eritmasi yuboriladi.

To'g'ri ichak tushishi

To'g'ri ichakning tushishi deganda ichakning tashqariga, orqa chiqaruv yo'li atrofiga chiqishi tushuniladi. Qorin ichida bosimning oshishi (qabziyat, ich ketar, tug'ruk, yo'tal) ichak tushishiga sababchi hisoblanadi. Dumba sohasi va bel-dumg'aza sohasining o'q otar qurollardan yaralanishi, maishiy shikastlar ham ichak tushishiga olib kelishi mumkin.

Klassifikatsiyasi. To'g'ri ichak tushishining uchta bosqichi farq qilinadi:

I bosqichi – to'g'ri ichak xojat paytida tushadi, so'ngra o'z-o'zidan joyiga kiradi.

II bosqichida – ichak jismoniy zo'riqishda tushadi, o'z-o'zidan joyiga kirmaydi, bemorlar qo'llari bilan ichakni joyiga kiritadilar.

III bosqichida ichak arzimagan jismoniy harakatda ham tushadi va joyiga kiritilgandan keyin tez orada yana tushadi.

Patologoanatomik jihatdan kasallikning 4 formasi tafovut qilinadi:

1. Orqa chiqaruv yo'li shilliq pardasi tushishi.

2. Ichak anal bo’limi devorining hamma qatlamlari tushishi.

3. To’g’ri ichakning orqa chiqaruv yo’li tushmasdan tushishi.

4. Orqa chiqaruv yo’li va to’g’ri ichakning tushishi.

Klinikasi. Asta-sekin rivojlanadi, kasallik boshlanayotganda xojatga borilganda faqat shilliq parda tushadi. Kasallik rivojlangan sayin to’g’ri ichakning tushishi tez-tez ro’y berib turadi, ichakni qo’l bilan joyiga kiritilgandan keyin, hatto vertikal xolatda ham uning tushishi qayd qilinadi. Bemorlar mehnatga layoqatsiz bo’ladilar.

Ichak tushganda quyidagi **asoratlarni** kuzatish mumkin: to’g’ri ichak shilliq pardasida yaralar, nekroz va teshilish (perforatsiya), keyinchalik peritonit paydo bo’ladi.

Davolash. Bolalikda qabziyat, ich ketar, yo’talni bartaraf etishga karatilgan konservativ davolashning o’zi kifoya qiladi. To’g’ri ichak tushishining engil turida Tirsh operatsiyasi bajariladi – orqa chiqaruv yo’li atrofidagi teri ostiga kumush simning teri osti implantatsiyasi bajariladi. Kyummel-Zereni bo’yicha rektopeksiya operatsiyasi juda yaxshi natija beradi. Bu operatsiyaning mohiyati to’g’ri ichak devorini umurtka pog’onasining bo’ylama boylamiga dumg’aza umurtqalari sohasiga fiksatsiya qilishdan iborat. To’g’ri ichakning tushishi anal sfinkterning etishmovchiligi bilan birga uchraganda yuqorida zikr kilingan operatsiyani chanoq tubi muskullarini mustahkamlash bilan to’ldiriladi.

To’g’ri ichak saratoni

Kolorektal rak barcha yomon sifatli o’smalarning 15% ni tashkil qiladi. SHundan 30% ni to’g’ri ichak saratoni tashkil etadi. To’g’i ichak saratoni 100000 axolining 10 tasida uchraydi. Asosan 50-60 yoshda, erkaklar bilan ayollar deyarli bir xil nisbatda kasallanadilar.

Hozirgi kunda ham kasallik kelib chiqish sababi aniq emas, ammo uning kelib chiqishida ovqat turi, najasning ichak bo’ylab harakati, uning tarkibi, bakterial flora tarkibi muhim o’rin tutadi. Kasallik kelib chiqishidagi boshqa

omillarga ichak motorikasi va qabziyatga sabab bo'ladigan kamharakatli hayot tarzi, surunkali ichak kasalliklarini ham ta'kidlash lozim.

Rak oldi kasalliklariga to'g'ri ichak polipi, nospetsifik yarali kolit, Kron kasalligi, surunkali paraproktitni kiritish mumkin.

Klassifikatsiyasi.

I. Lokalizatsiyasiga ko'ra:

1) anal qismi saratoni;

2) pastki ampulyar;

3) o'rta ampulyar;

4) yuqori ampulyar;

5) rektosigmoidal sohasi saratoni.

II. o'sish yo'liga qarab:

1) endofit;

2) ekzofit;

3) aralash.

III. Gistologik tuzilishiga ko'ra:

1) adenokartsinoma;

2) shilliq qavat saratoni;

3) solid rak;

4) yassi hujayrali rak;

5) differentsiallashamagan rak;

6) fibroz rak.

IV. Jarayon kechishi bo'yicha (I dan IV gacha) yoki tarqalganligi bo'yicha (TNMP).

To'g'ri ichak saratoni – anal kanalida (10%), ampulyar qismda (60%), rektosigmoid qismda (30%).

To'g'ri ichak saratonining gistologik tuzilishi turlicha, ammo asosan adenokartsinoma uchraydi.

To'g'ri ichak saratonining 4 bosqichi farqlanadi:

I bosqich – uncha katta bo’lmagan,harakatchan o’sma (diametri 2 sm dan kam), ichak devoriga o’sib kirmaydi, shilliq osti qavatidan tashaqariga o’tmaydi, metastazlar yo’q.

IIa bosqich – o’sma ichak yarim aylanasidan katta bo’lmagan sohani egallaydi (mushak qavatigacha o’sib kiradi), metastazlar yo’q.

IIb bosqich – o’sma ichak yarim aylanasidan katta bo’lmagan sohani egallaydi, devoriga usib kirmaydi (mushak qavatigacha o’sib kiradi), regionar limfa tugunlarida metastazlar.

IIIa bosqich – o’sma ichak yarim aylanasidan katta bo’lgan sohani egallaydi, devoriga o’sib kiradi, yon atrof a’zo va to’qimalarga ham o’sib kirishi mumkin.

IIIb bosqich – o’sma ichak yarim aylanasidan katta bo’lgan sohani egallaydi, ichak devoriga o’sib kiradi, yon atrof a’zo va to’qimalarga ham o’sib kirib, regionar limfa tugunlariga ko’plab metastazlar beradi.

IV bosqich – katta harakatsiz o’sma, chanoq a’zolariga va to’qimalariga o’sib kiradi, regionar va uzoq limfa tugunlari va a’zolarida metastazlar.

Halqaro rakka qarshi ittifoq taviyasiga ko’ra jarayon tarqalishini TNMP sistemasi bo’yicha baholanadi. Bunga ko’ra T (tumor) – birlamchi o’sma, N (nodes)-regionar limfa tugunlar xolati, M (metastasis) – uzoq metastazlar, R (penetration) – o’smaning ichak devoriga o’sib kirish darajasi.

To’g’i ichak saratonining tarqalishi. To’g’ri ichak saratoni shilliq qavatda ro’y berib, ichak bo’shlig’i va ichak devoriga o’sib kiradi. O’sma keyinchalik ichak tashqarisiga chiqib, yondosh to’qima va a’zolarni zararlaydi.

To’g’ri ichak saratoni metastazi limfogen (regionar va uzoq limfa tugunlariga) va gematogen yo’l bilan (asosan jigarga) boshqa a’zolarga tarqaladi.

Klinik kechishi. To’g’ri ichak saratoni asta sekinlik bilan boshlanadi. Bemorlar og’riqqa, ichakdan patologik ajralma kelishiga (qon, yiring, shilliq) va ichak funktsiyasining buzilishiga shikoyat qiladilar. Belgilarning yaqqolligi

kasallikning darajasiga, o’smaning o’sish va tarqalish xolatiga va uning lokalizatsiyasiga bog’liq.

Kasallik boshlanishida og’riq kuzatilmaydi, u faqat anal teshigi saratonida erta davrda kuzatiladi. Ampulyar soha saratonida belgilar kam namoyon bo’lib, erta simptomlaridan najas bilan patologik ajralma ajralishi hisoblanadi. O’sma kattalashgan sari ichak tutilishi belgilari namoyon bo’ladi. Og’riq o’smaning ichak devorining barcha qavatlaridan o’sib o’tganda paydo bo’ladi. O’smaning siydik qopiga o’sib kirishi natijasida siyishga tez-tez chaqiriqlar bo’lib turadi. O’smaning najas bilan ta’sirlanishi va jarohatlanishi undan qon ketishiga olib keladi. Qon ko’pincha to’q qizil, kam xolatlarda alvon rangida bo’ladi. Xojat vaqtida avval ozgina qon keladi, keyin esa qon aralash najas chiqadi. To’g’ri ichak saratonida profuz qon ketishlar odatda kuzatilmaydi, lekin ma’lum bir vaqt o’tgandan so’ng kamqonlik yuzaga keladi. Rektosigmoid soha saratonida kasallik belgilari kuchayib boruvchi qabziyat, keyin esa ichak tutilishi ko’rinishida bo’ladi.

Kasallikning umumiy belgilariga anemiya, umumiy xolsizlik, ozib ketish, gipertermiya xos bo’lib, ular kasallikning kechki muddatlarida yuzaga keladi.

Anal sohasi saratonida metastazlarning chov lifa tugunlariga tarqalishini ob’ektiv ko’ruv vaqtida inobatga olish zarur.

Asoratlari. Bunga o’tkir ichak tutilishi, rektovezikal, rektovaginal, pararektal oqmalar, ichak perforatsiyasi xos.

Ichak perforatsiyasi ichakning keskin kattalashuvida, ba’zan o’smaning parchalanishi oqibatida kelib chiqib, qorin bo’shlig’iga qarata yuz bersa – najasli peritonit, pararektal klechatkaga yuz bersa – abstsess yoki flegmonalar vujudga keladi.

Diagnostika. Bemorning shikoyatlari, anamnezi va mahsus tekshiruv natijalariga asoslanib diagnoz qo’yiladi. Bemorni ko’rilganda oraliq sohasi, barmoq bilan to’g’ri ichakni ko’rish (rektal tekshiruvda 50% bemorlarda to’g’ri ichak saratonini aniqlasa bo’ladi) maqsadga muvofiq hisoblanadi. Irrigografiya, rektoromanoskopiya (biopsiya olish bilan), endorektal ultrtovush tekshiruvi,

kompyuter tomografiyasi, jigar stsintigrafiyasi diagnozni aniq qo’yishga yordam beradi.

Kasallikning erta davrida aniqlash uchun hozirgi vaqtda skrining testlari e’tiborga loyiq. Bunga ko’ra, 40 yoshdan oshgan aholi qonining klinik tahlili, har 3-5 yilda rektoromanoskopiya, yaqin qarindoshlari kolorektal rak bilan kasallangan aholi esa 35 yoshdan boshlab rektoromanoskopiya va har 3-5 yilda irrigografiya o’tkazib turiladi. Bundan tashqari nospetsifik yarali kolit bilan 10 yildan ortiq kasallanib kelayotgan bemorlar ichak rezektsiyasiga muhtoj bo’lib, har yili kolonoskopiya (biopsiya olish bilan) tekshiruvidan o’tishlari, oilaviy polipoz bilan kasallangan bemorlarda esa, yo’g’on ichak rezektsiyasi o’tkazilishi hamda har 6 oyda ichak tekshirilib borilishi zarur.

Differentsial diagnostikasi gemorroy, poliplar, sifilis, sil bilan o’tkaziladi. Gemorroyda qon alvon tusli, xojat oxirida keladi, to’g’ri ichak saratonida esa qon to’q qizil tusda, o’zgargan, najas bilan aralashgan, qon laxtalari bilan bo’ladi. Gistologik usul yordamida poliplar, sil va sifilis bilan farqlanadi. Bundan tashqari sifilisda – serologik, silda – bakteriologik tekshiruvlar diagnostik qiynchiliklarga barham beradi.

Davolash. Operativ davo turini tanlash o’smaning joylashishi, asoratlari yoki metastazlarning bor-yo’qligiga qarab tanlanadi. Uzoq metastazlar va asoratlar inkor qilinsa, radikal operatsiya bajariladi. Xirurgik davolash ximioterapiya va nur bilan davolash bilan birgalikda olib boriladi. Eng keng tarqalgan operatsiya usullaridan biri bu – qorin-oraliq (chot sohasi) to’g’ri ichak ekstirpatsiyasidir (91-rasm), to’g’ri ichak oldingi rezektsiyasi, qorin-anal to’g’ri ichakning sigmasimon ichak yoki ko’ndalang chambar ichakni pastga tushirib bajariladigan rezektsiyasi, Gartman operatsiyasi (to’g’ri ichak obstruktiv rezektsiyasi). Operatsiya ko’lami va turi o’smaning to’g’ri ichakning qaysi sohasida joylashganligi qarab tanlanadi. Agar o’sma anal teshigidan 6-7 sm dan kam masofada joylashgan bo’lsa, to’g’ri ichakning qorin-oraliq (chot sohasi) ekstirpatsiyasi, o’sma protsessi anal teshikdan 6-7 sm dan ko’p masofada joylashsa – sfinkterni saqlab qoluvchi qorin-anal ekstirpatsiyasi, anal teshik

bilan o’sma orasi masofa 10-12 sm dan oshsa – to’g’ri ichak oldingi rezektsiyasi bajariladi. To’g’ri ichak obstruktiv rezektsiyasi o’smaning anal teshikdan 10-12 sm dan ortiq masofada joylashganda, to’g’ri ichak oldingi rezektsiyasini bajarishga sharoit yo’qligida (operatsiya shoshilinch ravishda, masalan, o’tkir ichak tutilishi bo’yicha qilinganda) bajariladi. Bundan tashqari operatsiya turini tanlashda bemorning konstitutsional hususiyatlariga, umumiy axvolining og’irligiga e’tibor beriladi.

Palliativ davo bemorning umrini uzaytirish va iztirob chekishini kamaytirish maqsadida amalga oshirilib, o’tkir ichak tutilishi yoki radikal operatsiyani o’tkazish imkoniyati bo’lmagan xolatlarda bajariladi. Operatsiya qorin old devori chap yonbosh sohasida sigmasimon ichakni tashqariga chiqarib ikki poyali notabiiy orqa chiqaruv teshigini shakllantirishdan iboratdir.

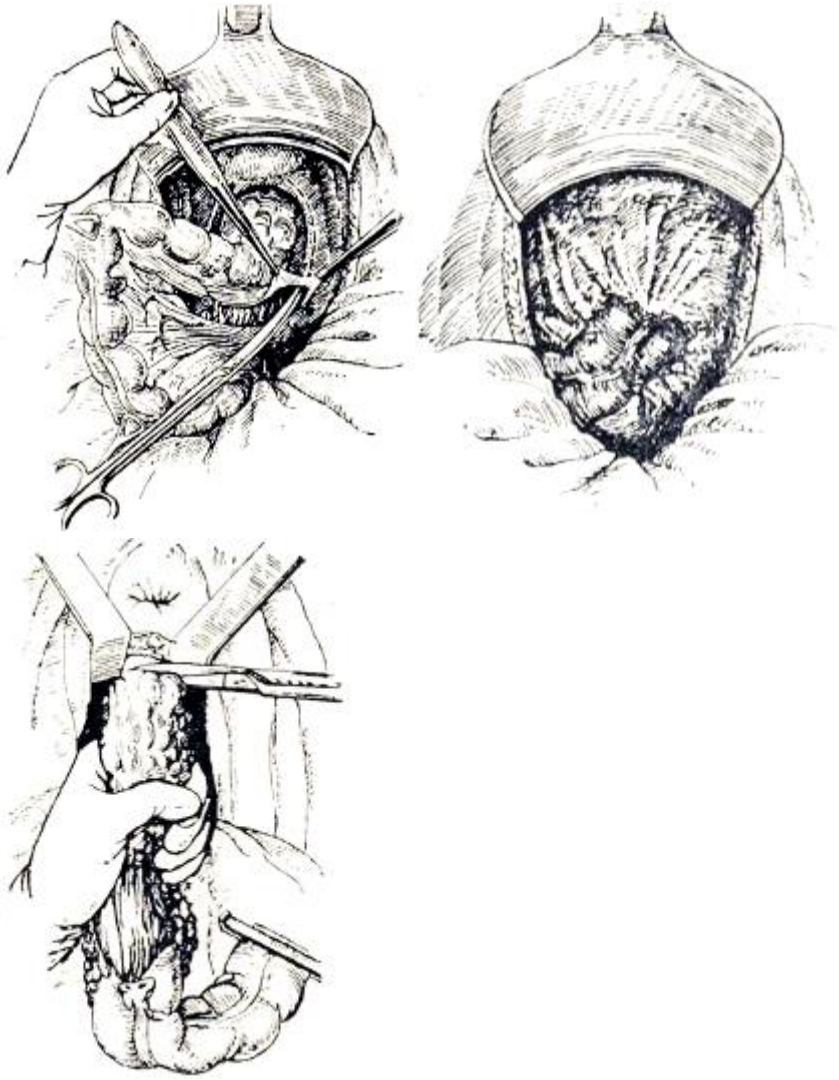

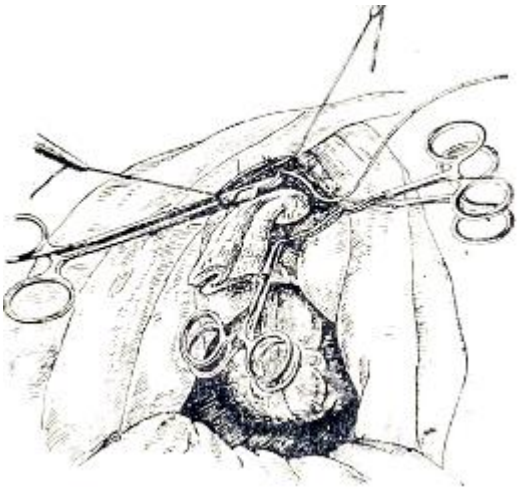

91-rasm. Qorin-oraliq (chot sohasi) to’g’ri ichak ekstirpatsiyasi

Kombinatsiyalashgan davo. Hozirgi davrda to’g’ri ichakni rak bilan mahalliy zararlanishida operatsiya nur terapiyasi bilan qo’llanilishi maqsadga muofiq deb hisoblanadi. Natijada o’smani operabelligi imkoniyatlari paydo bo’lib, xirurgik davo natijalari yaxshilanadi, bemorlarning operatsiyadan keyingi 5 yilgacha yashash chastotasi ortib, radikal operatsiyadan so’ng u 40-50% ni tashkil etadi.

O’TKIR ICHAK TUTILISHI

O’tkir ichak tutilishi (ichakning o’tkir tutilishi, ileus, utkir ileus) – ichak yo’lidagi tarkibiy qism passajining buzilishi bilan rivojlanuvchi holat.

Qorin bo’shlig’i a’zolarining o’tkir xirurgik kasalliklari orasida o’tkir ichak tutilishi 3,5-9% ni tashkil etadi. Ko’pincha ichak tutilishi 40-60 yoshda uchraydi. Ichak tutilishi ayollarga qaraganda erkaklarda ko’proq uchraydi. Yoz va kuz oylarida (iyul-oktyabr) o’tkir ichak tutilishi bilan kasallanganlar soni ko’proq uchraydi, chunki bu davrda o’simlik ozuqalari tarkibidagi kletchatka tushishi hisobiga ichaklar ko’proq zo’riqadi.

O’tkir ichak tutilishi bilan bemorlarni davolashning natijalari avvalo kasallikni o’z vaqtida aniqlashga bog’liq. Operatsiyadan keyingi o’lim ko’rsatkichi kasallik boshlanishidan boshlab 6 soatgacha kasalxonaga yotqizilgan bemorlar orasida 2,1-3,1% ni, 24 soatdan kechikib yotqizilganlar orasida 16,4-19,9% ni tashkil qiladi (V.T. Zaytsev muallifdoshlari bilan, 1989).

O’tkir ichak tutilishidagi har xil aspektlarni o’rganish uzoq tarixga ega. Bu kasallik haqidagi birinchi tushunchani Gippokrat bergan. Uning fikricha, ileus ichaklardagi gazlar hisobiga hosil bo’ladigan yallig’lanishlar natijasidagi kelib chiqadigan holat. Galen o’z ishlarida ichak tutilishiga yallig’lanish hisobiga ichaklar peristaltikasi buzilishi sabab bo’lishiga e’tibor qilgan. Bu olimlar laborator, patalogoanatomik tekshiruvlarsiz hamda zamonaviy anatomiya va fiziologiya bilimlariga ega bo’lmay, ichak tutilishi patogenezida zaruriy elementlar – ichak xarakatini buzilishi, gaz va suyuqliklar yig’ilishi natijasida ichaklar kengayishini ko’rsatib o’tishgan. XVII asr boshlarida Riolan o’tkir ichak tutilishini mexanik, obstruktiv va strangulyatsion turlari mavjudligini isbotladi. Bu esa ileusni operativ davolash urinishlar boshlanishiga olib keldi.

Hozirgi kunda o’tkir ichak tutilishida V.P. Petrov va I.A. Eryuxin (1985) taklif etishgan klassifikatsiyasi qo’llaniladi.

Utkir ichak tutilishi klassifikatsiyasi:

1. Kelib chiqishi bo’yicha – tug’ma va orttirilagan.

Tug’ma ichak tutilishiga rivojlanish nuqsonlari, ingichka va yo’g’on ichaklar atreziyalari sabab bo’ladi.

2. Kelib chiqish mexanizmi bo’yicha – mexanik va dinamik.

2.1. Mexanik ichak tutilishi obturatsion (tutqich tomirlarini siqib qo’ymasdan) va strangulyatsion (tutqich tomirlarini siqib) va aralash (strangulyatsion va obturatsion kombinatsiyasi) turlarga bo’linadi.

2.2 Dinamik ichak tutilishi spastik va paralitik turlarga bo’linadi.

3. Tutilish joyiga qarab – yuqori (ingichka ichak) va pastki (yo’g’on ichak).

4. Klinik kechishi bo’yicha – to’liq va qisman, o’tkir va surunkali.

Ichakning dinamik (funktsional) tutilib qolishi deganda ichakning motor faoliyati buzilishi bilan o’tadigan patologik holatlar tushuniladi, bunda mexanik to’siq bo’lmagani holda uning tutilib qolishi sodir bo’ladi.

Dinamik ichak tutilishiga qorin bo’shlig’idagi o’tkir yallig’lanish kasalliklari (appenditsit, xoletsistit, pankreatit, peritonit va boshqalar), qorin orti sohasining yallig’lanish kasalliklari (paranefrit), shikastlar va travmatik jarroxlik amaliyotlar, qorin bo’shlig’i a’zolarida qon aylanishini o’tkir buzilishlari (taloq infarkti, tutqich tomirlarini trombozi) sabab bo’lishi mumkin. Undan tashqari dinamik ichak tutilishiga metabolik o’zgarishlar (diabetik, uremik koma), zaxarlanishlar (morfin, qo’rg’oshin bilan) olib kelishi mumkin.

Dinamik ichak tutilishi spastik va paralitik turlarga bo’linadi.

Spastik ichak tutilishi ichak motor faoliyati kuchayishi ya’ni spazm xisobiga paydo bo’ladigan xolat. Spastik ichak tutilishiga eng ko’p bo’lgan sabablardan biri og’ir metallar tuzlari xisobiga zaxarlanish xisoblanadi. Undan tashqari bu xolat markaziy nerv sistemasining kasalliklarida ham kuzatiladi. Bunga misol tariqasida isterik ileusni keltirish mumkin.

Gipermotor reaktsiyalar ichakning mexanik tutilib qolishi – buralib qolishi, tugun hosil qilishi, invaginatsiyasi kabilar rivojlanishida ishga tushiruvchi mexanizm bo’lib xizmat qilishi mumkin.

Paralitik ichak tutilishida ichak motor faoliyati susayishi ya’ni parezi kuzatiladi. Ichak tutilishini bu turi spastik ichak tutilishiga qaraganda amaliyotda ko’proq uchraydi. Chunki paralitik ichak tutilishini asosiy keltirib chiqadigan holat bu jarroxlik amaliyotining o’zidir. Undan tashqari paralitik ichak tutilishi qorin bo’shlig’i a’zolarini o’tkir yallig’lanishlarida xamroh bo’lib keladi. Ichak tutilishini bu turi qorin orti sohasini yirik gematomalarida, yumshoq to’qimalar shikastlarida, og’ir jarroxlik amaliyotlaridan keyin paydo bo’ladi.

Dinamik (ya’ni funktsional) tutilib qolish avvalo hazm trakti motor funktsiyasining buzilishi oqibati bo’lib, buning natijasida ichak bo’ylab passaj to’xtaydi. Shuning uchun davolash taktikasi birinchi navbatda ichak peristaltikasini tiklashga qaratilishi lozim.

Mexanik ichak tutilishida dinamik ichak tutilishidan farqli ravishda ichak bo’ylab tarkibiy qismini passajini buzilishi mexanik to’siq borligi bilan bog’liq.

Obturatsion ichak tutilishida (5-8% tashkil etadi) jarayonga ichak tomirlari qo’shilmagan xolda ichak bo’shlig’ining ichkaridan bekilib qolishi ro’y beradi. Uning sabalari o’smalar, gijjalar, fitobezoarlar, o’t toshlari, yot jismlar, najas toshlari bo’lishi mumkin. Obturatsion tutilishi ichakni tashqaridan, yaqin joylashgan a’zolardan chiqqan o’smalar, kistalar, hamda chandiqlar xisobiga ham rivojlanishi mumkin. Lekin bunda tutqich tomirlari siqilmagan holda bo’lishi kerak.

Strangulyatsion ichak tutilishida esa aksariyat ichak bo’shlig’ini tashqaridan siqib qo’yishdan tashqari tutqich tomirlari siqilishi kuzatiladi. Bu esa ichakning qisilgan qismida qon aylanishini buzilishiga ko’proq olib keladi. Ichak tutilishini bu turida ko’proq destruktiv jarayon kuzatildi, endotoksikoz va peritonit tezroq rivojlanadi. Strangulyatsion ichak tutilishi ichak tutilishini hamma turlari ichida 15-40% holatlarda uchraydi.

Strangulyatsion ichak tutilishiga ichaklar buralib qolishi, tugun hosil bo’lishi, churra darvozasidagi ichak qisilishi kiradi.

Mexanik ichak tutilishining aralash turida obturatsiya hamda strangulyatsiya birgalikda keladi. Bu holatga yaqqol misol deb invaginatsiyani

keltirish mumkin. Invaginatsiya ko’proq yosh bolalarda uchraydi. Unda ichakni bir qismi va uning tutqichi yonida joylashgan ichakka kirib qoladi. Bunda ichak mexanik to’siq rolida ishtirok etadi, tutqichi qisilib qolishi hisobiga tutqich tomirlarida qon o’tishi to’xtaydi.

Ohirgi vaqtlarda aralash ichak tutilishiga ayrim mutaxasisslar chandiqli ichak tutilishini ham kirita boshlashdi. Chunki chandiqli jarayonda ham aynan aralash ichak tutilishga xos xolat kuzatiladi.

Ichakning mexanik ayniqsa strangulyatsion o’tkir tutilib qolishida kasallikning bir hil og’irlikda kechmasligini hisobga olib, yuqorigi va pastki tutilishini farq qilish muhim (yuqori tutilish birmuncha og’ir kechadi).

Etiologiyasi va patogenezi. O’tkir ichak tutlishini etiologik omillari ichida moyillik va olib keltiruvchi sabablarni ajratish mumkin.

Moyillik xolatlar o’tkir ichak tutilishi paydo bo’lishiga asos bo’lib qoladi. Ular tug’ma va orttirilgan bo’lishlari mumkin.

Tug’ma moyillik xolatlarga ichak tuzilishini anatomik anomaliyalari: ichakning ayrim qismlarini uzun yoki keng bo’lishi (megakolon – kengaygan ichak, dolixosigma – uzun ichak), ichak burilishini noto’liq bo’lishi, tug’ma stenozlar, okklyuziyalar hamda ichakning nerv-mushak apparatining tug’ma nuqsonlari (Girshprung kasalligi) kiradi.

Orttirilagan xolatlarga qorin bo’shlig’ida bajarilgan jarohlik amaliyotdan keyin va yallig’lanishlardan keyingi paydo bo’lgan chandiqlar, orttirilgan churralar, o’smalar, o’t toshlari, fitobezoarlar, gijjalar, najas toshlari kiradi.

Moyillik xolatlariga balanssiz, noto’g’ri ovqatlanishlar kirishi tasdiqlangan.

Bir necha moyillik xolatlar bo’lishiga qaramay o’tkir ichak tutilishi faqat olib keluvchi sabablar bo’lganida rivojlanadi. Ular ichiga qorin bo’shlig’ida birdan bosim oshib ketishi, og’ir jismoniy zo’riqish, ko’p miqdorda ovqatlanish kiradi.

O’tkir ichak tutilib qolishi bilan kasallangan bemorlarni davolash natijalari kasallikni o’z vaqtida aniqlashga bog’liq.

Klinikasi va diagnostikasi. O’tkir ichak tutilishini diagnostika qilish kasallik anamnezi va bemor shikoyatlarini to’g’ri tahlil qilish, umumiy xolatga va patologik jarayonning lokal ko’rinishlariga, shuningdek turli hil qo’shimcha yoki maxsus tekshirish usullari natijalariga baho berishga asoslanishi kerak.

Ichak mexanik tutilib qolishining eng xarakterli simptomi – qorinning tutib-tutib og’rishidir.

Ichakdagi suyuqlikning so’rilishiga to’siq paydo bo’lganligiga organizm muhofaza reaktsiyasi bilan javob beradi, bu to’lg’oqsimon og’riq ko’rinishida yuzaga chiqadigan kuchli peristaltika bilan ifodalanadi.

To’siq hajmi og’riq xurujlarining kuchi, tezligi va davomliligi o’zgarib turishi mumkin.

Obturatsion tutilib qolish uchun, masalan u yo’g’on ichakda bo’lsa, og’riq unchalik qattiq bo’lmaydi. Bemordan so’rab-surishtirganda og’riq uni bir necha sutkadan buyon bezovta qilayotganini aniqlasa bo’ladi. Aksincha tutilib qolishning strangulyatsiya shakllari (buralib qolish va ayniksa tugun hosil qilish) deyarli to’satdan keskin og’riq paydo bo’lishi bilan kechadi, bunda nisbatan qisqa fursatlar ichida birin-ketin og’riq xurujlari bo’lib turadi.

Og’riq asta-sekin orta boradi, parez rivojlangandan keyin to’siqdan yuqorida u doimiy bo’lib qoladi va bu xolat peristaltikaning susayib ketishi bilan bog’liq. Buralgan joy qanchalik yuqori joylashgan bo’lsa, og’riq xuruji davomliligi shunchalik kam va xurujning o’zi og’irroq bo’ladi.

Ichakning paralitik funktsional tutilib qolishida og’riq doimiy tutash, tumtoq, simillagan bo’ladi. Qorinning tobora dam bo’lib borishi bilan o’tadi. Spastik funktsional tutilib qolishda ham og’riq simillagan, tutash xarakterda bo’lishi mumkin, biroq aksariyat u to’lg’oqsimon, hatto keskin bo’ladi. Bunda mexanik tutilishdan farqli ravishda qorin odatda dam bo’lmaydi, aksincha, u ichiga botgan bo’lishi mumkin.

Og’riq reaktsiyasini sinchiklab tahlil qilish qator hollarda mexanik tutilishni dinamik tutilishdan ajratibgina qolmay, balki uning strangulyatsion turini obturatsion turidan ajratish imkonini beradi. Obturatsion tutilib qolishda xurujlar

yo’q paytida bemorlar deyarli og’riq sezmaydilar. Strangulyatsion tutilib qolishda esa bemorlarda xuruj bo’lmagan vaqtida ham og’riq saqlanib qoladi, chunki ularda og’riq sindromi ikkita yo’l bilan kelib chiqadi: keskin to’lg’oqsimon og’riq peristaltik to’lqinlar natijasida bo’lsa, to’lg’oqsimon og’riq bo’lmay turgan vaqtlardagi simillagan doimiy og’riq – jarayonga tortilgan ichak tutqich segmenti tomirlari va nervlarining qisilishi oqibati hisoblanadi.

Kasallikning boshida ayrim bemorlar og’riq paydo bo’lgan yoki yo’qolgan joyni etarli darajada ko’rsatib bera oladilar. Biroq ko’pincha og’riq butun qorin bo’ylab yoyiladi yoki kindik yoxud bel soxasida joylashadi.

Og’riq sindromi xarakteri va xususiyatlarini bemorni birinchi marta ko’zdan kechirishning o’zidayok aniqlab olishga harakat qilish kerak. Bemorning vaqti-vaqti bilan bezovtalanib turishi, yuz qiyofasidan og’riqdan iztirob chekayotganini payqash, peristaltik shovqinlarning shundoqqina eshitilib turishi xurujsimon og’riq borligidan dalolat berishi mumkin. Haddan tashqari ozgan bemorlarda ba’zan qorin devori orqali ichak peristaltikasini ko’rish mumkin.

Biroq peristaltika xolati to’g’risidagi batafsil axborotni olish uchun qorin bo’shlig’ini auskultatsiya qilish kerak bo’ladi. Bunda uning faqat kuchayishi yoki sekinlashishini emas, balki paydo bo’lgan joyi, shuningdek tarqalish zonasini ham kayd qilishga muvaffaq bo’ladi.

Qorinni vaqti-vaqtida eshitib turish kasallik dinamikasi to’g’risida ma’lum darajada xulosa chiqarishga imkon beradi. Qorin bo’shlig’ini auskultatsiya qilishda aniqlanadigan «tushayotgan tomchilar» simptomi (Spasokukotskiy simptomi) ichak o’tkir tutilib qolishining xarakterli patognomonik belgisi xisoblanadi. Bu singib ketgan nom simptomining kelib chiqishiga unchalik muvofiq kelmaydi: gap «tushayotgan tomchilar» ustida emas, balki o’zida suyuqlik yoki gaz saqlab turgan biror bo’shliqqa suyuqlik yoki havo pufakchalari quyilishi to’g’risida borayapti.

Bu simptom ichakning shishib chiqqan qovuzloqlarida suyuqlik va ozod gaz borligidan dalolat berib, ularda o’tkazuvchanlikning buzilganligini

ko’rsatadi. U to’liq sustlashib qolgan va tez orada yo’qoladigan peristaltika vaqtidagina aniqlanadi. Bu simptomning topilishi xirurgga ichakning o’tkir tutilib qolishi diagnozini kuyishga to’liq asos bo’la oladi.

Ayrim xolatlarda qorinni auskultatsiya qilganda nafaqat ichak peristaltikasi yo’qolishi, balki yurak urishi va nafas olish eshitiladi (Loteissen simptomi).

«Og’riq» bosqichi tugagandan va peristaltika yo’qolgandan keyin ichakning mexanik tutilib qolishi emas, balki funktsional tutilib qolishi birinchi o’ringa chiqadi. Dam bo’lgan qorinda doimiy tutash og’riq bo’lgan, intoksikatsiya hodisalari ortib borayotgan bu davrda – kasallikning dastlabki tabiatini aniqlash g’oyat qiyin.

Odatda, xirurg ichakning mexanik tutilib qolishining asorati – peritonit deb diagnoz qo’yadi.

O’tkir ichak tutilishda ko’ngil aynishi va qusishning mustaqil diagnostik ahamiyati yo’q. Chunki qorin bo’shlig’i a’zolarining deyarli xar bir o’tkir kasalligida ko’ngil aynishi va qusish bo’ladi. Lekin qusish xarakteri ichak tutilib qolishining har hil turlarida bir hil bo’lmaydi. Odatda past strangulyatsion tutilib qolishning boshlanishi bir yoki ikki marta reflektor qusish bilan o’tadi. Yuqori tutilib qolishda bemor ko’p qusadi, qusish uni holdan toydiradi, ko’ngil bexuzur bo’ladi, ko’pincha xikichoq tutishi va kekirish bezovta qiladi.

Mexanik va funktsional tutilib qolishning kechikkan muddatlariga qusish birmuncha xarakterli, bunda peritonit belgilari paydo bo’lishi motorika buzilib, ichak bo’shlig’ida yig’ilib borayotgan suyuqlik yuqoriga otilib chiqadi. Shunga ko’ra qusish xech qachon ahvolni engillashtirmaydi. Kasallik zo’rayib ketgan hollarda ichakning to’siqdan yuqori qismidagi suyuqligi chirib parchalanishi natijasida axlat aralash qusish holati ro’y beradi.

Ichak tutilib qolishining patognomonik simptomi ichning kechikib kelishi yoki kelmasligi va el chiqmasligi hisoblanadi. Ayrim mualliflar ma’lumotlariga ko’ra bemorlarning 60-70% ichning sira kelmasligi va el chiqmasligini, 16% – qisman ich kelmasligini qayd qilgan.

Ich kelmasligi va el chiqmasligining diagnostik axamiyatiga to’g’ri baho berish uchun kasallikning xar bir hodisasiga alohida yondoshish kerak. Bu simptom ikkita holda: chambar ichak terminal bo’limida mexanik to’siq bo’lganda (sigmasimon chambar ichak buralishi, chambar ichak chap yarmi bo’shlig’ining to’liq obturatsiyasi) va xazm trakti to’liq adinamiyasida (falaji) bo’ladi. Ichakda ajralmalar chiqmasligi aksariyat uning tutilib qolganidan darak beradi.

Biroq bemorda ich kelishi va el chiqishi bu patologiyani inkor etmaydi. Yil sayin ichakning bitishmalar sababli tutilib qolish hollari ko’payib borayapti, bu aksariyat ingichka ichak qovuzloqlaridagi jarayon bilan chegaralanib qoladi. Shuning uchun bitishma jarayoniga qo’shilmagan yo’g’on ichak bo’shalib turishi mumkin. Shu munosabat bilan bemordan so’rab-surishtirishda necha marta ich kelishi, uning o’zicha kelish-kelmasligini aniqlash muxim. Aksariyat qo’shimcha rag’batlantiruvchi tadbirlardan keyingina juda oz mikdorda ich kelishi va el chikishi kuzatilib turadi.

Qorinni ko’zdan kechirish ko’p hollarda diagnoz qo’yishda xal qiluvchi omil bo’lishi mumkin. Qorinda xar qanday xarakterdagi og’riq bo’lgan bemorning qorin devoridagi jarrohlik amaliyotdan keyingi chandiqlar ichakning bitishmalardan tutilib qolganligini ko’rsatadi. Bir muncha mualliflar ma’lumotlariga ko’ra qorin bo’shlig’idagi bitishmalar 75-80% hollarda mexanik tutilib qolishga, 30-45% hollarda funktsional (dinamik) tutilib qolishga sababchi bo’ladi.

Qorin dam bo’lishi ichak tutilib qolishining muxim simptomi hisoblanadi. Darxaqiqat, ich kelmasligi va el chiqmasligi tez orada qorin xajmining kattalashuviga olib keladi. Biroq ko’rsatib o’tilgan belgiga tanqidiy baho berish lozim. Aftidan, qorinning dam bo’lib shishib chiqishi ichak tutilib qolishining erta belgisi bo’lmasa kerak.

Ichakning mexanik tutilib qolishining xarakterli belgisi Val simptomi hisoblanadi. Val simptomi shishib chiqqan ichak qovuzlog’i tufayli chegaralangan meteorizm paydo bo’lishidir.

Qorinni paypaslab ko’rish va perkussiya qilish qorin bo’shlig’idagi o’zgarishlar to’g’risida eng to’liq tasavvur beradi. Perkussiya yordamida sigmasimon chambar yoki ko’richak buralganda qisilgan qovuzloq chegarasini aniqlash – yuqori chegaralangan timpanit simptomi (Kivul simptomi), peritonit sababli funktsional tutilib qolishda qorin bo’shlig’ida ozod suyuqlik borligidan payqash mumkin.

Ichak tutilib qolganligini aniqlashda qorinni palpatsiya qilish auskultatsiya singari katta ahamiyatga ega. Xirurg qorinni paypaslab ko’rishda qorin pardasi ta’sirlanish simptomlari bor-yo’qligini, «chaykalish shovqini» (Mate-Sklyarov simptomi) borligini aniqlashga xarakat qilib ko’rishi kerak.

O’tkir ichak tutilishida qorin, odatda, yumshoq bo’ladi va ichak devori destruktsiyasida va peritonit rivojlangandan keyingina muskullar tarang tortadi. Biroq bu simptom aniq namoyon bo’lish davri odatda qisqa bo’ladi, chunki tez orada meteorizm paydo bo’ladi.

Shishib chiqmagan qorinni paypaslab ko’rishda invaginatsiyada kolbasasimon shish, yallig’lanish infiltrati va boshqa tuzilmalar aniqdanishi mumkin.

«Chayqalish shovqini» ichak o’tkir tutilib qolishining patognomonik simptomi hisoblanadi. Uni ichak qovuzloqlarida ma’lum miqdorda dimlangan suyuqlik paydo bo’lganda va kamroq hollarda bitta qovuzloq kisilib qolganda aniqlash mumkin.

Erkaklarda to’g’ri ichakni ayollarda esa qinni barmok bilan tekshirish zarur. Bu tadbir qovuq bo’shatilgandan keyin bajarilishi kerak. Ichakning obturatsion tutilib qolishida o’sma yoki obturatsiya qiladigan boshqa tuzilma aniqlanishi mumkin. Biroq u yoki bu patologik tuzilmalar aksariyat kasallikning kechikkan bosqichlarida topiladi. Kichik chanoq bo’shlig’ida suyuqlik yig’ilishi qin gumbazi orqa qismining osilib qolishi yoki qalqib turishi, tekshirishda og’rishi bilan yuzaga chiqadi.

Sigmasimon chambar ichak uchun xarakterli belgi – to’g’ri ichak sfinkteri ochiq turgan xolatda uning ampulasi bo’sh xolatda (ballonsimon kengayish) bo’lib, unga “Obuxov kasalxonasi” simptomi deyiladi.

Instrumental tekshirish usullari. O’tkir ichak tutlishi bilan bemorlarga tashxis qo’yishda rentgenologik tekshirish katta axamiyatga ega. Rentgenologik tekshirish ichak tutilib qolishining xarakterini va darajasini aniqlashga imkon beradi.

Ichak tutilishida rentgenologik tekshiruv asosini (kontrast moddalar qo’llamasdan) ichak qovuzloqlarida el va suyuqlik satxlarini (Kloyber kosachalari) aniqlash mumkin. Rentgenologik tekshiruvida normada qorin bo’shlig’i gomogen qorong’ilashgan, faqat chap diafragma ostida me’daning gaz pufagi va undagi suyuqlik sathini ko’rish mumkin; chambar ichakning chap yarmi ham odatda ozrok miqdorda gaz tutadi. Ingichka ichak qovuzloqlarida gaz bo’lmaydi.

Kloyber kosachalarini aniqlash uchun bemorni vertikal holatda turganda tekshirish kerak. Biroq bemor ahvolining og’irligidan hamma vaqt bunga imkon bo’lavermaydi. Bunday hollarda tekshirishni lateropozitsiyada o’tkazish, ya’ni bemorni o’ng yoki chap yonboshi bilan yotgan holatida tekshirish maqsadga muvofiq, bunda rentgen nurlari orqa tomondan yunaltirilishi lozim.

Kloyber kosachalarini joylashishi va shakliga qarab ichak tutilishini joyini aniqlash mumkin. To’siq ingichka ichakda bo’lsa Kloyber kosachalari kichik bo’lib, suyuqlik sathining gorizontal kengligi uning ustidagi gazning vertikal o’lchamidan uzun bo’ladi. Gaz fonida shilliq qavat burmalari yaxshi ko’rinadi (Kerkring burmalari). Ular spiral shakllga ega bo’ladi. Kloyber kosachalari ko’proq qorin bo’shlig’ining o’rtasida joylashgan bo’lib, soni ko’p bo’ladi.

Yo’g’on ichak tutilishida Kloyber kosachalari qorin bo’lig’ining chetlarida joylashib, soni kam bo’ladi. Suyuqlik sathining gorizontal kengligi uning ustidagi gazning vertikal o’lchamidan qisqa.

Dinamik ichak tutilishida gorizontal suyuqlik sathilar ham ingichka, ham yo’g’on ichakda bo’ladi.

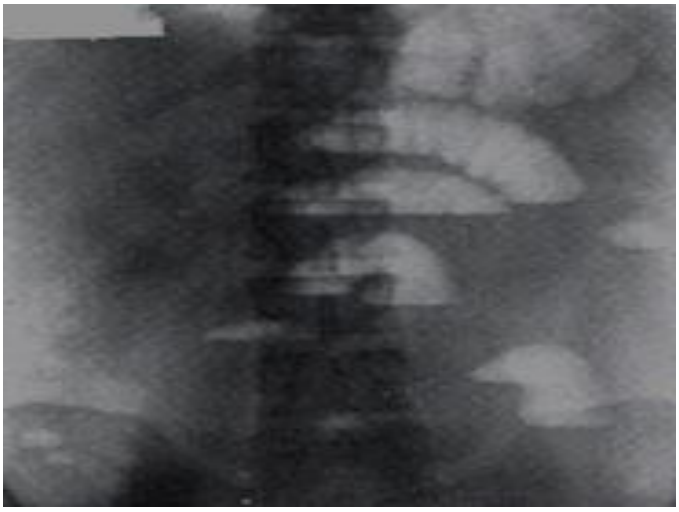

92-rasm. Kloyber kosachalari

Ayrim hollarda rentgenkontrast tekshiruv qilish lozim bo’ladi. Ularga kam invaziv irrigoskopiya va yarimstakanli bariy sinamasi kiradi.

Bu tekshiruvlardan tashqari zond orqali enterografiya qilish ham mumkin. Bunda kontrast modda to’g’ridan-to’g’ri o’n ikki barmoqli ichakka tushadi va oshqozonda kontrast moddani turib qolishlardan ozod qiladi.

Hozirgi kunda o’tkir ichak tutilishi tashxisi qo’yishda ultratovush tekshiruvlari (UTT) qo’llanilyapti. UTT da ichak bo’lig’ida ichak maxsuloti yig’ilib qolganini aniqlash mumkin.

Qonni tahlil qilganda degidratatsiya va gemokontsentratsiya belgilarini aniqlash mumkin – gemoglobin va eritrotsitlar ko’pligi, gematokritni oshishi. Kasallikni ohirgi bosqichlarida esa leykotsitoz va EChTni oshishi kuzatiladi. Qonni tahlil qilganda ko’proq uning elektrolitlar miqdori axamiyatga ega. Unda kaliy va xloridlar miqdorini kamayib ketganligi hamda kislota-ishqoriy muxitni alkalozga (kasallik boshlanish davrida) yoki atsidozga (kasallik rivojlanish davrida) o’zgarganligi aniqlanadi.

Differentsial diagnostikada bemorni kasallik dinamikasida (2-3 soat ichida) tekshirish katta ahamiyatga ega. Ichak mexanik tutilib qolganda peristaltika aniq ko’rinadi (qovuzloqlar o’z joyini o’zgartiradi), Kloyber

kosachalarining joylashgan joyi o’zgaradi; gaz bo’lishiga qaramay, ingichka ichak diametri yo’g’on ichak diametridan hech qachon oshmaydi. Ichakning funktsional tutilib qolishi peristaltik to’lqinlar bo’lmasligi bilan xarakterlanadi, gaz va suyuqlik yo’g’on va ingichka ichaklarda joylashadi, bu manzara ko’p soatlar mobaynida amalda o’zgarmaydi Kloyber kosachalari sonigina oshadi va meteorizm ko’payadi. Aksariyat ingichka ichak diametri yo’g’on ichak diametridan kattarok.

Qiyin diagnostik hollarda kontrast moddalar yuborib rentgenologik tekshirish tavsiya etiladi.

Qorin bo’shlig’ini odatdagi obzor tekshirishdan farqli ravishda kontrast modda ko’llab rentgenoskopiya qilish diagnostik imkoniyatlarini birmuncha kengaytiribgina qolmay, balki tutilib qolgan joyning ko’rinishi va uning joylashgan o’rnini aniq belgilash imkonini beradi. Bundan tashkari, Kloyber kosachalari, Kerking burmalari kabi simptomlar kontrast modda qo’llangan sharoitlarda birmuncha ravshan bo’lib qoladi.

Endoskopik tekshirish usullari ichak tutilishi diagnozini aniqlashda katta yordam berishi mumkin. Rektoromanoskopiyada va kolonoskopiyada yo’g’on ichakda uning obturatsiyasini keltirib chiqaradigan o’smani aniqlash mumkin (kolonoskop yordamida yonbosh ichakning distal qismini ko’zdan kechirishga muvaffak bo’ladi).

Shubxali diagnostika hollarida taktik yo’llanma hammaga ma’lum: bemor kasalxonaga keltirilgan vaqtdan boshlab 2 soat ichida o’tkir ichak tutilishini istisno qilish mumkin bo’lmasa, bemor ahvoli esa yomonlashib boraversa, diagnostik laparotomiya qilishga o’tiladi.

O’tkir ichak tutilishida xirurgik va konservativ davolash usullari. O’tkir ichak tutilishi bo’lganda, shuningdek shu kasallikka tahmin qilingan hamma bemorlar shoshilinch jarroxlik bo’limiga yotqizilish kerak.

Ularga og’riq, giperperistaltikaga qarshi kurash, intoksikatsiyani bartaraf qilish va gomeostaz buzilishlarini (tsirkulyatsiyadagi qon miqdorini to’ldirish, suv-elektrolit va oqsil almashinuvini tiklash) izga solishga qaratilgan

konservativ davolashni buyurish zarur. Infuzion davolash xajmi bemor ahvolining og’ir-engilligi va kasallikning qancha muddatdan buyon borligi bilan belgilanadi.

Diagnoz noaniq bo’lganda promedol va narkotik analgetiklar qo’llanishdan saqlanib turish kerak.

Konservativ davolash bemorni tekshirish bilan parallel holda maksimal hajmda o’tkaziladi. Ichak tutilishi og’ir kechayotgan bemorlarda konservativ davolash operatsiyadan oldingi tayyorgarlik sifatida, ko’pi bilan 30-40 minut ichida o’tkaziladi.

O’tkir ichak tutilishi diagnozi tasdiqlangan bemorlarda konservativ davolash ko’pi bilan 2 soat o’tkaziladi.

Konservativ davolash kompleksi oshqozon ichak traktini yuqori bo’limlarini me’daga (yoki yaxshisi o’n ikki barmoqli ichakka) zond kiritish vositasida turib qolgan suyuqlikni passiv oqizish yoki past bosim ostida (masalan, suv oqimi nasosi yordamida) chiqarishni o’z ichiga oladi. Me’dani 1-2% li natriy gidrokarbonat eritmasi bilan yuvish maqsadga muvofik.

Atropin sulfat (teri ostiga 1 ml 0,1% li eritmasi), zarurat bo’lganda tayinlanadi; sifon klizmalar yo’g’on ichakning bo’shalishiga, ba’zan esa tutilib qolishining yo’qolishiga olib keladi.

Ayrim hollarda endoskopik tekshirish vaqtida bajariladigan davolash muolajalari tutilib qolishni yo’qotishga yordam beradi. Masalan, yo’g’on ichakning distal bo’limlarida invaginatsiyaning yoki sigmasimon ichakning buralib qolishining ilk bosqichlarida uni havo bilan chiqarib, invaginatning yozilishiga, burilishni to’g’rilanishiga muvaffak bo’lish mumkin.

Venaga 10% li natriy xloridni sutkasiga 1-2 marta 20 ml dan, 500-1000 ml dan 5-10% li glyukoza eritmasiga insulin qo’shib (4 g quruq glyukoza moddasiga 1 TB xisobida), elektrolit, ayniqsa kaliy almashinuvini normaga solish yo’li bilan motorikani tiklasa bo’ladi. Kaliy tanqisligi nerv impulslarining sinaptik tuzilmalarga o’tishiga yomon ta’sir qiladi; ichak atoniyasini gipokaliemiya natijasida rivojlanishi yaxshi ma’lum. Biroq kaliy darajasining

o’zigina emas, balki kaliy, natriy va kaltsiy ionlarining normal nisbati ham muxim. Shunga ko’ra tegishli analizlar o’tkazish zarur. Ichak devorida mikrotsirkulyatsiyani tiklash muvaffakiyatli davolashning shartlaridan biri sanaladi. U oqsil miqdorini normaga solish, qon reologik xossalarini yaxshilash, qonning tomir ichida ivib qolishining oldini olish va shu kabilarni o’z ichiga oladi. Jigar oldi kletchatkasiga va bevosita tomirlar o’zaniga (tomchilab) 100-150 ml miqdorda 0,25% li novokain eritmasi yuborish ichak motorikasiga yaxshi ta’sir ko’rsatadi, nerv impulsining muskul tolasiga uzatilishini kuchaytiradi: 0,05% li prozerin eritmasini 1 ml dan 1-1,5 soat o’tkazib 2 marta teri ostiga albatta yuborish kerak. Qator hollarda sifonli klizmalar to’g’ri ichak ampulasidagi axlatni barmoq bilan chiqarish bilan qo’shib olib boriladi.

Konservativ davolashning ta’sirchanligiga baho berishga bemorning umumiy holati (shikoyatlari, gemodinamika ko’rsatkichlari va b.) va, nihoyat, qorin tomonidan bo’lgan o’zgarishlar (o’lchami, peristaltika borligi, qorin pardasining ta’sirchanligi, motorika rag’batlantirilgandan keyin ich kelishi va boshqalar), davolash jarayonidagi rentgenologik manzara dinamikasi, mezon bo’lib hisoblanadi. O’tkazilayotgan davolashning naf bermasligi, ustiga-ustak bemor umumiy holatining yomonlashuvi (meteorizm oshishi, intoksikatsiya) operatsiya qilishga ko’rsatma bo’ladi.

Ichakdagi destruktsiya simptomlarida (keskin lokal og’riq qorin pardasi ta’sirlanishining lokal simptomlari, defans, meteorizm, qusish, peristaltika bo’lmasligi, «chayqalish shovqini» va b.) asosiy davolash tadbiri sifatidagi operatsiyaga mutloq ko’rsatmalar vujudga keladi. Konservativ davolash operatsiyadan oldingi jadal tayyorgarlik doirasida o’tkaziladi, xolos.

Ichak parezi va funktsional tutilib qolishini (falajlik) patogenetik davolash. Ichakning dinamik paralitik tutilib qolishi qorin bo’shlig’ining xar hil xirurgik patologiyasida, intoksikatsiyada, operatsiyadan keyin va shu kabilarda uchraydi.

2-3 kun davom qiladigan ichak parezi laparotomiya bilan birga o’tadi va operatsiyadan keyingi davr qulay kechganda o’zicha barham topadi. Parez va

ichak funktsional tutilishi og’ir formalari metabolik buzilishlar, ayniqsa kaliy ionlari tanqisligi, simpatikotoniya sababli; buyrak usti bezlari po’stlok moddasi gormonlari etishmasligi, ichak tutqich qon aylanishi buzilishi, organlar ichidagi tomirlar va ichak tutqich terminal venalari trombozi, peritonit va boshqalar sababli kelib chiqqan.

Ichak mexanik tutilishini xatto ilk davrda operatsiya qilish ichak xarakat aktivligi buzilishlarini darhol bartaraf etmay, balki avvaliga parez manzarasini kuchaytiradi.

Operatsiyadan keyin ichak choki germetikligi ko’p jixatdan operatsiyadan keyin parezning kechishi bilan belgilanadi. Ichakning operatsiyadan keyingi funktsional tutilib qolishi ichak ichidagi bosimning oshishi bilan o’tib, choklarning etarlicha solinmaganidan darak beradi.

Konservativ davolash usullari orasida ichak motorikasini bevosita rag’batlantirish usullari, elektrstimulyatsiya, ichak motorikasini tormozlaydigan reflekslarni blokada qilish usullari farq qilinadi. Hazm traktini dekompressiya qilish usullari xirurgik usullarga kiradi. Motorikani yaxshilashning klizma, venaga natriy xlorid, kaliy xlorid eritmalari yuborish, pituitrin, prozerin qo’llanish kabi usullari eng ko’p tarqalgan.

Ichak funktsional tutilishini davolashning patogenetik vositasi ichakka simpatik innervatsiya tormoz ta’sirining blokadasi, simpatikotoniyani bartaraf qilish xisoblanadi. Bunga ganglioblokatorlar, anesteziya qiladigan vositalar bilan gangliar blokada usullarini qo’llash, simpatolitik vositalar yuborish bilan erishiladi.

Peridural anesteziya ichak parezida uning motorikasiga rag’batlantiruvchi ta’sir ko’rsatadi. Peridural bo’shliqqa har 4 soatda 10 ml 2,5% li trimekain eritmasi yuborish ichak harakat funktsiyasini faollashtiradi. Peridural anesteziyani ichakning funktsional tutilib qolishi barham topguncha, ya’ni 3-5 sutkagacha qo’llash yaxshi natija beradi.

Peridural anesteziya bilan elektr stimulyatsiyani birga olib borish, shuningdek simpatolitik vositalar qo’llash (zobarin, guanidin, ornil) ichak peristaltikasini rag’batlantirishning ta’sirchan usullari hisoblanadi.

Davom ettirilgan peridural anesteziya xizmati yaxshi yo’lga qo’yilgan bo’limlarda elektr stimulyatsiya bilan birga ichakning, uni funktsional tutilishini profilaktika qilish va davolash uchun qo’llash tavsiya qilinadi. Simpatolitik vositalarni esa oddiy va hammaga ma’lum bo’lganidan funktsional ichak tutilishida hamma joyda qo’llanishi mumkin.

O’tkir ichak tutilishini xirurgik davolash.

Ichak tutilganda yoki unga shubxa qilinganda zarur tadbirlardan biri qorin bo’shlig’ining hamma organlariga kiriladigan yo’lni vujudga keltirish hisoblanadi. Buni avvalo miorelaksantlardan foydalanib o’tkaziladigan endotraxeal narkoz bilan ta’minlanadi.

Bemorning ichagi bitishmadan tutilib qolganda xirurg navbatdagi operatsiya qilinishida qiyin ahvolda qoladi. Shunga o’xshash har bir holda masala individual xal qilinadi, biroq har qanday yo’l orqali kirishda odatda o’zaro va parietal qorin pardasi bilan yopishgan ichak qovuzlogini katta masofada ozod qilishga to’g’ri kelishini unutmaslik kerak. Shuning uchun eski chandik bo’yicha uni kesib o’rta yo’l bo’ylab kirishdan foydalanish kerak. Bunda eng muximi qorin bo’shlig’iga kirish vaqtida ichak qovuzlog’ini jaroxatlab qo’ymaslik hisoblanadi.

Laparotomiya bajarilgandan keyin qorin bo’shlig’i taftish kilinadi. Strangulyatsion tutilishda xazm trakti birin-ketin taftish qilishning hojati yo’q. To’siqdan pastda ichak puchaygan holatda bo’ladi.

Kasallik manzarasi tutilib qolishning turi, paydo bo’lgan vaqti, ilgari boshdan kechirilgan operatsiyalar yoki peritonitdan keyin bitishma jarayonining yuzaga chiqqanligi darajasiga bog’liq holda birmuncha farq qiladi.

Agar diagnostik hato tufayli laparotomiya ichak funktsional tutilishining boshlang’ich bosqichida o’tkazilgan bo’lsa, operatsiyaning faqat diagnostik qismi bilan chegaralanib qolish mumkin emas. Bunday operatsiyadan keyin

bemorlarning ahvoli operatsiyadan keyingi parez xisobiga hamisha yomonlashadi. Parezga qarshi kurashish va funktsional tutilib qolishni profilaktika qilish maksadida shu sharoitda nazariy asoslangan muolaja – ichak dekompressiyasi qilinadi. Ichak tutqichiga 100 ml gacha 0,25% li novokain eritmasini yuborish peristaltikaning tiklanishiga yordam beradi.

Ichakning o’tkir tutilishida operatsiya xajmi quyidagicha bo’ladi:

1) ichak tutilishini bartaraf etish va tutilib qolishga bevosita olib kelgan sababni imkon boricha bartaraf etish;

2) ichakni dimlangan suyuqlikdan xoli qilish va operatsiyadan keyingi davrda uning bemalol okib ketishini ta’minlash – nazoenteral dekompressiiya;

3) qorin bushlig’ini sanatsiya va drenaj qilish.

Shunday qilib, eng muximi ichak bo’ylab passajni tiklash lozim. Biroq bu tutilib qolishni keltirib chiqargan sababni tugatish degan ma’noni bildirmaydi. Tabiiyki, tutilib qolishni tiklash uchun to’siqni bartaraf etish eng ma’kul variantdir. Biroq bu shartni bajarish bemor ahvolining og’ir-engilligiga to’liq bog’liq. Xar qanday operatsiyaning asosida radikallik yo’lida bemorga ziyon etkazmaslik yotishi kerak. Shuning uchun tegishli operatsiya xajmini tanlash uchun xirurg bemor ahvoliga ob’ektiv baho berishi lozim. Shubxasiz, ko’pgina sharoitlarda xirurg, odatda, ichak rezektsiyasini qilib tutilib qolish sababini bartaraf etishga majbur. Biroq operatsiyaning keyingi – tiklanish bosqichini bemor ahvolining og’ir-engilligi bilan taqqoslashi va birlamchi anastomoz qo’yishi yoki ileostomani bajarishi kerak xolos. Bemorning ahvoli nechog’lik og’ir bo’lsa, operatsiya radikalligi shunchalik kamroq bo’lishi kerak.

Ichakning buralib, tugun hosil qilib, qisilib yashab ketishga layoqatsiz qovuzloqlari odatda birlamchi rezektsiya qilinishi kerak. Ichakning yashashga layoqatsizligiga shubha bo’lganda, ayniqsa strangulyatsion egatlar, qon quyilgan qismlari bo’lganda shubhali qismlarini ham rezektsiya qilish kerak bo’ladi.

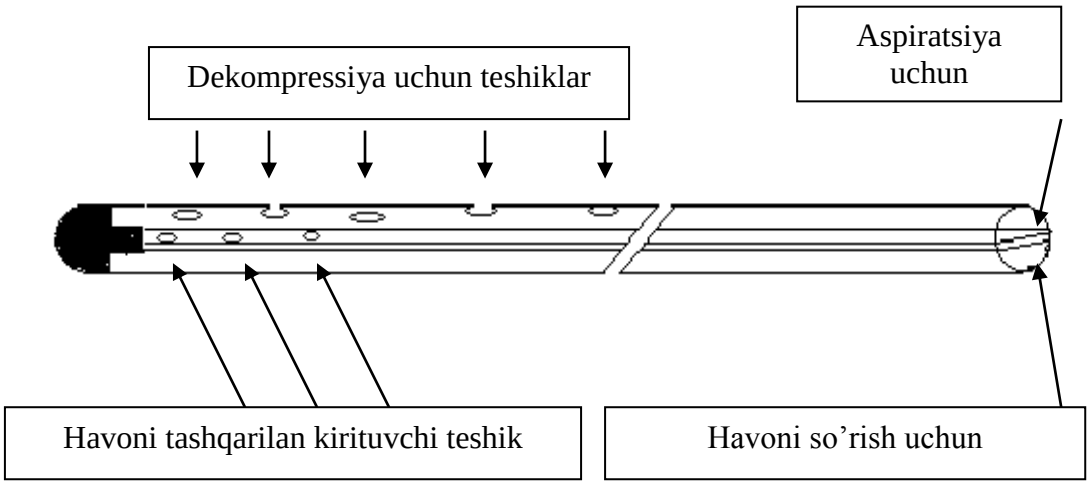

93-rasm. Nazoenteral zond

Ichakning yashashga layoqatliligini aniqlashning ko'pgina usullari taklif qilingan. Klinik amaliyotda ichakni issik izotonik natriy xlorid eritmasiga xullangan salfetka bilan 10-15 minutgacha isitishdan foydalaniladi, shuningdek ichak tutqichga 20-40 ml iliq novokain eritmasi yuboriladi. Agar ichakning yashashga layoqati saqlanib qolgan bo'lsa, hozirgina aytib o'tilgan muolajadan keyin ichakning seroz qoplami pushti rangga kiradi, turgor va aniq peristaltika paydo bo'ladi, ichak tutqich tomirlarining urib turishi aniqlanadi.

Ichakning o'tkir tutilib qolishida ichak devoridagi, ayniqsa ko'zdan kechirib bo'lmaydigan shilliq pardasidagi degenerativ o'zgarishlar darajasi bir hil emas: to'siqdan yuqori joydagi qovuzloqlarda o'zgarishlar hamisha ko'prok. Shuning uchun ichak obstruktsiya joyidan 40-50 sm yuqorida va uning pastidan 10-15 sm olib tashlanganda rezektsiya texnik jixatdan to'g'ri bajarilgan hisoblanadi. Ko'rsatib o'tilgan masofalarni ichakning yashashga layoqatli va layoqatsiz qismlari orasidagi chegaradan o'lchash kerak.

Ichakni sog'lom to'qimalar chegarasida rezektsiya qilish anastomozning bitib ketishiga kafil bo'ladi.

Tutilib qolishning strangulyatsion formalari orasida sigmasimon chambar ichakning buralishi eng ko'p – deyarli 50% bemorlarda uchraydi. Kasallikning eskiligi va morfologik o'zgarishlar, bemorlarning yoshi va ahvolining og'ir-

engilligi hisobga olinganda ba’zan optimal taktik echimni tanlash qiyin bo’ladi. Xirurg ko’p uchratib turadigan ayrim hollarni ko’rib chiqamiz.

Sigmasimon chambar ichak nekrozi yoki qora sigma. Taktika masalasi sog’lom to’qimalar doirasida rezektsiya qilish foydasiga hal qilinadi. Nekrozlangan qovuzloqni qorin bo’shlig’idan qorin pardasiga olib chiqib, bemor ahvoli imkon berishi bilan rezektsiya qilish yuqori letallikka sabab bo’lganligi sababli o’zini oqlamadi va hozir qo’llanilmaydi.

Nekrozlangan ichak rezektsiyasidan keyingi tiklanish bosqichi. Ichakning ikkala uchini oqmalar ko’rinishida qorin devoriga chiqarilgandan keyin eng yaxshi natijalar kuzatiladi. Ichakning distal uchini tikib qo’yishdan va uning proksimal uchini anus ko’rinishida chiqarishdan iborat bo’lgan Gartmann operatsiyasi o’zini yaxshi oqlada. Ayrim klinikalardagi ijobiy tajribaga qaramay, sigmasimon chambar ichak nekrozida birlamchi anastomoz qo’yish yaxshi natija bermadi.

Sigmasimon chambar ichakning nekrozsiz buralishida, yuqorida ko’rsatib o’tilganidek rezektsiya va birlamchi anastomoz ahvoli og’ir bo’lmagan, intoksikatsiya belgilari yo’q yoki juda kam yosh bemorlarda qilinishi mumkin. Bu operatsiyaga engillashtiruvchi tsekostomiya majburiy qo’shimcha hisoblanadi.

Ichak buralishiga ko’p vaqt bo’lganligi, intoksikatsiya, boshqa organlarning birga keladigan patologiyasi, ko’ndalang va pastga tushadigan chambar ichaklarda ichak suyuqligining talaygina yig’ilib qolishi sigmasimon ichakni rezektsiya qilmasdan buralishi shunchaki to’g’rilab qo’ya qolish uchun asos bo’ladi.

Ichakning obturatsion tutilib qolishidagi taktika. Ichak obturatsiyasi turli-tuman sabablardan kelib chiqishi mumkin. Ulardan asosiylari: ichak buralishi yoki bitishmalar va chandiqli tortmalardan bosilishi, yo’g’on va ingichka ichakning xavfli va (kamroq) xavfsiz o’smalari, bo’shlig’ini axlat va o’t toshlaridan obturatsiyasi, ichakning gijjalardan bekilib tutilib qolishi, ichakning chandiqli strikturasi hisoblanadi.

Gijja invaziyasidan tutilib qolish ko’pincha askaridalardan bo’ladi, bunda to’siq bo’lgan joy odatda yonbosh ichakda joylashadi. Laparotomiya vaqtida xirurg gijjalar to’plamini tugatishi va ularni qism va qism ichakning quyi kesigiga va ko’richakka surib qo’yishi kerak. Askaridalar eng ko’p to’plangan joyda ichak devorining yupkalashib qolganligi yoki unda organik o’zgarishlar bo’lishi ichakni qisman rezektsiya qilib, anastomoz qo’yishga ko’rsatma hisoblanadi. Odatdagi enterotomiya qilish va teshik orqali askaridalarning minimal miqdorini chiqarish ham mumkin.

Tutilib qolish ingichka ichakning terminal bo’limida joylashgan gijja invaziyasidan farqli ravishda o’t toshi tiqilib qolishi och ichakda va hatto uning boshlang’ich bo’limida eng ko’p uchraydi. To’siq yuqorida joylashganda kasallik tez va og’ir kechadi. Tutilib qolishning bu turida enterotomiya qilinadi va o’t toshi olib tashlanadi, bunda tikishni osonlashtirish va shaklini kamroq buzish uchun ichakni ko’ndalangiga kesgan ma’qulroq.

O’sma yo’g’on ichak obturatsiyasiga eng ko’p sabab bo’ladi. 75% hollarda tutilib qolish o’sma chambar ichakning chap yarmida joylashganda va ularning 50% rektosigmoid burchakda rivojlanadi. Bu pastga tushadigan chambar ichak diametrining birmuncha kichikligi va unda shakllanib bo’lgan, zich axlat massalari borligi bilan izoxlanib, bu tutilib qolish vujudga kelishiga yordam beradi. Operatsiya xarakteri to’g’risidagi masalani echishga bemor ahvoliga kompleks baho berish, o’sma bor joydagi va ichakning olib keladigan kesigidagi lokal o’zgarishlar yordam beradi. Xirurg malakasini, anesteziologik ta’minot va shunga o’xshashlarni ham e’tibordan chiqazib bo’lmaydi.

Radikal operatsiyani ko’tara olmaydagan og’ir bemorlarda ichaklarda turib qolgan suyuqlikni chiqarish va intoksikatsiyani yo’qotish uchun avvalgi o’smadan yuqorida axlat oqmasi (axlat yo’li) qo’yish kerak. Metastazlar bo’lganda yoki o’sma qo’shni organlarga o’sib kirganda operatsiyaning bu bosqichi yagona hisoblanadi.

Bemorning ahvoli engilroq bo’lganda o’smasi bo’lgan ichak birlamchi rezektsiya qilinishi, keyin axlat oqmasi chiqarilishi mumkin.

Operatsiyadan keyingi davrda intensiv davolashning tobora ortib borayotgan imkoniyatlari obturatsion tutilib qolishda birlamchi rezektsiyani bajarishga ko’rsatmalarni birmuncha kengaytirishga imkon berdi. Biroq yuqorida aytib o’tilganidek asosiy operatsiyani ko’richakka engillashtiruvchi oqma qo’yish bilan to’ldirish, shuningdek qo’yilgan. anastomozdan yuqorida orqa chiqaruv yo’li orqali ichak zondi kiritish yo’li bilan olib keladigan bo’limning to’liq dekompressiyasini ta’minlash zarur. Ko’pgina mualliflar anastomoz parietal qorin pardasi bilan bekitilganda uning yaxshi bitishini qayd qiladilar.

Stenozga olib keladian o’sma ko’richak yoki yuqoriga ko’tariladigan chambar ichakda joylashgan bo’lsa, aksariyat birlamchi rezektsiyadan foydalanishga to’g’ri keladi. Biroq chambar ichak o’ng yarmi o’smalari uchun xarakterli metastazlanish munosabati bilan ko’pincha yonbosh va yuqoriga ko’tariladigan yoki ko’ndalang chambar ichaklar orasiga aylanma anastomozlar qo’yiladi.

Invaginatsiya – obturatsiya bilan strangulyatsiya orasida oraliq holatini egallaydigan ichak tutilishining turidir. Katta yoshdagi odamlarda invaginatsiya kam uchraydi. Odatda, yonbosh ichak ko’richak ichiga kiradi. Operatsiya xarakteri invaginatda operatsiya vaqtigacha ro’y bergan mahalliy o’zgarishlarga bog’liq. Invaginatsiyani ko’pincha yuqoriga ko’tariladigan ichak tomonidan invaginat boshchasini asta-sekinlik bilan bosib, shunchaki to’g’rilash bilan yo’q qilishga muvaffak bo’linadi. Destruktiv o’zgarishlar bo’lganda ichakni rezektsiya qilish (qon oqimi bo’zilishi sababli ro’y bergan nekroz) odatda ileotranverzoanastomoz qo’yish bilan tugallanadi.

Ichak buklanishi yoki uning boshqa deformatsiyasi natijasida paydo bo’lgan bitishmadan tutilib qolishda ichak o’tkazuvchanligini tiklash uchun ko’pincha bitishma yoki tortmani kesishning o’zi kifoya qiladi. Katta ko’lamdagi bitishma jarayoni tutilib qolgan joyni hamavaqt to’g’ri aniqlashga imkon beravermaydi, shuning uchun bunday sharoitda passajdan ichak

qovuzloqlari yig'indisini uzib qo'yadigan aylanma anastomoz qo'yish juda maqsadga muvofiq.

Adabiyotda ichakning o'tkir tutilib qolishini bartaraf qilish va Nobl operatsiyasini bir vaqtda bajarish to'g'risida axborotlar bor. Bunday taktikani, aftidan, bemorlarning bir qismi uchun to'g'riligini tan olish va bu operatsiyani katta tajribaga ega xirurglar bajarishi lozimligini ta'kidlab o'tish zarur.

Ichakni turib qolgan suyuqlikdan xoli qilish va operatsiyadan keyingi davrda uning bemalol oqib ketishiga sharoit yaratishga ingichka ichakning hammasini, zarur bo'lganda yo'g'on ichakni ham intubatsiya qilish yo'li bilan erishiladi. Ichakni dekompressiya qilish va uning parezini dori-darmonlar bilan davolash bilan birga ichak tutqichni 0,25% li novokain eritmasi bilan blokada qilish tavsiya etiladi, bu ham peristaltika tiklanishiga imkon beradi. Ichakda morfologik o'zgarishlar bo'lmaganda yoki kam yuzaga chiqqanda erta bajariladigan operatsiyalar hajmi (bitishmani qirqish, ichak bo'shlig'ini ochmasdan stomani chiqarish), qorin bo'shlig'ini drenaj qilishga ehtiyoj qolmaydi.

JIGAR XIRURGIK KASALLIKLARI

Anatomo-fiziologik xususiyatlari

Jigar inson organizmining eng yirik a'zolaridan biri hisoblanadi. Uning og'irligi 1200-2000 g ni (tana og'irligining 1/50 qismini) tashkil qiladi. U ona qornidagi homila hayotining uchinchi xaftasida o'n ikki barmoqli ichak shilliq qavati epiteliyidan ajralib chiqish yo'li bilan rivojlanadi. Jigar qorinning o'ng yuqori kvadrantida joylashgan bo'lib, qovurg'alar bilan yopilgan. Uning yuqori chegarasi o'ng o'rta o'mrov chizig'i bo'ylab IV qovurg'alar oralig'igacha etadi, pastki cheti chaqaloqlarda aksariyat hollarda kindikkacha boradi. Emizik yoshidagi bolalarda u qovurg'a cheti ostidan 2-3 sm ga chiqib turadi va taxminan to'rt yoshlarga kelib uning orqasida joylashadi. Jigarning pastki chegarasi o'rta chiziq bo'ylab kindik bilan xanjarsimon o'simta orasidagi

masofaning o’rtasida joylashgan. Jigarning oldingi yuqori qabariq yuzasi o’roqsimon boylam bilan ikki bo’lakka: o’lchamlari bo’yicha katta o’ng va kichikroq chap bo’laklarga bo’linadi. Pastki botiq yuzasida ikkita uzunasiga ketgan bo’ylama egatlar (o’ng va chap) va ko’ndalang egat farqlanib, buni jigar darvozasi deb ataladi. Bu egatlar jigarning o’ng, chap, kvadrat va dumsimon bo’laklarga bo’ladi (94-rasm).

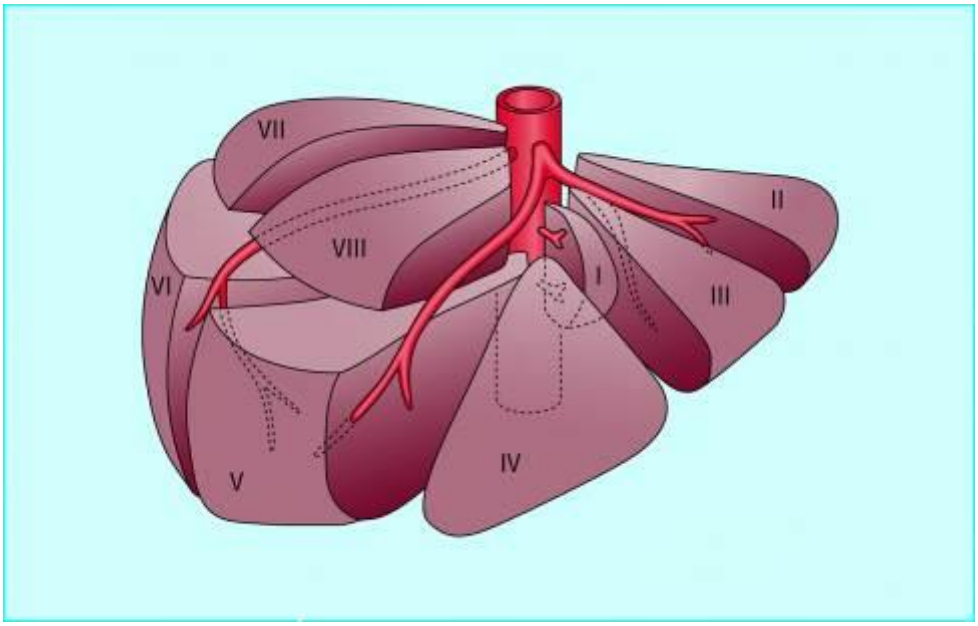

94-rasm. Jigar segmentlarining joylashuvi.

Jigar darvozasi tarkibiga jigar arteriyasi, nervlari va darvoza (qopqa) venasi kiradi, limfatik yo’llar va umumiy jigar o’t yo’li esa undan boshlanadi. Jigar, diafragmaga tegib turadigan orqa yuzasidagi qismidan tashqari, hamma tomonlardan qorin parda bilan qoplanadi.

Qorin pardasi atrofidagi a’zolarga o’tib, jigarni turg’un holatda tutishda muhim ahamiyatga ega bo’lgan boylamlar: o’ng va chap tojsimon, jigar-me’da, jigar-o’n ikki barmoqli ichak, jigar-buyrak boylamlarini xosil qiladi. Jigarning qon ta’minoti xususiy jigar arteriyasi, shuningdek darvoza venasi tomonidan amalga oshiriladi. Bunda umumiy qon oqimining taxminan 25% arteriyaga va 75% i darvoza venasiga to’g’ri keladi.

Jigarning o’roqsimon boylami bo’yicha o’ng va chap bo’laklarga bo’lish uning funktsional anatomiyasiga mos kelmaydi, bundan vizualizatsiya usullari natijalariga baho berishda, hamda xirurgik operatsiyalar o’tkazishda foydalaniladi. Uning negizini darvoza venasi, xususiy jigar arteriyasi va o’t yo’llarining tarmoqlanishi printsipi tashkil qilinadi, ular qon ta’minotini va jigarning bir-biriga nisbatan uzoqlashgan sohalaridan qon oqib kelishini ta’minlab turadi. Chunonchi, darvoza venasi o’ng va chap tarmoqlarga bo’linib, tegishli jigarning o’ng va chap bo’lagini oziqlantiradi. Bo’laklar o’rtasidagi chegara qiya chiziq bo’ylab pastki kovak venasidan o’t qopchasi o’rnigacha va keyin jigar darvozasigacha boradi. Darvoza venasining har ikki tarmog’i, o’z navbatida, yana ikkita tarmoqqa bo’linib sektorlar nomini olgan sohalarni qon bilan ta’minlaydi.

O’ng bo’lakda – oldingi va orqa, chap bo’lakda – medial va lateral sektorlar farqlanadi. Sektorlar segmentlarga bo’linadi, ular raqamlar bilan belgilanadi. Chap bo’lakni I-IV segmentlar xosil qiladi. Bunda I segment jigarning dumsimon bo’lagiga mos keladi, II va III segmentlar chap lateral sektorda, IV segment esa chap medial sektorda joylashgan. Jigarning o’ng bo’lagi tarkibiga V-VIII segmentlar kiradi. O’ng oldingi sektor V va VIII ga, o’ng orqa esa VI va VII segmentlarga bo’linadi.

Jigarning gistologik tuzilishi asosini shakli prizmasimon va o’lchamlari 1 mm dan 2,5 mm gacha bo’lgan bo’lakchalar tashkil qiladi. Har bo’lakcha o’rtasida markaziy vena joylashgan bo’lib, undan radiuslar bo’yicha periferiyaga tomon to’sinlar joylashib, ular o’t kapillyarlarini, qo’shilgandan keyin esa – o’t yo’llarini xosil qiladigan ikki qator jigar hujayralaridan iborat. Jigar arteriyasini va darvoza venasining oxirgi tarmoqlarini kapillyarlar xosil qiladi, ular jigar hujayralarini o’rab turadi. Oddiy kapillyarlardan farqli ravishda, bo’lakchalar ichidagi kapillyarlar endoteliysidan tashqari, yuqori fagotsitar faoliyatga ega bo’lgan Kupfer hujayralarini saqlaydi. Endotelial hujayralar muayyan o’lchamdagi makromolekulalarni gepatotsitlar bilan endotelial hujayralar

o’rtasida joylashgan Disse bo’shlig’igacha o’tkazib, qonni filtrlash xususiyatiga ega bo’lgan fenesterlar bilan ta’minlanadi.

Subendotelial bo’shliqda yulduzsimon hujayralar (Ito hujayralari) topiladi, ular aktin va miozin borligi tufayli muayyan moddalar, masalan endotelin-1 ta’siri ostida qisqarish qobiliyatiga ega bo’lib, shu tariqa qon oqimini sinusoidlar darajasida amalga oshirib turadi. Qon kapillyarlar orqali o’tib markaziy venaga tushadi, ular birlashib, so’ngra jigar venalarini xosil qiladi. Jigar venalari 3-5 ta miqdorda pastki kovak venasiga quyiladi.

Jigar ichi o’t yo’llari darvoza venasi va jigar arteriyasini tarmoqlarining yo’li bo’ylab joylashgan. O’ng va chap bo’lakchali jigar yo’llari birga qo’shilib, umumiy jigar o’t yo’lini (gepatikoxoledox) xosil qiladi. Unga qopcha yo’li quyilgandan keyin, bu yo’l – umumiy o’t yo’li (xoledox) deb ataladi va me’da osti bezi yo’li bilan birga o’n ikki barmoqli ichakka quyiladi.

Limfa Disse bo’shliqlarida xosil bo’ladi. Jigarda venoz oqim buzilganda va sinusoidal bosim orta borganda limfa ishlanishi keskin ko’payadi, bu astsit xosil bo’lishining eng muhim omillaridan biri hisoblanadi. Jigarning limfatik tomirlari limfaning jigar darvozasi limfatik tugunlariga va keyin jigar-o’n ikki barmoqli ichak boylami bo’ylab oqishini ta’minlab turadi. Limfa jigarning yuza bo’limlaridagi yo’llar bo’yicha oqib keladi, ular diafragmadan oqib o’tib, ichki ko’krak arteriyasi yo’li bo’ylab ko’ks oralig’i tugunlariga va ko’krak limfatik yo’liga limfa oqishini ta’minlaydi. Limfatik yo’llar va tugunlarning bir qismi, pastki kovak venasining ko’krak bo’limi yo’li bo’ylab tarqaladi.

Jigar sunuslari qorin chigalida joylashadigan VII-X simpatik gangliylarining nerv tolalaridan innervatsiya qilinadi. Parasimpatik innervatsiya o’ng va chap adashgan nervlarining tolalaridan amalga oshiriladi. Innervatsiyada shuningdek o’ng diafragmal nerv qatnashadi. Nerv tolalari jigarga arteriyasi va o’t yo’llari yo’li bo’ylab kiradi va jigar parenximasigacha etib boradi.

Jigar turli-tuman faoliyatlarni bajaradi: oqsil sintezi, uglevod, yog’ almashinuvida qatnashadi, ular bir-biri bilan chambarchas bog’langan. Jigarda qon plazmasining asosiy oqsillari (albuminlar, globulinlar, fibrinogen), oddiy

uglevodlardan glikogen polisaxaridi sintezi sodir bo'ladi va uning glyukoza xosil qilib parchalanishi, yog' utilizatsiyasi, yog' kislotalarining parchalanishi va oksidlanib parchalanishi, shuningdek fosfolipidlar sintezi ro'y beradi. Jigar hujayralarida ammiakdan mochevina xosil bo'lishi kechadi, qon ivish omillari sintezi, bilirubin almashinuvi ta'minlanadi. Jigar endogen va ekzogen toksik moddalarni zararsizlantirishning eng muhim a'zolaridan biri bo'lib hisoblanadi.

Jigar etishmovchiligining muhim ko'rinishlaridan biri – sariqlik hisoblanadi, uning asosini jigar pigment almashinuv faoliyatining buzilishi tashkil qiladi. Bilirubin gem metobolizmining oxirgi mahsuloti hisoblanib, u gemoglobin, mioglobin, tsitoxromlar, masalan, R_{450} tsitoxromi molekulalarining tarkibiy qismi hisoblanadi. Bir kecha-kunduzda retikuloendotelial sistemada taxminan 300 mg bilirubin xosil bo'ladi. Bunda uning qariyib 80% eritrotsitlar gemoglobinidan sintez qilinadi, qolgan miqdori esa taloq, suyak iligi, gem saqlaydigan oqsillarning etilmagan hujayralaridan sintez qilinadi.

Gemoglobinning parchalanishi jarayonida uning oqsil qismi (globin) ajralib chiqadi, gemosiderin tarkibidagi temirdan sintez uchun foydalaniladi, gemotoidin esa (molekulaning gem saqlovchi bo'lagi) keyinchalik parchalanishga uchraydi. Mikrosomal ferment gemoksigenaza ta'siri ostida porfirinli halqa chiziqli terapirrolga (biliverdin) aylanadi, u o'z navbatidan biliverdin sintetazidan bilirubinga aylanadi, xosil bo'lgan bilirubin tuzilishiga ko'ra qutblanmagan birikma, ya'ni yog'da eruvchan modda hisoblanadi. U qon albumini bilan uzviy bog'langan. Jigar sinusoidlarida bilirubin albumindan ajralib chiqadi. Jigar hujayrasida bilirubinning glyukuron kislotasi bilan kon'yugatsiya reaktsiyasi ro'y berib, natijada bilirubin mono va diglyukuronidga (bog'langan bilirubin) aylanadi. U suvda eruvchan bo'lib qoladi va o't orqali ajraladi. Kon'yugatsiyalanmagan bilirubin sulfodiazoreatkiv bilan molekulalararo vodorod bog'lar to'g'ridan-to'g'ri (spirt bilan Vandenberg reaktsiyasi) xosil qilmaydi, shuning uchun kon'yugatsiyalangan (bevosita bilirubin) dan farqli ravishda bilvosita bilirubin deb ataladi. Albumin bilan

bog’langan va suvda erimaydigan bilvosita bilirubin buyrak kanalchalarida filtrlanmaydi va siydik bilan ajralib chiqmaydi.

Ingichka ichakda, o’t yo’llarida (ayniqsa bakterial xolangitda) bilirubin urobilinogenga aylanadi, u qonga oson so’riladi. Biroq amalda to’la-to’kis ushlab qolinadi. Jigar faoliyati buzilganda urobilinogenning jigardan ekskretsiyasi ortadi, keyinroq yo’g’on ichak mikroflorasi ta’siri ostida bog’langan bilirubindan sterkobilinogen xosil bo’ladi, u sterkobilinga aylanib axlatga o’ziga xos rang beradi. Normada sterkobilinogenning ozroq qismi jigarni chetlab o’tib, to’g’ri ichak venalari bo’ylab, sistem qon oqimiga tushadi va siydik bilan ajraladi.

Jigarning anatomik nuqsonlari

Jigarning anatomik nuqsonlari jigarning joylanishi (situs viscerus inversus) va uning tuzilish xususiyatlari bilan bevosita bog’liq bo’ladi. Jigarning bir qator hayvonlarga xos bo’lgan bo’laksimon tuzilishi, insonda ham atavizm ko’rinishida uchrashi mumkin. Kamdan-kam hollarda qo’shimcha bo’lakchalar tutqichga (mezenteriy) ega va buralib qolishi mumkin, bu jarrohlik operatsiyasini o’tkazilishini talab qiladi.

Jigar tomirlarining tug’ma patologiyasi jigar bo’lagining atrofiyasiga olib kelishi mumkin, fibroz rivojlangan sayin jigarning o’lchamlari keskin kichrayadi. Jigar o’ng bo’lagining ageneziyasi birmuncha kam uchraydi, u jigardan tashqari portal gipertenziya holatiga olib kelishi mumkin.

Ridel bo’lagi borligi jigardan anatomik tuzilishining boshqacha turi hisoblanadi, bunda jigarning o’ng bo’lagi til ko’rinishida o’sib chiqqan bo’lib, pastga o’ng yonbosh sohasi sathigacha osilib tushib, katta hajmli tuzilmaga o’xshab ko’rinadi.

Ko’pchilik hollarda jigar nuqsonlari klinik jihatdan yuzaga chiqmaydi, davolashni talab qilmaydi va boshqa patologiyani aniqlash uchun bemorni tekshirilayotganda tasodifiy topilma bo’lishi mumkin.

Jigarning jarohatlanishlari

Jigar jarohatlanishlari odatda yo'l-transport hodisalari oqibatida, balandliklardan yiqilish, o'tkir predmet yoki o'q otar qurol, turli-tuman qattiq buyumlar ta'siridan kelib chiqib, teshib kirgan yaralanishlarga bog'liq bo'lishi mumkin. Ular yatrogen tabiatga ega bo'lishi mumkin. Jigar jarohatlari aksariyat hollarda ko'krak, qorin bo'shlig'idagi boshqa a'zolarning, shuningdek bosh va sklet suyaklarining jarohatlanishi bilan birga o'tadi.

Jigar jarohatlari ochiq yoki yopiq turlarga bo'linadi. Jigar jarohatlarining tabiatiga va darajasiga ko'ra ularning klinik belgilari juda kam yoki shok, ichga qon ketishi, peritonit belgilari ko'rinishida yaqqol namoyon bo'lishi mumkin. Qorinning oldingi devorida qontalash sohalarning borligi, jarohat kanalining joylashuvi va yo'nalishi operatsiyaga qadar jigarning jarohatlanganligiga shubha uyg'otishi mumkin. Tashxis qo'yishda laparoskopiya, qorin bo'shlig'i suyuqligini diagnostik aspiratsiya qilish, ultratovush yordamida tekshirish, kompyuter tomografiyasi katta yordam berishi mumkin. Bunda qorin bo'shlig'ida qon yoki o't suyuqligining borligi, jigar yorilganligi yoki uning kapsulasi ostida suyuqlik yig'ilganligini aniqlash mumkin. Ayrim hollarda jigar parenximasida gaz to'planganligi aniqlanadi. KT da pasaygan singish koeffitsenti sohasi fonidagi gaz, gematomaning yiringlagani haqida axborat beradi. Qorinning yopiq jarohatida diagnozni aniqlash uchun, ba'zan laparotomiya o'tkazish zarurati tug'iladi.

2-jadval

Jigar jarohatlanishining og'irlik darajasi

(Amerika xirurglari assotsiyasining tasnifi bo'yicha)

Og'irlik darajasi	Jarohatlanish tabiati
I	Yuzasi 10% dan kichik kapsula osti gematomasi, ortib bormaydi, parenxima yirtilishi chuqurligi 1 sm dan oshmagan, qonamaydi.
II	Yuzasi 10-50% kapsula osti gematomasi, ortib bormaydi. Yirtilish

	maydoni 10 sm kam va chuqurligi 1-3 sm, qon oqishi davom qiladi.
III	50% dan ortiq kapsula osti gematomasi yoki ortib boradigan, gematoma yirtilib qon oqadi, markaziy gematoma chukurligi 2 sm dan ko’p. Parenxima ichkariga 3 sm dan ko’p yirtilgan.
IV	Markaziy gematoma yirtilib qon oqadi. Jigarning 25-50% parenximasi emirilgan.
V	Jigar parenximasining 50% kupi emirilgan. Pastki kovak yirik jigar venalari jarohatlangan.
VI	Jigar uzilib tushgan.

Jigar jarohatlarini davolash ko’pchilik hollarda xirurgik usulda, jarohatlanish tabiati va og’irligi bilan belgilanadi. Jigardagi kichikroq gematomalar qunt bilan kuzatib borilib, gemodinamika ko’rsatkichlari barqaror bo’lganda, konservativ usulda davolash olib boriladi. Qorin bo’shlig’ida patologik suyuqlik bo’lganda, shuningdek sanchilgan, kesilgan jarohat bo’lganida yoki o’q otar qurollardan jarohatlanishda laparotomiya va qorin a’zolari taftishi (reviziya) o’tkazilishi zarur bo’ladi.

Jigar jarohatlarida operatsiyaning maqsadi: qon oqishini to’xtatish, jigarning jarohatlangan to’qimasiga ishlov berish va qorin bo’shlig’ini drenajlashdan iborat bo’ladi. Qon oqishini to’xtatish uchun gepatoduodenal bog’lamdan o’tadigan jigar arteriyasi, darvoza venasini barmoq bilan bosib turish yoki oqayotgan qonni to’xtatishni imkonini beradigan qisqichlar ishlatish yo’li bilan vaqtincha gemostazni ta’minlash va qulay joyda qon tomirlarini tikish yoki bog’lash kabi amaliyotlar qo’llanadi. Jarohatlangan jigarga xirurgik ishlov berish, mahalliy gemostaz uchun kichikroqlarini koagulyatsiya qilish, majaqlangan va xayotga layoqatsiz to’qimalarni kesib olib tashlash, atipik rezektsiyalar, П-simon choklar quyish yoki klipsalar yordamida qonni to’xtatishdan iborat. Ba’zi hollarda, jarohatlangan qismni katta charvining tutami bilan tompanada qilish yoki maxsus gemostatik preparatlar qo’llash yo’li bilan qonni to’xtatish talab etiladi (95-rasm).

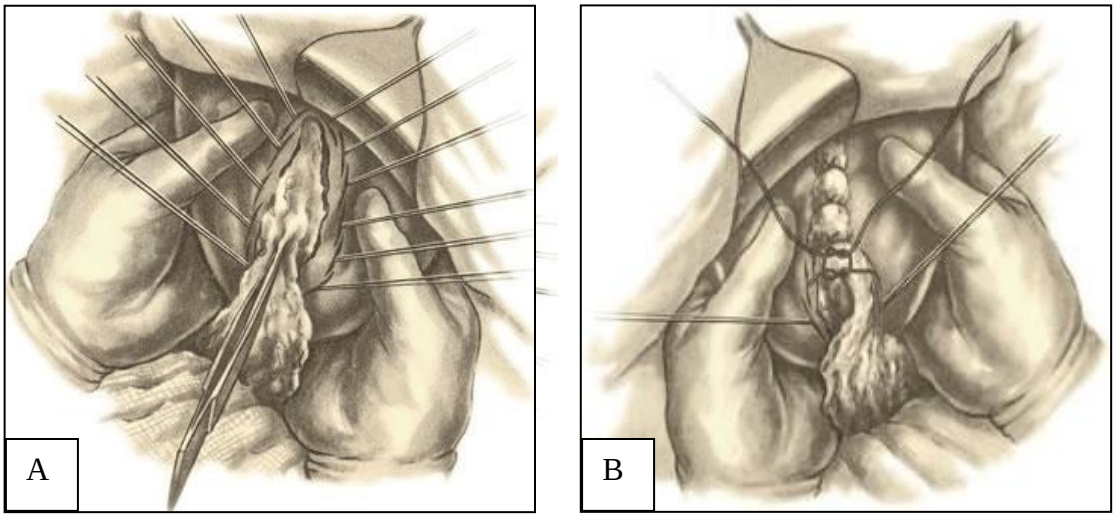

95-rasm. Jigar jarohatini bartaraf etish amaliyotining bosqichlari.

Jigar parenximasining yirik qon tomirlar va o’t yo’llarini qamrab olgan jarohatlanishlari, jigarni bir qismini rezektsiya qilishni talab etadi va bu holda jigarning sektoral va segmentar tuzilishlari hisobga olinishi lozim bo’ladi.

Operatsiyadan keyingi davrda kechikkan qon ketishi, o’t oqmalari, o’t yo’llari strikturalari, darvoza venasi stenozlari, portal gipertenziya va jigar abstsesslari shakllanishi, koagulopatiya va sepsis kabi asoratlar yuzaga kelishi mumkin. Odatda, katta jarohatlarda qon ketishining asosiy sabablaridan biri jigar arteriyasining uzilishi yoki unda anevrizma shakllanishi, uning esa yorilib o’t yo’llariga tushishi (gemobiliya) paydo bo’lishiga sabab bo’lishi mumkin. Bu asoratlarni aniqlash uchun jigar arteriyasi selektiv arteriografiyasini bajarish lozim bo’ladi.

O’t oqmalari magistral o’t yo’llarida o’tkazuvchanlikning buzilishi (yorilishi yoki to’siq paydo bo’lishi) oqibatida va o’t qopchasi gipertenziyasida yuzaga kelishi mumkin. Bu hollarda oqmadan chiqayotgan o’t suyuqligini tashqariga faol ravishda aspiratsiya qilish orqali, qorin bo’shlig’iga o’t suyuqligining tarqab ketishini oldini olish va o’t oqmasini shakllantirish maqsadga muvofiq bo’ladi.

O’t chiqaruvchi yo’llar strikturasida toraygan qismlarni dilyatatsiya qilib kengaytirish, stentlar o’rnatish vositasida, endoskopik yoki jigar orqali endobiliar operatsiyalar yordamida dimlanib qolgan o’t suyuqligini tashqariga yo’llash orqali vaqtincha bemor ahvolini yaxshilash, keyin esa rejali amaliyot o’tkazib qoniqarli natijaga erishish mumkin. Rejali usulda bajariladigan bunday xirurgik operatsiyalarga, aylanma yo’l orqali o’t oqimini ta’minlaydigan biliodigestiv anastomozlar qo’yishlar kiradi.

Jigar jarohatlanishlarida o’lim darajasi yuqori (10-60%) bo’lib, jarohatga qo’shilib keladigan shokning og’irligiga, jarohatlanishning hajmi, tabiati va xususiyatiga, operatsiyadan keyingi asoratlar turiga va uning og’irligiga bog’liq bo’ladi. Jigarning pastki kovak venasi, darvoza venasi va jigar venalari bilan birgalikdagi jarohatlanishi, ayniqsa o’ta xavfli hisoblanadi.

Jigar abstsesslari

Jigar abstsesslari keyingi yillarda ta’sir doirasi keng bo’lgan antibiotiklarning tibbiyotda faol qo’llanilishi oqibatida bir muncha kam uchraydigan kasallik bo’lib qoldi. Bugungi kunda bu kasallikni ko’paytiruvchi omillar: jadal kimyoviy muolaja, qandli diabetning asoratlanishi, o’zga a’zolarni ko’chirib o’tkazish va OITS sababli immunitetning pasayib ketishi xisoblanadi. Jigar abstsesslari yuqoriga ko’tariluvchi biliar infektsiya ta’sirida, infektsiyaning portal venoz sistema bo’ylab gematogen tarqalishi yoki sepsisda jigar arteriyasi orqali tarqalishi, infektsiyaning qorin bo’shlig’i a’zolarining yallig’lanish kasalliklarida to’g’ridan-to’g’ri tarqalishi, shuningdek jigarning jarohatlanishlari natijasida paydo bo’ladi. Ko’pchilik hollarda jigar abstsesslari o’t tosh kasalligida yoki jigardan tashqaridagi o’t yo’llari saratonining parchalanishida aksariyat og’ir kechuvchi yiringli xolangitning asorati sifatida rivojlanadi. Boshqa sabablaridan: destruktiv appenditsit, chambar ichak divertikuliti, nospetsifik yarali kolit, amyobali dizenteriyalar asorati bo’lgan sepsis yoki pileflebit hisoblanadi.

Jigar abstsesslari yolg’iz holda bo’lishi mumkin, biroq aksariyat hollarda ko’p sonli abstsesslar uchraydi. Yakka abstsess ko’pincha o’ng bo’lakda joylashadi. Abstsesslarda bakteriologik tekshiruv natijasida bakterial flora taxminan 50% hollarda topadilar. Sepsisda aksariyat hollarda tillarang stafilokokk, gemolitik streptokokk aniqlanadi. Biliar abstsesslarida aksariyat ichak tayoqchasi yoki aralash florani aniqlaydilar. So’nggi yillarda anaerob floraga katta ahamiyat berilmoqda. Uni bakteriyalarni maxsus muhitga ekkandagina topish mumkin bo’ladi.

Jigar abstsessi hamisha ikkilamchi kasallik hisoblanib, kasallikning asosiy klinik belgilari zamirida: tana haroratining gektik tabiatga ega bo’lishi, et junjikishi, qaltirash, haddan tashqari ko’p terlash, ko’ngil aynishi, ishtaha pasaishi kuzatiladi. Og’riq esa, bu xastalikda kechikkan simptom bo’lib hisoblanadi va aksariyat yirik yolg’iz abstsesslarda uchraydi. Bu holda ko’pincha jigar kattalashadi, paypaslanganda jigarda og’riq paydo bo’ladi va ba’zan teri qoplamlari va ko’z oqlig’ining (skleralar) sarg’ayishi kuzatiladi. Qon tahlilida – yuqori leykotsitoz, leykotsitar formulaning chapga siljishi, anemiyaga xos belgilar kuzatiladi. Qon ekmasida taxminan 30% hollarda kasallik qo’zg’atuvchi bakteriyalar topiladi. Aksariyat hollarda asosiy sababchi septik holat bo’ladi.

Qorin bo’shlig’i a’zolari rentgenoskopiyasida diafragmaning o’ng gumbazini odatdan tashqari yuqoriga ko’tarilganligi va xarakatchanligining cheklanishi aniqlanadi. Plevral sinusda reaktiv tarzda suyuqlik yig’ilishi mumkin. Gaz hosil qiladigan flora abstsessga sabab bo’lsa, jigar soyasi tasvirida suyuqlik sathi aniqlanishi mumkin, ba’zan esa jigar chegaralarining deformatsiyasi aniqlanadi.

Diagnostikasida jigarni ultratovush yordamida tekshirish, kompyuter va rentgen tomografiyasi o’tkazish, zarurat bo’lganda esa angiografiya, jigarni radioizotop texnetsiy bilan skanerlash diagnozni aniqlashda yordam beradi.

Antibiotiklar bilan davolash mikroflorani sezuvchanligiga muvofiq tarzda olib boriladi. Jigarda antibiotikning ko’proq kontsentratsiyasini vujudga keltirish

uchun jigar arteriyasiga yoki obliteratsiyalangan kindik venasiga, u ajratilib buj yordamida tiklangandan so’ng qo’yigan kateter orqali muolaja o’tkaziladi. Yakka holdagi katta yoki bir necha yirik abstsesslarni operatsiya usulida davolanadi, abstsess ochiladi va bo’shliq drenajlanadi. Ko’p sonli abstsesslarda, bo’shliqni rentgenoskopiya, komp’yuter tomografiya yoki ultratovush tekshiruvi nazorati ostida teri orqali drenajlash, davolashning kam invazivli va samarali usullaridan hisoblanadi. Jigar abstsessi asoratlariga sepsis, diafragma osti abstsessi, abstsessning qorin bo’shlig’iga yoki plevra bo’shlig’iga yorilishi, plevra empiemasi, yiringli perikardit, peritonitlar kiradi.

Prognozi doimo jiddiy. Yakka yirik abstsesslarda o’z vaqtida drenajlanganda 90% gacha bemorlar sog’ayib ketadilar. Ko’p sonli abstsesslar va drenajlanmagan yakka abstsesslarda davolash ko’pchilik hollarda o’lim bilan yakunlanishi kuzatiladi.

Jigar exinokokkozi

Exinokokkozning ikki turi tafovut qilinadi. Bir kamerali yoki gidatidoz va ko’p kamerali yoki alveolyar turi farq qilinib, ularni exinokokkning ikkita mustaqil turlari qo’zg’atadi. Exinokokkozning gidatidoz turini tasmasimon gijja (Echinococcus granulosus) rivojlanishining lichinka bosqichidan iborat. Alveolyar turining qo’zg’atuvchisi (Echinococcus multilocularis) hisoblanadi. Gijjaning asosiy xo’jayini bo’lib – it va ba’zi yirtqich hayvonlar: bo’ri, tulki va b., oraliq xo’jayini bo’lib esa odam va o’txo’r uy hayvonlari (qo’y, qoramol, tuya va b.) hisoblanadi.

Insonda exinokokk kistasining rivojlanishi jarayoni asosida gijja tuxumlarining (skoleks) me’da-ichak traktiga tushishishi asosiy omil bo’lib hisoblanadi. Parazit tuxumlari me’da yoki ingichka ichak devoriga kiradi va vena qon tomirlari bo’ylab avvalo jigarga, aksariyat hollarda o’ng bo’lagiga, undan o’tgan tuxumlari esa o’pka va boshqa a’zolarga etib boradi. SHuning uchun, kasallikka eng ko’p chalinadigan a’zolar jigar, keyingi o’rinda esa o’pkalar turadi. Keyingi yillar tajribasi shuni ko’rsatdiki, insonda bu kasallikka

chalinmaydigan a’zoning o’zi yo’q. Jumladan, bu kasallik taloqda, ichaklarda, mushaklarda va hattoki bosh miyada uchrash holatlari ham e’tirof etilgan.

Inson organizmining parazitar kista rivojlanayotgan a’zolari uning atrofida zich fibroz kapsula shakllanishi bilan javob beradi. Exinokokk kistasi ichki germinativ va tashqi xitin pardalardan tashkil topgan bo’ladi. Exinokokning ichki pardasi suyuqlik chiqaradi, uning tarkibida skolekslar va tushgan joyida palak yoza oladigan qiz (дочерние) kistalari bo’ladi.

Klassifikatsiyasi. Jigar exinokokkozining klinik kechishi bo’yicha ko’p mualliflar kasallikning uch asosiy bosqichini tafovut qiladilar:

1-bosqichi: yashirin,simptomsiz.

2-bosqichi: simptomlar yuzaga chiqqan.

3-bosqichi: asoratlar rivojlanishi.

Jigar exinokokki kistasi birmuncha tez rivojlanib, katta o’lchamlarga etganda klinik jihatdan namoyon bo’ladi. Jigar va epigastriy sohasida simmillovchi zirqiragan og’riqlar paydo bo’ladi. So’ngra qorin old devorining (ayniqsa kista yirik o’lchamlarda bo’lsa) bo’rtib chiqishi kuzatiladi. Parazitning rivojlanishi jarayonida organizmda unga nisbatan antigen-antitelo reaktsiyasi ishga tushadi va sensibilizatsiya jarayoniga sabab bo’ladi. Shuning uchun organizmda allergik holat yuzaga keladi va “eshak emi”ga o’xshash toshmalar toshishi kuzatiladi.

Exinokokk kistasi o’zining rivojlanishi (o’sishi) jarayonida, ayniqsa jigarning yirik qon tomirlari, o’t yo’llari yonida joylashgan bo’lsa, ularni ezishi natijasida portal gipertenziya belgilari yoki mexanik sariqlik kabi asoratlarni keltirib chiqaradi. Ba’zi hollarda bemorning e’tiborsizligi yoki o’z vaqtida diagnostika qilinmaganligi oqibatida kistaning qorin bo’shlig’iga yorilishi ko’pincha anafilaktik shok, peritonit kabi og’ir asoratlarni yuzaga keltiradi. Keyinroq esa exinokokk tuxum va kistalarining yorilgan bo’shliqqa (qorin bo’shlig’i, plevral bo’shliq va b.) disseminatsiyasiga, ya’ni tushgan a’zolarda o’sib ko’payishiga olib keladi. Bu holat bemorlarni qayta-qayta jarrohlik

amaliyotini boshidan o’tkazishga majbur qiladi. Exinokokk kistasi yiringlaganda bemorda intoksikatsiyaga xos bo’lgan barcha belgilar paydo bo’ladi.

Bemorda jigar exinokokkozi kasalligi borligiga shubha qilinganda uning anamnezini yig’ishda kasbiga, uy xayvonlari yoki iti borligiga, alohida ahamiyat beriladi. Yuqorida keltirilgan shikoyatlarning borligiga e’tibor beriladi. Ob’ektiv ko’rikda esa, jigarning kattaligiga, chegaralarining o’zgarganiga qaraladi. Qonning umumiy tahlilida eozinofiliya, kista yiringlaganda esa yuqori leykotsitoz topiladi. Serologik reaktsiyalar (RSG, RIGA, RGA, IFA) jigarning exinokokkozga uchragani xaqida 90% ga yaqin hollarda to’g’ri natija beradi. Rentgen tekshiruvi o’tkazilganda diafragmaning zararlangan tarafda yuqori turishi, gumbazning bo’rtib chiqishi, ba’zan esa kista chegarasida kaltsinatlar borligini aniqlash mumkin. Ultratovush yordamida tekshiruv va kompyuter tomografiyasini o’tkazish eng qulay va noinvaziv tekshirish usullariga kiradi va aniq ma’lumot beradigan usullardan hisoblanadi (96-rasm).

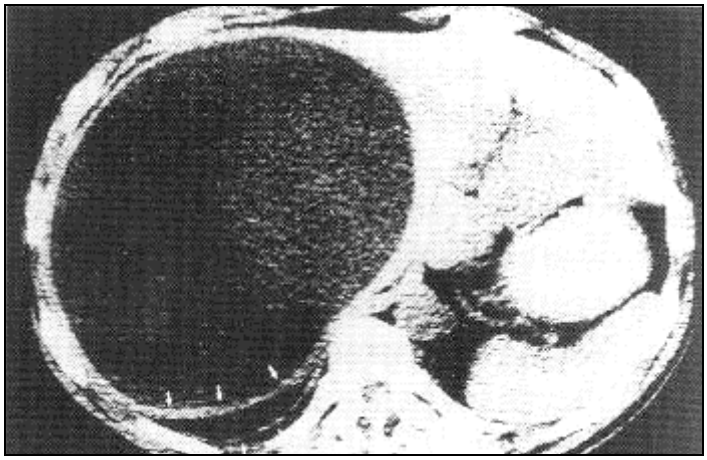

96-rasm. Jigar o’ng bo’lagining gigant exinokokk kistasi (KT).

Bugungi kunda yuqoridagi usullarning keng qo’llanilishi, radioizotop va angiografik usullarni kasallik diagnostikasida qo’llash o’z ahamiyatini yo’qotdi.

Jigar exinokokki xirurgik yo’l bilan, exinokokkektomiya amaliyotini o’tkazish yo’li bilan davolanadi. Kistaning o’lchamlari unchalik katta bo’lmay, jigarning chetida joylashgan bo’lsa – ideal exinokokkektomiya usuli qo’llanilib

(kistani xitin va fibroz pardalari bilan qo’shib, butunligicha – bo’shlig’ini ochmasdan) olib tashlanadi. Ko’pchilik hollarda buning iloji bo’lmasdan, kista ichidagi suyuqlik, avvalo punktsiya va aspiratsiya yo’li bilan bo’shatilib, so’ngra kista ochilib ichidagi germinativ va xitin pardalari olib tashlanadi. Albatta, bu amaliyot bajarilayotganda disseminatsiyaning oldini oluvchi barcha chora-tadbirlar qo’llaniladi. Fibroz pardaning ichiga glitserin bilan ishlov beriladi va tikib (kapitonaj) bo’shliq yo’qotiladi. Exinokokk kistasining joylashgan o’rniga qarab, bo’shliqni yo’qotishning usuli tanlanadi. Qator hollarda bo’shliqni katta charvi bilan tompanada qilib bo’shliq yo’qotiladi yoki bo’shliq ochiq holda qoldiriladi (abdominiza-tsiya). Agarda amaliyot jarayonida jigarda o’t oqmalari topilsa, ular yaxshilab tikilib, bo’shliqqa drenaj naychasi qo’yiladi. Yiringlagan kistani operatsiyaning asosiy bosqichi tugallangandan so’ng qo’shimcha ravishda drenajlanadi.

Hozirgi kunda jigar exinokokkini laparoskopik usulida operatsiya qilish usuli ham qo’llanilmoqda. Bu amaliyotga ko’rsatma bo’lib exinokokk kistasining ulchami 10 sm dan kichik bulishi, asoratlanmagan va jigarning 2-3-5-6-7-segmentlarda joylashgan bo’lishi kerak.

Operatsiyadan keyingi davrda ushbu kasallikning qaytalanishini (retsidiv) profilaktika qilish maqsadida parazitga qarshi preparatlar (albendozol, mebendozol va b.) tavsiya etiladi.

Alveokok o’zida rangsiz suyuqlik saqlaydigan ko’p sonli mayda pufakchalardan iborat bo’lib, o’smasimon fibroz tugundan tashkil topgan bo’ladi. Alveolyar exinokokk infiltrativ o’sish qobiliyatiga ega bo’lib, o’sma o’sishini eslatadi, hamda o’t yo’llari va qon tomirlarga o’sib kirishga qodir. Shu sababli alveokokkozning eng ko’p uchraydigan asorati yirik o’t chiqaruvchi yo’llarini ezilishidan kelib chiqqan mexanik sariqlik hisoblanadi. Alveokokning infiltrativ o’sish xususiyati, magistral qon tomirlar va o’t yo’llarini ezilishiga sabab bo’lib, jarrohlik amaliyotini bajarishda bir muncha qiyinchiliklar tug’diradi. Ba’zi hollarda, atipik yoki anatomik jigar rezektsiyasi amaliyotlarini

bajarishga to’g’ri keladi, o’t yo’llari esa drenajlanadi. Alveolokokkoz “o’chog’i”ga parazitga qarshi qo’llaniluvchi preparatlar (flavakridin) yuboriladi.

PORTAL GIPERTENZIYA SINDROMI

Negizida darvoza venasida qon bosimining oshishi bo’lgan (normada 200 mm suv ustunigacha) portal gipertenziya sindromining rivojlanishi, arterial qonni qorin bo’shlig’i toq a’zolariga oqib kelishi va darvoza vena si (v. portae) o’zaniga oqib ketishi orasidagi nisbatning buzilishiga bog’liq. Qonning adekvat oqib ketishi qarshilik qiluvchi to’siqlar (bloklar) 3 turli bo’lib, bularga jigardan tashqaridagi, jigarning ichidagi va aralash to’siqlar kiradi. O’z navbatida jigardan tashqari to’siqlar 2 turli bo’ladi: jigargacha (jigar osti) va jigardan o’tgach (jigar usti) bloklar.

Portal gipertenziyaning rivojlanish jarayonida jigardan tashqari to’siqlar turlariga darvoza venasining rivojlanish nuqsonlari (vena bo’shlig’i atreziyasi, obliteratsiyasi) yoki uning qorin bo’shlig’idagi yiringli jarayoni – kindik sepsisi, yaqin turgan a’zolar o’smasi tomonidan ezilishi natijasida paydo bo’lishi mumkin. Odatda, portal gipertenziyaning jigar ichi turi ko’proq (80-90%gacha) uchrab, jigar tsirrozi bilan bog’liq bo’ladi. Jigar venalari tromboflebiti (Kiari sindromi), jigar venalarining quyilishi sathidagi pastki kovak vena okklyuziyasi (Badd-Kiari sindromi) yoki pastki kovak venasining rivojlanishi nuqsonlari oqibatida blokning paydo bo’lishi jigar usti bloklarga kiradi. Aralash blokka – jigar tsirrozi bilan kasallangan bemorlarda qo’shimcha ravishda darvoza venasining trombozini rivojlanishi kiradi. Darvoza venasida bosimning ortishi idiopatik deb nom olgan portal gipertenziyada, darvoza venasi o’zaniga arteriovenoz fistula orqali jadal qon oqib kelishidan paydo bo’lishi mumkin.

Shunday qilib, qorin bo’shlig’ining toq a’zolaridan darvoza venasi sistemasiga qonning oqib kelib toki pastki kovak venaga quyilishigacha bo’lgan joyda to’siq paydo bo’lishi – portal gipertenziyaga, bu holat esa o’z navbatida tabiiy portokoval anastomozlarning yuqori darajada rivojlanib ketishiga (varikoz kengayishiga), ular orqali esa qonni kaval vena sistemasiga tushishiga olib

keladi. Portal sistemada gipertenziyaning yanada ko’tarilishi, tabiiy portokaval anastomozlarda bosimning yanada ortishiga, ularning yorilishi oqibatida qizilo’ngachning pastki 1/3 va me’daning kardial qismidan, gemorraidal venalardan, ba’zida esa qorin devorining pastki qismidagi venalardan katta miqdorda qon ketishiga sabab bo’ladi.

Shu sababdan, portal gipertenziyaning asosiy belgilaridan: splenomegaliya, qizilo’ngach pastki 1/3 va me’daning kardial qismi venalari, gemoroidal venalar hamda qorin devorining pastki qismidagi venalarning varikoz kengayishi va astsit suyuqligining borligi alohida ahamiyatga ega bo’ladi. Bemorlar – holsizlik, epigastral sohadagi og’riqlar, ishtahaning yo’qligi, ko’ngil aynishi, qorinning dam bo’lishi, qabziyatdan noliydilar.

Bemor ko’zdan kechirilganda: teri qoplamalari rangpar, quruq, tana mushaklari atrofiyaga uchrash holatida, vazni kamaygan, qorni kattalashgan, baqanikiga o’xshash yonlari astsit hisobiga bo’rtib chiqqan, qorinning pastki yon tomonlarida kengaygan varikoz venlar (caput medusae) ko’rinadi. Jigar xastaligining belgilaridan: “tomir yulduzchalari”, petexiyalar hamda bemor kaftlarda xos o’zgarishlarni aniqlash mumkin. Taloqning kattalashuvi (splenomegaliya) va gipersplenizm bilan o’tadi, bu trombotsitopeniya, leykopeniya, anemiya holatlari bilan yuzaga chiqadi. Jigar faoliyatining buzilganligi – qon ivish omillarining ishlanishi, tombotsitlar miqdorining kamayishiga hamda gipokoagulyatsiyaga olib keladi. Buning ta’sirida milklar qonashga moyil bo’ladi, burundan qon oqishi yuzaga keladi. Jigar ichi gipertenziyasida kasallikning kechishi tsirroz kasalligining tabiatiga (postnekrotik, alkogoldan keyin va b.), jarayonning aktivligiga, jigardagi funktsional buzilishlar darajasiga bog’liq bo’ladi.

Jigar usti blokining o’tkir turlarida (Kiari, Badd-Kiari sindromlari) gipertenziya hisobiga epigastral sohada, o’ng qovurg’alar ostida to’satdan kuchli og’riqlar paydo bo’ladi, gepatomegaliya belgilari va astsit miqdori tez orta boradi. Bemorlar ko’pincha, avj olib boradigan jigar va buyrak etishmovchiligidan halok bo’ladilar. Kasallikning surunkali turida

gepatomegaliya va splenomegaliya kuzatiladi, oldingi qorin devorida kollateral venoz tomirlar to'ri aniqlanadi, astsit orta boradi, oqsil almashinuvining buzilishlari va og'riqlar kuchayib boradi.

Jigardan tashqari blokda jigar faoliyati uzoq vaqtgacha qoniqarli darajada qolishi mumkin, portal gipertenziya tasodifan splenomegaliya topilganda yoki qizilo'ngach va me'daning varikoz venalaridan qon ketganda aniqlanishi mumkin.

Kasallikning kompensatsiya bosqichida portal bosim o'rtacha darajada ko'tariladi. Klinik ko'rinishlarida jigar tsirrozi belgilari ustunlik qiladi. Kengaygan portosistem kollaterallar, qizilo'ngach va me'daning varikoz kengaygan venalaridan qon ketishi, kasallikning subkompensatsiya bosqichiga o'tganligidan dalolat beradi. Tranzitor (o'tib ketadigan) yoki rezistent (barqaror) astsit borligi, jigar o'lchamlarining kichrayishi, hatto atrofiyagacha qisqarishi, jigar etishmovchiligini keltirib chiqaradi va portal gipertenziyaning dekompensatsiya bosqichidan darak beradi.

Jigarning funktsional holatiga baho berish uchun xalqaro Chayld-Pyu tasnifi qo'llaniladi, unda jigar-xujayra etishmovchiligining asosiy belgilar baholanadi (3-jadval).

3-jadval

Jigar etishmovchiligining Chayld-Pyu bo'yicha tasnifi.

Belgilar	Ballar soni		
	1	2	3
Astsit	Yo'q	Tranzitor	Barqaror
Entsefalopatiya	yo'q	Tranzitor	Yaqqol
Bilirubin	30 mkmol/l	30-50 mkmol/l	50 mkmol/l dan ortiq
Albumin	35 g/l dan ortiq	35-28 g/l	28 g/l dan kam
Protrombin indeksi	65-100%	65-55%	55% dan kam

Portal gipertenziyani diagnostikasining asbob-uskuna yordamida tekshirish usullari qizilo'ngach va me'daning varikoz venalari borligini, ularning o'lchamlari va tarqalganligini aniqlash (ezofagogastroduodenofibroskopiya), bemorga kontrast modda ($BaSO_4$) ichirib rentgenologik tekshirish, jigarda qon ta'minoti buzilishlari tabiatini, darvoza venasidan qon oqimi bo'ylab to'siqning sababi va darajasini aniqlash uchun (dopplerografiya, tseliakografiya, kavagrafiya, splenoportografiya, teri orqali jigar orqali portografiya) tekshiruvlarini o'tkazish zarur bo'ladi.

Portal gipertenziyani davolash, blokning turiga, kasallik bosqichiga va kompensatsiya darajasiga uzviy bog'liq bo'lib, muolajaning asosiy yo'nalishi blok sabablarini bartaraf etish, jigar faoliyatini tiklash va kelib chiqishi mumkin bo'lgan asoratlar profilaktikasiga yo'naltirilgan.

Sindromning jigardan tashqari blok turlarida, ko'pincha bemorlar xirurgik usulda davolanishlari lozim bo'ladi. Portosistem-splenorenal, mezenteriko-kaval yoki bevosita portokaval anastomozlar qo'yish operatsiya-lari ko'proq qo'llaniladi. Jigar tsirrozi keltirib chiqargan portal gipertenziyali bemorlarni davolashda xirurgik davolashdan, jigarda aktiv jarayon va jigar etishmovchiligi simptomlari bo'lmagandagina foydalanish mumkin. Bemorning yoshi va umumiy ahvoliga, qo'shma kasalliklar borligi va ularning turiga, jigarning buzilgan faoliyatlarini tiklanish darajasiga, gipersplenizmning yuzaga chiqqanligiga, hamda kompensatsiya darajasiga muolaja uzviy bog'liq bo'ladi. Bugungi kunda, xirurgik yo'l bilan davolashning ikkita asosiy yo'nalishi qo'llaniladi: darvoza venasida bosimni pasaytirish uchun portosistem anastomozlar qo'yish yoki qon ketishlarning oldini olish maqsadida gastroezofageal shuntlarni qo'yish.

Bemorlarda astsit suyuqligi bo'lganda, ovqatlanish jarayoni buzilganda va nevrologik belgilar yuzaga kelganda, operatsiyaning natijalari qoniqarsiz, operatsiyadan keyingi o'lim darajasi yuqori bo'ladi.

Portal gipertenziyali bemorlarni davolashda bugungi kunda qo'llaniladigan progressiv va kam invaziv usullardan biri endovaskulyar usullardir. Bu

usullarga: taloq arteriyasini surunkali embolizatsiya qilish, qizilo'ngach va me'daning varikoz kengaygan venalarini o'tkir embolizatsiyasi kiradi. Bu usul orqali jigar ichiga portosistem shunt qo'yish ham mumkin. Bu xildagi kam jarohatlash usullari bilan davolash samaradorligi ancha yuqori bo'ladi.

Portal gipertenziyaning og'ir asoratlaridan biri – qizilo'ngachning pastki 1/3 va me'da kardial qismidagi varikoz kengaygan venalardan profuz qon ketishi hisoblanadi. Bunda odatda bemorlarda epigastral sohada oldindan biror og'riq sezilmay, birdaniga qizil rangdagi qon va ivindilari bilan qayt qilish ro'y beradi. Bu holatda ko'pincha bemorlarda postgemorragik shok, uning oqibatida ro'y beradigan hayotiy muhim a'zolar faoliyatining buzilishi va etishmovchiligi belgilari paydo bo'ladi, avj oladi. Shu holat yuz bergan bemorlarning taxminan 1/3 qismini halokatga olib keladi.

Varikoz kengaygan venalardan bu xildagi qon ketishini davolash konservativ tadbirlar (muolaja) dan boshlanadi. Vaqtinchalik gemostaz uchun bemorlarga burun yoki og'iz orqali Blekmor-Seyngsteyken zondi qo'yiladi va ishchi holatga keltiriladi (97-rasm).

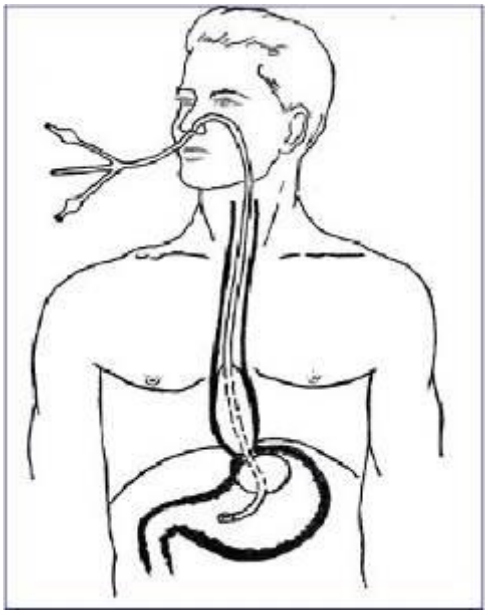

97-rasm. Qon ketganda o'rnatilgan Blekmor-Seyngsteyken zondi.

Ushbu zondning boshlanish qismida yumaloq (me’da uchun) va tsilindrsimon (qizilo’ngach uchun) shakldagi ikkita pufakchalari bo’lgan 3 kanalli rezina naychadan iborat bo’lib, ikkita kanali pufakchalarni shishirish uchun ishlatiladi. Uchinchi kanali esa, me’da shirasini aspiratsiya qilish va gemostatik muolaja samaradorligini nazorat qilish uchun xizmat qiladi.

Zondni o’rnatishdan oldin pufakchalarga havo yuborish yo’li bilan shishirib, ularning butunligi tekshirib ko’riladi. Avvalo zond burun yoki og’iz orqali me’daga kiritiladi, so’ngra me’daga tegishli pufakchaga havo yuborib shishiriladi. Undan so’ng zond retrograd yo’nalishda yaxshilab tortilib, me’daning kardial qismini mahkam bosib turishi ta’minlanadi va qizilo’ngach uchun mo’ljallangan pufakcha shishiriladi. Zond shunday xolatda mahkamlanadi. Me’dani bir necha marta sovuq suv bilan yuviladi. Qonayotgan varikoz venalarni zond pufakchalarining mahkam bosishi, ketayotgan qonning to’xtashiga sharoit yaratadi. Bir necha soat o’tgach (12-24), qon ketish to’xtagach pufakchalardagi bosim kamaytirilib, zonddan chiqayotgan suyuqlik tabiati nazorat qilinadi. Qizilo’ngachda zondni ishchi holatda ushlash 2 sutkadan oshmasligi kerak. Albatta ushbu tadbir kompleks muolaja ostida qilinishi kerak.

Muolaja zamirida shokni bartaraf etuvchi tadbirlar, gemostatik preparatlarni qo’llash, yo’qotilgan qon o’rnini to’ldirish va hayotiy muhim a’zolar faliyatini tiklash yotadi. Darvoza venasida bosimni kamaytirish uchun vazoaktiv preparatlar (vazopressin, terlipressin, oktropid) qo’llaniladi.

Qon oqishini uzil-kesil to’xtatish maqsadida varikoz venalarni endoskopik sklerozlash, ligatura yordamida varikoz kengaygan venalarni bog’lash mumkin bo’ladi. Buning uchun endoskop orqali vena bo’shlig’iga yoki paravenoz sohaga maxsus igna orqali sklerozlovchi preparatlar (varikotsid, trombovar) yuboriladi. Bular vena intimasini jarohatlantiradi va uning bo’shlig’ini obliteratsiya bo’lishiga zamin yaratadi.

Bugungi kunda, uzil-kesil gemostazni ta’minlashda kam travmatik va samarador usullardan biri – endovaskulyar operatsiyalar yordamida qizilungachning varikoz kengaygan venalarining embolizatsiyasi (98-rasm, a).

Portal sistemada qon bosimini pasaytirishga esa, teri va jigar orqali shuntlash hisoblanadi (98-rasm, b).

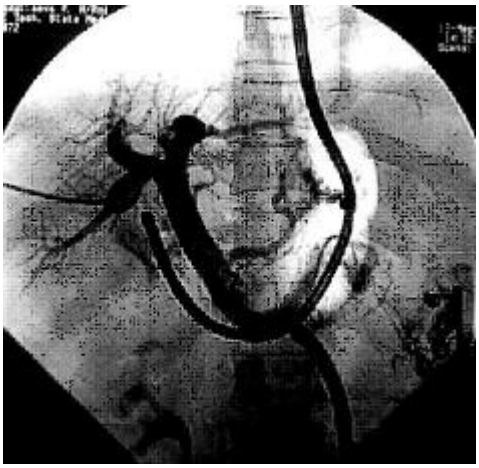

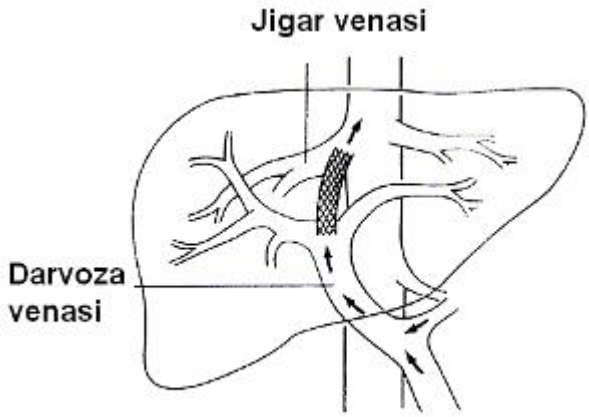

a b

98-rasm. Qonab turgan qizilo'ngach venalarini embolizatsiyasi va teri va jigar orqali shuntlash amaliyotlari.

Kizilo'ngachning varikoz kenggaygan venalaridan qon oqishini medikamentoz davolash naf bermaganda majburiy chora sifatida har xil xirurgik operatsiyalar qo'llaniladi. Bularga Patsiora va Tanner jarrohlik amaliyotlari kirib, bemor ahvolining og'irliga sababli kengaygan qizilo'ngach va me'daning kardial qismi varikoz kengaygan venalarini bog'lash bilan cheklanadi.

Portosistem anastomozlar qo'yish, bu tur bemorlarda alohida qilinadigan anchayin travmatik operatsiyalar turkumiga kirib, cheklangan hollardagina qo'llaniladi. Birmuncha kengroq qo'llaniladigan operatsiyalardan biri splenektomiya bo'lib, uning zamirida ham splenomegaliya yoki gipersplenizmga uchrab nihoyatda kattalashib ketgan taloqni olib tashlab, portal sistema gipertenziyasini birmuncha kamaytirish yotadi. Biroq, bu operatsiyani ham, ahvoli og'ir bemorlarda o'tkazish anchagina murakkab bo'lib, hamisha ham yaxshi natijalarga olib kelavermaydi.

Kezi kelganda shuni aytish kerak-ki, jigarda tsirroz rivojlanishi oqibatida yuzaga kelgan portal gipertenziyada, qizilo'ngach venalaridan qon ketishi o'lim darajasini yanada ko'tarilishiga (70% gacha) olib keladi va jigar tsirrozining

kompensatsiyalangan bosqichidan dekompensatsiya holatiga o’tishga olib keladi. Bemor ahvolining og’irlashishi, astsit va sariqlikning yanada ortishiga, jigar etishmovchiligining esa yanada avj olib chuqrlashishiga hamda bemorlarda takroriy qon ketishlar yoki jigar faoliyatining kamchiligidan o’limga olib keladi.

Bugungi kunda portal vena sistemasidagi gipertenziyani (bosim) pasaytirishda klinikamizda ishlab chiqilgan va anchagina tajriba orttirilgan endovaskulyar usullaridan biri – taloq arteriyasini surunkali embolizatsiyasini qilish, anchayin yaxshi natijalarga olib keladi va bemor umrini uzaytiradi (99-rasm).

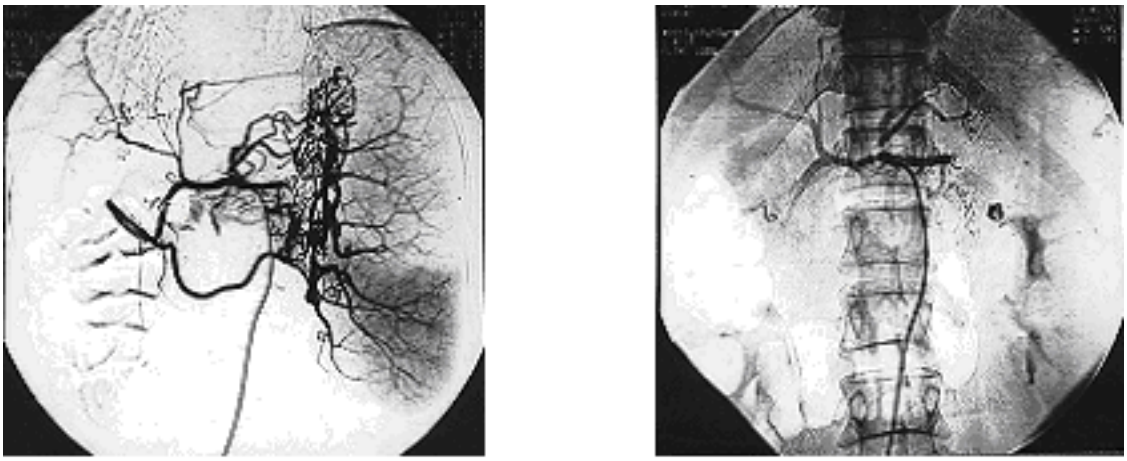

99-rasm. Taloq arteriyasini surunkali embolizatsiyasining bosqichlari.

Bu usul qo’llanilganda, bemorning nihoyatda kengayib ketgan taloq arteriyasiga (jigar arteriyalari aksariyat kichiklashgan va toraygan) endovaskulyar usul yordamida Gian-Turko spirali o’rnatiladi va qonning bemalol oqib o’tishi yo’lida to’siq paydo qilinadi. Buning evaziga, amaliyotdan keyingi davrda, qon oqimida aylanma harakatlarning paydo bo’lishiga, taloqqa kelayotgan qon miqdorining kamayishiga, uning to’qimasi ishemiyasiga va ichida asta-sekinlik bilan rivojlanadigan aseptik nekroz holatiga olib keladi. Bu esa, o’z navbatida asta-sekinlik bilan kelayotgan qon miqdorining yanada kamayishiga, taloqning yanada kichrayishiga va uni 1-1,5 oy mobaynida portal sistemadan batamom uzilishiga, ya’ni to’liq embolizatsiya bo’lishiga olib keladi.

Bu jarayonning asta-sekinlik bilan rivojlanishi taloqqa bemalol oqib kelayotgan qonni to’g’ridan-to’g’ri jigarga yo’naltirilishi oqibatida uning yo’qola borayotgan faoliyatining tiklanishiga olib keladi. Albatta, bu jarayonlarning hammasi vrach nazoratida, kasallikda o’tkazilayotgan kompleks muolaja zamirida qilinishi kerak.

Prognoz bu kasallikda anchayin jiddiy.

O’T PUFAGI VA O’T YO’LLARI KASALLIKLARI

Anatomik-fiziologik ma’lumotlar

O’ng va chap tomondagi jigar o’t yo’llari jigarning shu nomidagi bo’laklaridan chiqib, umumiy jigar yo’lini hosil qiladi. Jigar yo’lining eni 0,4 dan 1 sm gacha o’zgarib turadi va o’rta hisobda 0,5 sm ni tashkil qiladi. O’t yo’lining uzunligi taxminan 2,5-3,5 sm. Umumiy jigar yo’li o’t pufagi yo’li bilan qo’shilib, umumiy o’t yo’lini hosil qiladi. Umumiy o’t yo’lida to’rtta bo’lim farq qilinadi: o’n ikki barmoqli ichak ustida joylashgan supraduodenal, o’n ikki barmoqli ichak yuqori gorizontal qismi orqasidan o’tadigan retroduodenal, retropankreatik (me’da osti bezi boshchasi orqasidagi) va o’n ikki barmoqli ichakning vertikal qismi devoridagi intramural bo’limlar.

Umumiy o’t yo’lining distal bo’limi o’n ikki barmoqli ichak shillik pardasi ostidagi qavatda joylashgan katta duodenal so’rg’ich (Fater so’rg’ichi) hosil qiladi. Katta duodenal so’rg’ich uzunasiga ketgan, doirasimon va qiyshik tolalardan iborat avtonom mushak sistemasiga - Oddi sfinkteriga ega, bu sfinkter o’n ikki barmoqli ichakka bog’liq emas. Pankreatik yo’l katta duodenal so’rg’ichga yaqinlashib, umumiy o’t yo’lining terminal bo’limi bilan birga duodenal so’rg’ich ampulasini hosil qiladi. Katta duodenal so’rg’ichda operatsiya bajarishda o’t yo’li bilan pankreatik yo’llarning o’zaro munosabatlariga doir turli variantlar hisobga olinishi lozim. O’t pufagi jigarning pastki yuzasida unchalik katta bo’lmagan chuqurchada joylashgan. O’t pufagining sig’imi tahminan 50-70 ml ni tashkil qiladi. O’t pufagining shakli va o’lchamlari uning yallig’lanishi va chandiqli jarayonlarida o’zgarishlarga

uchrashi mumkin. O’t pufagining tubi, tanasi, bo’yni farq qilinib, bo’yni pufak yo’liga o’tadi. Aksariyat o’t pufagi bo’ynida qo’ltiqsimon bo’rtma – Gartman cho’ntagi hosil bo’ladi (100-rasm).

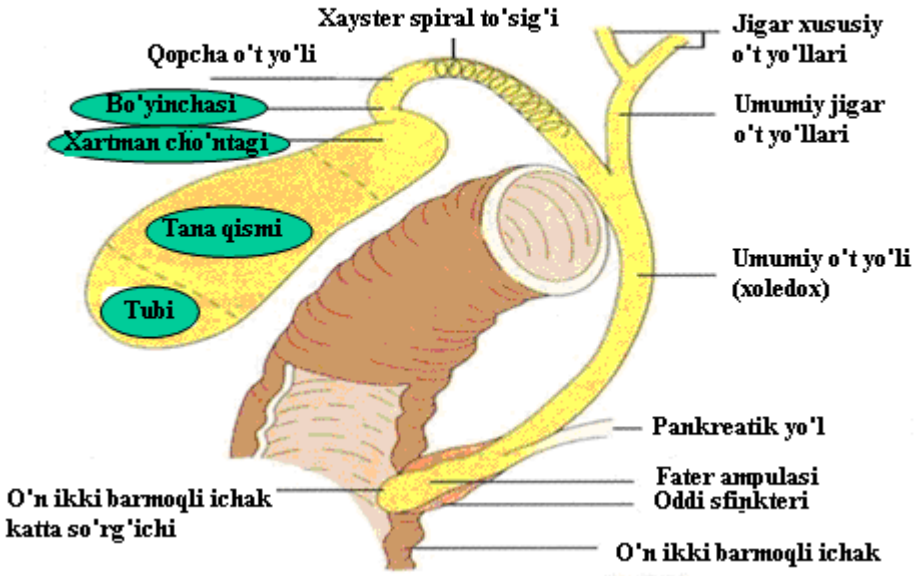

100-rasm. O’t yo’llarining sxematik tasviri.

Pufak yo’li ko’pincha xoledox o’ng yarim doirasiga o’tkir burchak ostida tushadi. O’t pufagi devori uchta parda: shiliq, mushak va fibroz pardalaridan iborat. Pufak shilliq pardasi ko’p sonli burmalar hosil qiladi. Pufak bo’yni sohasida va uning yo’lining boshlang’ich qismida Geyster klapanlari mavjud, pufak yo’lining bir-muncha distal bo’limlarida silliq mushak tolalari dastalari bilan birga Lyutkins sfinkterini hosil qiladi. Shilliq parda mushak dastalari orasida joylashgan ko’p sonli burmalar – Rokitanskiy-Ashoff sinuslarini hosil qiladi.

O’t pufagi o’t pufagi bo’yni tomonidan xususiy jigar arteriyasining bitta yoki ikkita shohi, yoki uning o’ng tarmog’idan keladigan pufak arteriyasi orqali qon bilan ta’minlanadi. Limfatik tugunlarga limfa oqib ketishi jigar darvozasidan va jigarning o’zidagi limfatik sistemadan sodir bo’ladi. O’t pufagi innervatsiyasi qorin chigali tarmoqlari, chap adashgan nerv va o’ng diafragmal

nervdan tashkil topgan jigar tarmog'idan amalga oshiriladi. Jigarda ishlanadigan va jigardan tashqaridagi o't yo'llariga tushadigan o't suyuqligi (safro) suv (97%), o't tuzlari (1-2%), pigmentlar, xolesterin va o't kislotalaridan (taxminan 1%) iborat. Jigarning o't ajratish o'rtacha debiti minutiga 40 ml. O't pufagida suv va elektrolitlar so'rilishi hisobiga o't suyuqligi kontsentratsiyasi ro'y beradi. Bunda o'tning asosiy komponentlari kontsentratsiyasi ularning jigar o'tidagi dastlabki miqdoridan 5-10 marta oshgan bo'ladi. Ovqat, nordon me'da shirasi, yog'lar va qondagi intestinal gormonlar – xoletsistokinin, sekretin o't pufagining qisqarishini va ayni vaqtda Oddi sfinkterining bo'shashishini vujudga keltiradi.

Ovqat o'n ikki barmoqli ichakda ishqoriy muhitga ega bo'lib qolgandan keyin qonga gormonlar ajralishi to'xtaydi, Oddi sfinkteri qisqarib, o'tning ichakka tushib turishiga to'sqinlik qiladi.

Tekshirish usullari

O't pufagi va o't yo'llarining diagnostikasi avvalo bemorlarning shikoyatlari, anamnezi va fizik usullar bilan tekshirish natijalarini o'rganishga asoslanadi.

Bemorlar quyidagilarga eng ko'p shikoyat qiladilar: og'riq, dispepsiya, isitma, et junjikishi, teri qichishi, sariqlik. Anamnezni aniqlashda bemorda ilgari sariqlik va jigar hamda o't pufagining o'tkir kasalliklari, sanchiq xurujlari bo'lgan-bo'lmaganiga ahamiyat berish zarur, ular bu organlarning (surunkali xoletsistit, xolangit va o't-tosh kasalligi) shu kasalligini boshlab bergan bo'lishi mumkin. Fizik tekshirish usullaridan bemorni ko'zdan kechirish, paypaslab ko'rish, perkussiya, auskultatsiyadan foydalaniladi. Ular anatomik va funktsional o'zgarishlar to'g'risida tushuncha hosil qilishga imkon beradi va ko'pincha bemorni davolash jarayonida uning xolati dinamikasiga baho berishda asosiy usullardan sanaladi.

Jigarni funktsional tekshirish bu organning spetsifik faoliyatini, masalan, pigment, zararsizlantiruvchi, oqsil hosil qiluvchi, farmakometabolizm kabi vazifalarni aks ettiradi.

Biliar kasalliklarni diagnostika qilishda rentgenologik tekshirish ko’p xollarda hal qiluvchi axamiyatga ega bo’ladi.

Bemor qornini bosib yotganida olingan su’rat jigarning o’lchamlari, shakli, joylashuvi va undagi yirik strukturaviy o’zgarishlar to’g’risida ma’lumot berishi mumkin.

Xoleografiya. Xoleografiya usuli jigarning o’t yo’llariga tushganda organ – yod saqlaydigan moddalar ajratish qobiliyatiga asoslangan bo’lib, ularning rentgen kontrast tasvirini olishga imkon beradi. Vena orqali xoletsistoxolangiografiya o’t pufagining holatidan qat’y nazar, uning qisqarish funktsiyasi buzilganda, pufak yo’li blokida, shuningdek xoletsistektomiyadan keyin o’t yo’llarining rentgen kontrast tasvirini olishga yordam beradi.

Teri orqali xoletsistografiya qilish. Kattalashgan o’t pufagi punktsiya qilingandan va kontrast modda yuborilgandan keyin uni rentgenologik tekshirishdan iborat. Operatsion xolangiografiya xirurgik operatsiyalar vaqtida o’t yo’llarini rentgen kontrast tekshirishdan iborat. Hozirgi sharoitlarda bu tekshiruv o’t yo’llaridagi operatsiyalarda albatta o’tkaziladigan bosqich hisoblanadi, chunki u diagnostika sifatini oshirib, asoratlar sonini kamaytirishga va xirurgik davolash natijalarini yaxshilashga imkoniyat yaratadi.

Endoskopik retrograd xolangiopankreatografiya (ERPXG) – Fater so’rg’ichiga yoki duodenoskopiyada biliar yo’l og’ziga kiritilgan kateter yordamida kontrast modda yuborishdan iborat (101-rasm).

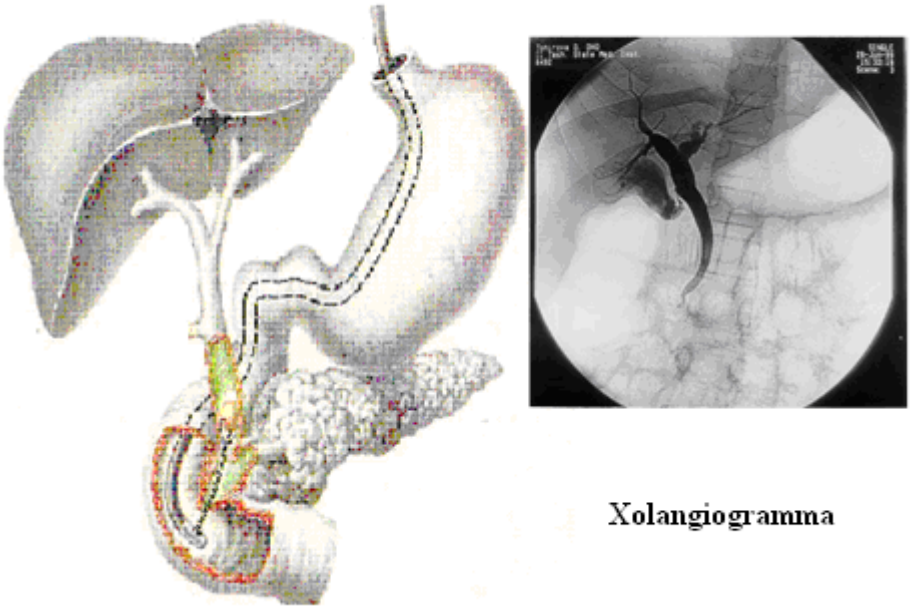

101-rasm. Retrograd xolangiografiya.

Teri orqali jigar orqali xolangiografiya (ЧЧХГ) jigar ichidagi o’t yo’llarini punktsiya qilish, ularga kontrast modda yuborish va keyin rentgenologik tekshirishni o’z ichiga oladi. Odatda teri orqali xolangiografiyani mexanik sariqlikda o’tkaziladi: bu usul o’t yo’llarida obturatsiya borligini tasdiqlash, uning joyini aniqlash va sababini bilishga imkon beradi. Tekshirish uchun ingichka po’lat ignalar va rentgentelevizion moslamalardan foydalanish tufayli bu usul keyingi yillarda juda keng tarqaldi.

O’t yo’llarini manometrik tekshirish – xolangiomanometriya ularga suyuqlik yuborilgandan keyin bosim ko’rsatkichlarini aniqlashdan iborat, bu o’t chiqaruvchi yo’lning funktsional qobiliyati va o’tkazuvchanligi to’g’risida xulosa chiqarish imkoniyatini beradi.

Jigar o’t yo’llarini ultratovush bilan tekshirish. O’t pufagini ultratovush bilan tekshirishda juda qimmatli ma’lumot olish mumkin, bu ularda konkrementlar yoki yangi xosil bo’lgan tuzilmalar borligini aniqlash imkonini beradi.

Jigarni radioizotop tekshirish – uning radioaktiv moddalarni yutish xususiyatiga asoslangan. Shunga asoslanib, jigarning radioaktiv preparatni yutish dinamikasi bo'yicha funktsional xolati aniqlanadi va radioaktiv preparatning jigar to'qimalariga taqsimlanishiga doir morfologik xususiyatlari o'rganiladi.

O't yo'llarini endoskopik tekshirish usullari. Xirurgiya amaliyotida laparoskopiyani aksariyat jigarning o'chokli zararlanishi, o't yo'llari saratonini aniqlash maqsadlarida, shuningdek sariqlikni differentsial diagnostika qilishda qo'llanishga to'g'ri keladi.

Duodenoskopiya – katta duodenal surg'ich xolatini tekshirish, o'n ikki barmoqli ichak patologiyasini istisno qilish imkoniyatini beradi.

Xoledoxoskopiya – operatsion diagnostika usullari qatoriga kiradi va tekshirishning muhim bosqichi hisoblanadi.

O'tkir xoletsistit

O't pufagining o'tkir yallig'lanishi kalkulyoz xoletsistitning eng ko'p uchraydigan asoratlaridan biridir. O't pufagi devorida o'tkir yallig'lanish jarayoni paydo bo'lishining asosiy sabablari: pufak bo'shlig'ida mikroflora bo'lishi va o't suyuqligi oqib ketishining buzilishi hisoblanadi. O'tkir xoletsistitning klinik turlari: kataral, flegmonoz va gangrenoz (o't pufagi teshilgan va teshilmagan).

Tana harorati subfebril raqamlargacha ko'tariladi. Minutiga 100 martagacha taxikardiya, qorin nafas olish aktida qatnashadi, qorin devori o'ng yarmining nafas olish aktida bir oz orqada qolishi qayd qilinadi, qorinni paypaslab ko'rilganda o'ng qovurg'alar ostida, ayniqsa o't pufagi proektsiyasi sohasida keskin og'riq paydo bo'ladi, qorin devori mushaklari taranglashgan yoki bu unchalik yuzaga chiqmagan, Ortner-Grekov, Myussi-Georgievskiy simptomlari musbat. Ba'zan kattalashgan, o'rta darajada og'rib turadigan o't pufagini paypaslab ko'rsa bo'ladi. Tahlillarda leykotsitoz o'rtacha: 10000-12000.

Flegmonoz xoletsistitning klinik simptomatikasi birmuncha ifodalangan bo’ladi. Og’riq kasallikning kataral formasiga qaraganda kuchliroq. Og’riq nafas olishda, yo’talishda, gavda vaziyatini o’zgartirishda kuchayadi. Ko’pincha ko’ngil ayniydi, bemor ko’p marta qayt qiladi, umumiy ahvoli yomonlashadi, tana harorati subfebrilgacha etadi, taxikardiya minutiga 100-120 gacha oshadi. Ichaklar parezi hisobiga qorin birmuncha kepchigan, ichak shovqinlari sustlashgan. Paypaslab ko’rilganda qorinning o’ng qovurg’alar ostida keskin og’riq paydo bo’ladi, infiltrat yoki kattalashgan va og’riydigan o’t pufagini aniqlash mumkin. O’ng yuqori kvadratida Shyotkin-Blyumberg simptomi musbat. Ortner-Grekov, Myussi-Georgievskiy simptomlari musbat. Tahlillarda leykotsitoz 20000-22000 gacha, leykotsitar formulasi chapga surilgan.

Morfologik tekshirganda pufak o’lchami kattalashgan, uning devori qalinlashgan, to’q, qizil-ko’kimtir rangda, uni qoplab turgan qorin pardasi fibrin bilan qoplangan, bo’shlig’ida yiringli eksudat bo’ladi.

Gangrenoz xoletsistit klinik jihatdan jadal kechadi, odatda flegmonoz bosqichdagi yallig’lanishning davomi hisoblanadi, bunda organizmning himoya kuchlari virulent mikrob florasi bilan kurasha olmaydi. Intoksikatsiya simptomlari bilan mahalliy yoki tarqalgan yiringli peritonit birinchi o’rinni egallaydi. Yalig’lanishning gangrenali formasi to’qimalarning regenerativ xususiyatlari pasayib ketgan, organizmning reaktivligi pasaygan yoshi katta va keksa yoshdagi odamlarda ko’proq kuzatiladi. Pufak yorilganda tarqalgan peritonit simptomlari tez rivojlanadi. Bemorlarning ahvoli og’ir bo’ladi, ular bo’shashgan, kam harakat, tili quruq, qorni ichak parezi hisobiga kepchigan, uning o’ng bo’limlari nafas aktida qatnashmaydi, ichak peristaltikasi keskin pasayib ketgan, qorin old devori ushlab ko’rilganda taranglashadi, qorin pardasining qo’zg’alish simptomlari bor. Laboratoriya taxlillarida: yuqori leykotsitoz, leykotsitar formulaning chapga keskin siljigani, EChT oshishi, qon elektrolit tarkibi va kislota-ishkor xolatining buzilishi, proteinuriya, tsilindruriya aniqlanadi.

Agar o’tdagi mikrob florasining virulentligi kam bo’lsa va o’t pufagi bo’yni yoki pufak yo’li okklyuziyasi saqlanib qolgan bo’lsa, o’t pufagi istisqosi o’tkir xoletsistit xuruji tugagandan keyin rivojlanadi.

O’t pufagida o’t tarkibiy qismlarining so’rilishi sodir bo’ladi, bakteriyalar xalok bo’ladi, o’t pufagi ichidagi suyuqlik rangsiz, shilimshik bo’lib qoladi.

Bemorlarni fizikal tekshirganda o’t pufagining kattalashgan, cho’zilib ketgan, og’rimaydigan tubini paypaslab ko’rish mumkin. O’t pufagi empiemasi rivojlanishi mumkin.

O’t-tosh kasalligi

O’t-tosh kasalligi ko’pincha 40 yoshdan oshgan odamlarda uchraydigan tarqalgan kasallik. 70 yoshdan oshgan kishilarda kasallanish 30-40% ni tashkil qiladi. Aksariyat ayollar kasallanadilar.

O’t-tosh kasalligining morfologik substrati pufak va o’t chikaruvchi yo’llardagi toshlar hisoblanadi. O’t toshlari o’tning odatiy tarkibiy qismlari – bilirubin, xolesterin, kaltsiydan tashkil topgan. O’t toshlari asosan o’t pufagida xosil bo’ladi, toshlar o’t yo’llarida kamdan-kam paydo bo’ladi. O’t toshlari paydo bo’lishining asosiy sababi 3 ta: moddalar almashinuvi buzilishi, o’t pufagi epiteliysidagi yallig’lanish o’zgarishlari va o’t dimlanishidir. O’t-tosh kasalligi simptomlarsiz o’tishi mumkin va o’t pufagida toshlarni bemorni boshqa kasallik sababli tekshirayotganda, qorin bo’shlig’i organlarini operatsiya qilayotganda yoki yorib ko’rish vaqtida tasodifan aniqlanadi. Klinik jihatdan o’t-tosh kasalligi ko’pincha jigar (o’t pufagi) sanchig’i ko’rinishida namoyon bo’ladi. Og’riq aksariyat parhez buzilganda, jismoniy zo’riqishda paydo bo’ladi. Og’riq xuruji paydo bo’lishiga o’t po’fagi bo’ynida pufak yo’lida tosh qisilib qolishi sabab bo’ladi. Og’riq o’ng qovurg’alar ostida va epigastral sohada joylashgan bo’lsa, bel sohasiga, o’ng kurakka beriladi. Ko’pincha jigar sanchig’i xuruji ko’ngil aynishi va safro aralash bir necha marta qayt qilish bilan o’tadi, biroq bunda bemor engil tortmaydi.

Ko’zdan kechirishda qorinning bir oz kepchishi e’tiborni o’ziga tortadi, qorin devorining o’ng yarmi nafas aktidan orqada qoladi, qorin paypaslab ko’rilganda o’ng qovurg’alar ostida, ayniqsa o’t pufagi proektsiyasida keskin og’riq paydo bo’ladi. Mushaklarning o’z-o’zidan tarang tortishi bo’lmaydi yoki kam ifodalangan, Ortner-Grekov, Myusse-Georgievskiy simptomlari musbat. Laborator analizida leykotsitlar miqdori normal yoki birmuncha oshgan.

Surunkali kalkulyoz xoletsistit. Jigar sanchig’i xuruji to’xtagandan keyin bemorlar hech nimadan shikoyatlar qilmay, o’zlarini sog’lom xis qilishlari mumkin. Biroq ularda o’ng qovurg’alar ostida og’irlik va simillagan og’riq bo’lib, u ovqatdan keyin kuchayadi, qorin dam bo’ladi, ich ketadi, og’iz bemaza bo’ladi. Birlamchi surunkali xoletsistit jigar sanchig’i xurujlarisiz ko’rsatib o’tilgan simptomlar bilan kechadi. O’t-tosh kasalligi va kalkulyoz xoletsistit asoratlari: xoledoxolitiaz, xoledox terminal bo’limida chandiqli striktura, ichki oqmalar paydo bo’lishi, xolangit, xoletsistopankreatit, o’t pufagi istisqosi, o’t pufagi empiemasi.

Xoledoxolitiaz – o’t-tosh kasalligi va kalkulyoz xoletsistitning eng ko’p uchraydigan asoratlaridan sanaladi (20% bemorlarda uchraydi). Yoshi o’tgan va keksa yoshdagi odamlarda xoledoxolitiaz 2-3 marta ko’proq kuzatiladi. Ko’pchilik bemorlarda umumiy o’t yo’liga toshlar o’t pufagidan tushadi. Bunga pufak yo’lining kalta serbarligi, pufak bo’yni yoki gartman cho’ntagi sohasida yara bo’lib, o’t pufagi bilan umumiy o’t yo’li o’rtasida keng oqma paydo bo’lishi sababchidir.

Xoledoxolitiaz uzoq vaqtgacha simptomlarsiz kechishi mumkin. Hatto gepotikoxoledoxning ko’p sonli toshlarida xam o’t ajralishi buzilishi hammavaqt sodir bo’lavermaydi. O’t suyuqligi jigardan tashqaridagi o’t yo’llari bo’shlig’idagi toshlarni guyo chetlab oqib o’tadi va xoledox terminal bo’limida to’siq bo’lmasa, bemalol o’n ikki barmoqli ichakka tushadi. Toshlar gepatikoxoledoxning eng tor bo’limlariga, uning terminal bo’limiga va ayniqsa katta duodenal surg’ichi ampulasiga tushganda o’t suyuqligining ichakka oqib ketishiga to’siq paydo bo’lib, bu klinikasida mexanik sariqlik bilan yuzaga

chiqadi. Ba’zan sariqlik xoledox terminal bo’limida yoki katta duodenal surg’ichda «ventil» tosh bo’lganda sariqlik remittirlovchi xarakterga ega bo’ladi. Toshlarning xoledox terminal bo’limidagi okklyuziyasida o’t gipertenziyasi vujudga kelib, klinik jihatdan bu o’ng qovurg’alar ostida simillagan og’riqlar va mexanik sariqlik bilan o’tadi. Jigardan tashqari yo’llarda bosim yanada osha borganda ularning bo’shlig’i kengayadi va tosh gepatikoxoledox proksimal bo’limlariga guyo suzib chiqqanday bo’ladi, sariqlik kamayadi va yo’kolishi mumkin.

Xolangit – jigar ichi va jigardan tashqari o’t yo’llarining o’tkir va surunkali yallig’lanishidir. Xolangit xolestaz va o’t suyuqligiga tushgan infektsiya hisobiga paydo bo’ladi. O’t yo’llari devorlaridagi morfologik o’zgarishlar xarakteri bo’yicha kataral va yiringli xolangit farq qilinadi. Xolangitning klinik belgilari: tana haroratining subfebril raqamlargacha to’satdan ko’tarilishi, qattiq, et junjikishi, o’ng qovurg’alar osti sohasida og’irlik va simillagan og’riq, ko’ngil aynishi va qusishdan iborat. Yiringli xolangitda og’riq kuchli bo’ladi, sariqlik erta paydo bo’ladi.

Yiringli xolangit avj olib jadal kechganda o’t yo’llari devorlarida, parenxima bag’rida va uning yuzasida mayda yiring tuplangan joylar hosil bo’ladi, bu jigarda ko’p sonli abstsesslar paydo bo’lishiga olib keladi. Katta duodenal so’rg’ich ampulasida tosh qisilib qolganda o’t oqib ketishi buzilishi bilan birga pankreatik shira oqib ketishining buzilishi ro’y berishi ehtimol va ko’pincha o’tkir pankreatit rivojlanadi.

Katta duodenal so’rg’ich va umumiy o’t yo’li terminal bo’limidagi chandiqli strikturalar duodenal so’rg’ich shillik pardasi toshlardan, yalig’lanish jarayonida zararlanganda paydo bo’ladi. Strikturalar bir necha millimetrlardan 1-1,5 sm gacha masofada chegaralangan va umumiy o’t yo’lining terminal bo’limi 2-2,5 sm va bundan ko’prok kontsentrik toraygan tubulyar bo’lishi mumkin. Chandiqli strikturalarda odatda patognomonik klinik simptomlar bo’lmaydi. Xoledox terminal bo’limining o’t suyuqligi va pankreatik shira

oqishining bo’zilishi bilan o’tadigan stenozida xoletsistopankreatit, o’tkir yoki surunkali pankreatit, mexanik sariqlik, xolangit simptomlari paydo bo’ladi.

Ichki biliodegistiv oqmalar. O’t pufagida toshlarning uzoq vaqt turib qolishi o’t pufagi bilan uzviy bog’langan yakin joylashgan kovak organ orasida yara paydo bo’lishiga olib kelishi mumkin.

Oqmalarning ko’pincha o’t pufagi bilan me’da o’rtasida yoki o’t pufagi bilan gepatikoxoledox o’rtasida shakllanishi ro’y beradi. Ichki biliodegistiv oqmalarning klinik belgilari juda kam, shunga ko’ra operatsiyaga qadar hamma bemorlarda ham diagnoz qo’yishning iloji bo’lavermaydi.

Toshsiz xoletsistit

O’tkir toshsiz xoletsistit. Uning etiologiyasida bakterial infektsiya omili, me’da osti bezi shirasini o’t yo’llariga va o’t pufagiga reflyuksida pankreatik shirani jigarga shikastlovchi ta’siri muayyan axamiyatga ega.

Diagnostikada va davolash usulini tanlashda bemorni ob’ektiv tekshirish ma’lumotlari, o’tkazilayotgan davo zaminida kasallik klinik manzarasining dinamikasi hal qiluvchi axamiyatga ega.

Surunkali toshsiz xoletsistit. Toshsiz surunkali xoletsistit klinikasi surunkali kalkulyoz xoletsistit klinikasiga o’xshash. Biroq o’ng qovurg’alar ostidagi og’riq unchalik kuchli bo’lmaydi, uzoq davom qilishi, deyarli doimiy xarakteri bilan ajralib turadi, parhez buzilgandan keyin kuchayadi. Diagnostikada xoletsistoxolangiografiya, o’t yo’llarini ultratovush bilan tekshirish eng ko’p ma’lumot beradi.

O’t yo’llarining yallig’lanish kasalliklarida konservativ davolash. O’tkir xoletsistitli hamma bemorlar statsionarda xirurgning doimiy nazorati ostida bo’lishlari kerak. Tarqalgan peritonit simptomlari bo’lganda shoshilinch operatsiya qilish talab etiladi. Boshqa hollarda bemorlar dori-darmonlar bilan davolanadi. Bemorlarga ovqatni cheklangan miqdorda berilib, faqat ishqoriy suyuqliklar ichishga ruxsat etiladi.

Bu bemorlarda quyidagi tadbirlarni amalga oshirish maqsadga muvofiq:

1. Me’dani nazogastral zond bilan bo’shatish kerak, chunki me’da parezi o’t pufagida va o’t yo’llarida dimlanishni yanada qiyinlashtiradi.

2. Paranefral novokain blokadasi.

3. Spazmolitiklar. Kuniga ikki marta til ostiga 1-2 tabletka nitroglitserin tayinlash shart, chunki u Oddi sfinkteriga tanlab spazmolitik ta’sir ko’rsatadi. Atropin, no-shpa, galidor o’t pufagi bo’ynidagi sfinkter apparatiga xuddi shunday bo’shashtiruvchi ta’sir ko’rsatadi.

4. Infuzion terapiya 5% li glyukoza eritmasi va Ringer eritmasi yuborishni o’z ichiga oladi.

5. Mikrob florasi aktivligini pasaytirish uchun gepatotoksik bo’lgan tetratsiklin qatoridagi preparatlardan tashqari, ta’sir spektri keng antibiotiklar tayinlanadi.

6. Simptomatik va kardial terapiya. O’tkir xoletsistopankreatitda dori-darmonlar bilan davolash kompleksi o’tkir pankreatitni davolash uchun qo’llaniladigan preparatlarni ham o’z ichiga olishi kerak.

Ko’pchilik bemorlarda o’tkir xoletsistit xuruji to’xtashi mumkin. Xuruj to’xtagandan keyin bemorni o’t pufagida toshlar bor-yo’qligiga tekshirish zarur. Agar o’tkir xoletsistitni 12-24 soat davolash zaminida bemorning ahvoli yaxshilanmasa, qorinda og’riq saqlanib qolsa yoki kuchaysa, qorin oldingi devori mushaklarining tarangligi kuchayadi, puls tezlashadi, leykotsitoz oshadi, shoshilinch xirurgik operatsiya o’tkazish talab etiladi.

MEXANIK SARIQLIK

Teri va shilliq pardalar, skleralarning to'qimalarida ortiqcha bilirubin yig'ilishi natijasida ularni sarg'imtir bo'yalishi sariqlik deyiladi. Bunda qonda bilirubin miqdori oshgan bo'ladi. Sariqlik ichki a'zolarning qator kasalliklariga xos klinik sindrom hisoblanadi. Bilirubin darajasining oshish sababiga ko'ra sariqlikning uchta asosiy turi farq qilinadi.

Gemolitik (jigar usti) sariqlik – eritrotsitlar parchalanishi va bilvosita bilirubin ortiqcha ishlab chiqarilishi natijasida paydo bo'ladi. Bu hodisalar retikuloendotelial sistema xujayralarining funktsiyasi oshib ketganda birlamchi va ikkilamchi gipersplenizmda vujudga keladi.

Parenximatoz (jigarga oid) sariqlik gepatotsitlar shikastga uchrab, ularning qondagi ozod bilirubinni bog'lash va uni bilirubin glyukuronidga (bevosita bilirubin) o'zgartirish kobiliyati pasayganda ro'y beradi. Virusli gepatit, leptospiroz, jigar tsirrozi, ayrim zaharlanishlar parenximatoz sariqlikning eng ko'p uchraydigan sabablaridan hisoblanadi.

Mexanik (obturatsion) sariqlik o't chiqaruvchi yo'llar qisman yoki to'liq tutilib qolib, o't suyuqligining ichakka oqishi buzilishi natijasida rivojlanadi. Mexanik sariqlik aksariyat hollarda, xoledoxolitiaz, katta duodenal surg'ich strikturasi, me'da osti bezi boshchasi va o't chiquvchi yo'llardagi o'smalarga bog'liq bo'ladi.

Mexanik sariqlikda teri qoplami sarg'imtir-yashil bo'ladi, o't yo'llarini bekitib qo'yadigan o'smalarda esa ersimon rangda bo'ladi. O't-tosh kasalligiga bog'liq obturatsion sariqlikda kasallik boshlanayotganda jigar sanchig'iga o'xshash o'ziga xos xurujsimon og'riqlar paydo bo'ladi, ba'zan sariqlik o'tkir xoletsistit zaminida vujudga keladi. Pankreatoduodenal soha o'smalarida sariqlik og'riq sezgilarisiz paydo bo'ladi. Teri qichimasi, ayniqsa bilirubin darajasi baland bo'lganda kuchli bo'ladi. Pankreatoduodenal sohasida o'smalari bo'lgan bemorlarning yarmida Kurvuaze simptomining musbatligi aniqlanadi. Axlat oqchil rangli, o't yo'llari butunlay yopilsa axolik bo'ladi. Siydik to'q

rangli. Bevosita va bilvosita bilirubin kontsentratsiyasi, ayniqsa pankreatoduodenal sohaning obturatsion o’smalarida keskin oshgan bo’ladi.

Sariqlikning biror turining klinik kechish xususiyatlari sariqlikni qo’zg’atgan kasallik xarakteriga bog’liq. Bu hol sariqlik turlarini differentsial diagnostika qilishda qo’shimcha qiyinchiliklar tug’diradi. Sariqlikni diagnostika qilishning yuqorida ko’rsatib o’tilgan klinik va laboratoriya usullaridan tashqari, sariqlikning har xil turlarini differentsial diagnostikasi uchun zarur va qimmatli axborot olishga imkon beradigan rentgenologik, endoskopik, radiologik, ultratovush bilan tekshirish usullariga katta o’rin beriladi.

Mexanik sariqlik butun gepatobiliar sistemadagi o’zgarishlar va organizmning bir qator umumiy og’ir buzilishlari bilan o’tadi, bemorlar holatining og’irligi sariqlik darajasi va davomiyligiga proportsional ravishda ortadi, bu qator yangi patologik holatlar paydo bo’lishiga olib keladi, shu sababli davolash natijasi yomonlashadi va o’lim darajasi ko’payadi. Jigar funktsional holatining dekompensatsiyasi nisbatan tez o’tkir jigar etishmovchiligi avj olishiga olib keladi. I.M. Matyashin ma’lumotlariga binoan o’t yo’llari obturatsiyasidan 10-14 kun o’tgach jigar funktsiyasi shu qadar buziladiki, xirurgik operatsiya qilish g’oyat xatarli bo’lib qoladi va yuqori o’lim darajasi bilan o’tadi.

Mexanik sariqlikni davolashda dekompressiv aralashuvning muddatlari va turlari, profilaktika qilish yo’llari va operatsiyadan keyin jigar etishmovchiligini davolash muhim masala hisoblanadi (102-rasm). Operatsiya o’t pufagi gipertenziyasini davolashning eng effektli chorasi hisoblanadi Biroq narkoz, operatsion jarohat jigar etishmovchiligi rivojlanishi va klinik ifodalangan formaga o’tishi sababli bemorlarning ahvolini qiyinlashtiradi. Ko’rsatib o’tilgan jihatlar xirurglarni mexanik sariqlik bilan og’rigan bemorlarda radikal operatsiyalarni 2 bosqichda o’tqazish kerak degan fikrga olib keladi: birinchi bosqichda jigar funktsional holatini va bemorlarning umumiy ahvolini yaxshilaydigan operatsiya, ikkinchisida radikal operatsiya qilish taklif etiladi. Hozirgi vaqtda laparoskopik xoletsistostomiya, o’t yo’llarini nazobiliar

drenajlash, endoskopik transduodenal papillotomiya kabi ehtiyot qiladigan usullar qo'llaniladi. Teri orqali jigar orqali xolangiostomiya sariqlik, xolangit hodisalarini kamaytirish yoki tugatish, antibiotiklarni tanlash va maxalliy antibakterial davolash uchun o'tni ekish, xavfli o'smalarni ximiyaviy preparatlar bilan davolash imkonini beradi. Undan operatsiyani ko'tara olmaydigan bemorlarda o't chiqaruvchi yo'llarni tashqi yoki ichki drenajlashning doimiy usuli sifatida foydalanilishi mumkin (103-rasm).

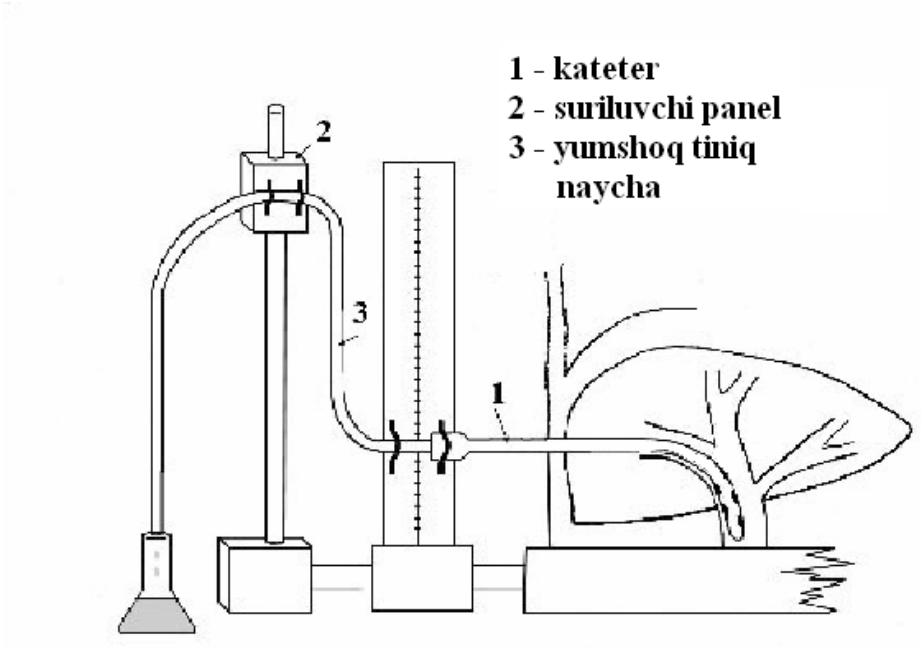

102-rasm. Me'yoriy dekompressiya va xolangiomanometriya o'tkazish uchun moslama.

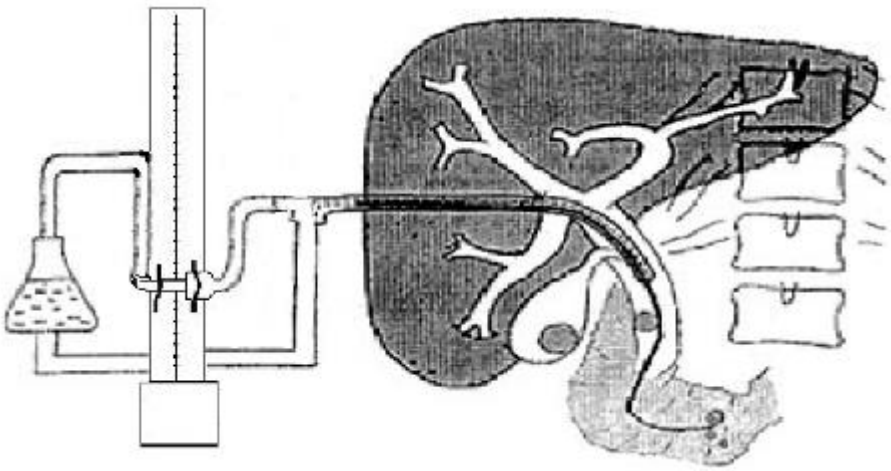

103-rasm. O’t yo’llarini ikkitalik drenajlash sxemasi.

Teri orqali jigar orqali endobiliar operatsiyalar

Bunday operatsiyalarga ko’rsatmalar klinik, laboratoriya va instrumental tekshirish usullari bilan belgilanadi.

Agar mexanik sariqlik xavfli kasalliklarga bog’liq bo’lsa, hatto bilirubin miqdori nisbatan yuqori bo’lmaganda teri orqali jigar orqali xolangiografiya va o’t yo’llarini teri orqali jigar orqali drenaj qilishdan foydalaniladi.

Mexanik sariqlikka xavfsiz kasalliklar sabab bo’lib, yuqori xoliemiya va davolashning endoskopik metodlari naf bermaganda yoki yaxshi natijalarga olib kelmaganda, xirurgik operatsiyalar esa jiddiy xavf ostida bo’lganda o’t yo’llarini teri orqali jigar orqali drenaj qilishga kirishiladi. O’t yo’llarini teri orqali jigar orqali drenaj qilishga monelik qiladigan xollarga jigarning ko’p sonli metastatik zararlanishi, jigar-buyrak etishmovchiligi korrektsiya qilinmaydigan bemorlar ahvolining nihoyatda og’irligi, qon ketish xavfi bo’lgan o’zaro gipokoagulyatsiyani kiritish mumkin. Klinikaga keltirilgan hamma bemorlar suv-tuz balansi, kislota-ishqor holati, gemodinamika va nafas buzilishini korrektsiya qilishga qaratilgan endobiliar operatsiyaga puxta tayyorgarlikdan o’tadilar. Yoshi o’tgan va keksa bemorlar uchun bu tayyorgarlik alohida ahamiyatga ega bo’ladi. Teri orqali jigar orqali endobiliar operatsiyaning asosiy uslublari tashqi va tashqi-ichki drenajlar hisoblanadi. Zararlanish xarakteriga ko’ra o’t yo’llarini kateterlashning u yoki bu turi bajariladi.

O’sma yoki tiqilgan tosh sababli to’liq okklyuziyada tashqi drenajlash bajariladi: kateter obstruktsiya sohasi ustida o’rnatiladi. Gepatikoxoledoxning stenotik zararlanishlarida, xoledoxolitiazda tashqi-ichki drenajlash bajariladi, gepatikoxolangiostomaning distal qismini o’t yo’li segmenti bo’shlig’iga yoki o’n ikki barmoqli ichakka o’rnatilib, birmuncha fiziologik drenajlash hosil qilinadi. Biliar bosim normaga tushgandan keyin 2-3 hafta o’tgach, xolangit hodisasi bartaraf etilganda yoki birmuncha kamayganda tashqi-ichki kateterning

tashqi uchi berkitiladi va drenajlash butunlay ichki drenajlashga o’tkaziladi. Har kuni o’tni bakteriologik tahlili qilinadi: ekspress-bakterioskopiya va o’t suyuqligini ekish yo’li bilan. Klinik-biokimyoviy ko’rsatkichlarning musbat dinamikasi va jigar funktsiyasining tiklanishi davolashning ikkinchi bosqichini o’tkazishga mezon bo’lib xizmat qiladi.

Davolashning bu bosqichidan maqsad o’tning ichakka normal oqishini tiklashdan iborat. Xoledox terminal bo’limi va katta duodenal surg’ich stenozlarida stenozlangan sohani Gryuntsig kateteri bilan ballonli dilatatsiya qilinadi (104-rasm).

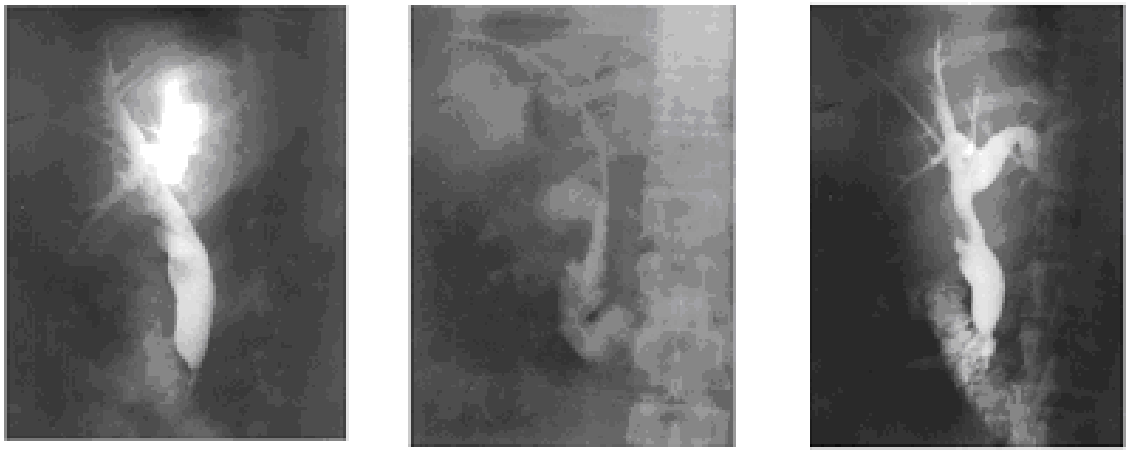

104-rasm. Xoledox terminal qismi va biliodegistiv anastomoz stenozlari dilatatsiyasi.

Xoledoxolitiazda Oddi sfinkteri oldindan kengaytirilgandan keyin spazmolitik muolaja zamirida toshlar tushiriladi.

Xoledoxolitiazni davolashning yangi usuli – teri orqali jigar orqali drenajlab, keyin konkrementlarni tarkibida monooktanoin, mono- va diglitseridlar, xenodezoksixolat kislota kabilarni tutadigan eritmalar bilan eritish tobora diqqatni tortib kelmoqda.

Hozirgi vaqtda o’t-tosh kasalligi bilan og’rigan bemorlarni davolashda jahon amaliyotida ekstrakorporal litotripsiya usuli qo’llanilmoqda. Bu usul o’t toshlarini zarbali to’lqinlar bilan mayda fragmentlargacha parchalashga asoslangan. Obturatsion sariqlikda jigardan tashqaridagi o’t yo’llarini teri orqali jigar orqali endoprotezlash metodi istiqbolli hisoblanadi.

O’t yo’lining o’sma bilan stenozlangan bo’limiga rigid kateter – kateterga ulangan uzunligi 5-12 sm endoprotez transparietal kiritiladi. 2 sutka o’tgach bu kateter chiqarib olinadi, endoprotez esa biliar yo’lni umr bo’yi palliativ drenajlashni ta’minlaydi.

ME’DA OSTI BEZI KASALLIKLARI

So’nggi yillarda xorijiy va yurtimiz olimlaridan V.S. Savelev (1983), A.A. Shalimov (1983), M.I. Kuzin (1989), O’.O. Oripov (1984), M.V. Danilov (1985) amaliy jarrohlikning pankreatologiya sohasi rivojiga katta hissa qo’shdilar. Me’da osti bezi (g. pancreas) hazm qilish yo’lining eng muhim bezlaridan biri bo’lib, juda katta fizilogik vazifani bajaradi. Ichki va tashqi sekret ishlab chiqarish funktsiyasini bir vaqtning o’zida bajaradigan bu aralash bez, nafaqat hazm qilish jarayonida, balki metabolizmning boshqa ko’pgina tomonlariga ham jiddiy ta’sir ko’rsatadi.

Uning anatomik joylashuvi, jigar, me’da, taloq, arteriya va qopqa vena sistemasining yirik arteriyalari quyosh chigalining postganglionar tarmoqlari bilan chambarchas aloqasi, unda operatsiya o’tkazishni birmuncha qiyinlashtiradi va jarrohlardan bu xayotiy muhim a’zoga yondoshish yo’llarini puxta o’rganish va operatsiyaning tejamkor, kam invaziv va samarador usullarini izlab topishni talab etadi.

Anatomik-fiziologik ma’lumotlar

Me’da osti bezi qorin pardasi ortidagi bo’shliqda I-II bel umurtqalari sathida joylashgan bo’lib, umurtqa pog’onasini ko’ndalang yo’nalishda kesib o’tadi, shu tufayli boshchasi va tanasining boshlanishi o’rta chiziqdan o’ng

tomonda, tana va dum qismining ko'proq qismi esa, chap tomonda bo'ladi. Bez o'lchamlari odatda ≈ 16,0x4,0x2,5 sm bo'lib, uning vazni taxminan 60-70 g atrofida bo'ladi (105-rasm).

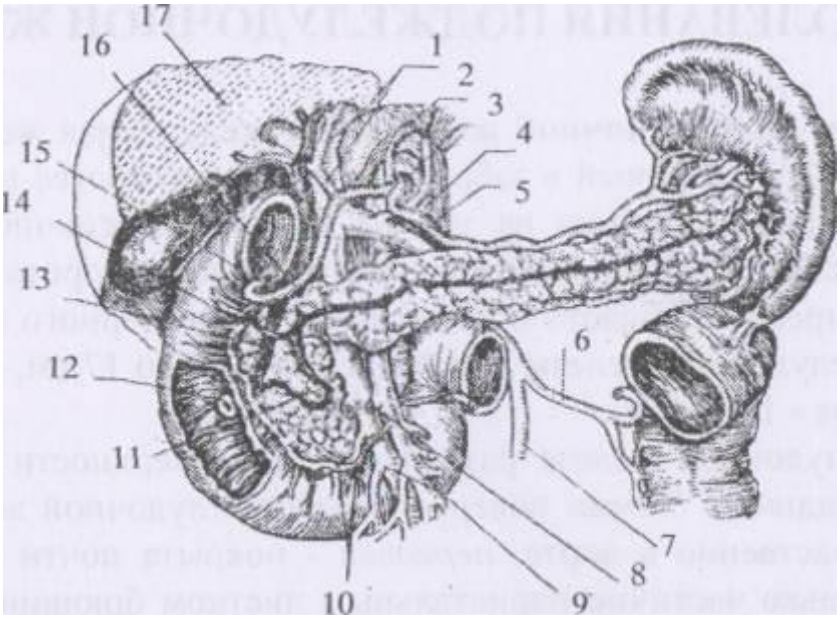

105-rasm. Me'da osti bezi sintopiyasi va tarkibiy qismlari.

1 – a. et v. hepatica; 2 – a. et v. gastrica; 3 – truncus coeliacus; 4 – aorta; 5 – a. splenica; 6 – v. colica; 7 – v. mesenterica inferior; 8 – a. colica inferior; 9 – a. et v. mesenterica superior; 10 – a. et v. pancreatoduodenalis inferior; 11 – ductus pancreaticus; 12 – papilla Fateri; 13 – ductus choledochus; 14 – a. pancreatoduodenalis superior; 15 – a. gastroepiploica; 16 – a. gastroduodenalis; 17 – hepar.

Me'da osti bezining boshchasi taqasimon shakldagi o'n ikki barmoqli ichakning orasiga kirib, dum qismi esa taloq darvozasigacha etib boradi. Meda osti bezi uning oldingi-yuqori sathi bo'ylab o'tadigan, katta charvi xaltasining orqa devoridagi (bursa omentalis) qon tomirlar, nervlar va parietal qorin pardasi varag'i bilan qoplangan.

Arterial va venoz qon-tomir sistemasi. Me'da osti bezi truncus coeliacus tarmoqlaridan, boshchasi – a. pancreaticoduodenalis dan, tana va dum qismi a. lienalis dan oziqlanadi, bu arteriya me'da osti bezining yuqori chekkasi bo'ylab

o’tib, aksariyat hollarda uning parenximasiga kiradi va o’z yo’lida qator tarmoqlar (aa. pancreaticus breves) beradi. Bir nomdagi venalar qopqa vena sistemasiga qon olib boradi.

Innervatsiyasi. Meda osti bezi quyosh chigalining ham simpatik, ham parasimpatik tolalaridan innervatsiya qilinadi.

Bezning butun tanasi orqali asosiy yo’l (ductus Wirsungi) o’tib, u bezning ko’p sonli bo’lakchalaridan sekret yig’adi va ko’pincha umumiy o’t yo’lining distal qismi bilan birga, o’n ikki barmoqli ichakning katta so’rg’ichiga (papilla Fateri) quyiladi. Asosiy yo’ldan tashqari, 75-80% hollarda qo’shimcha Santorini yo’li (ductus Santorini) uchraydi. Bu yo’l ba’zan asosiy yo’l bilan qo’shiladi, ba’zan esa bez boshchasidan kesib o’tib o’n ikki barmoqli ichakka mustaqil, qo’shimcha so’rg’ich holida ochiladi. Virsung yo’lining umumiy o’t yo’li bilan qo’shilishining bir necha turlari bor: alohida holda ochilish yoki to’liq bo’lmagan Fater so’rg’ichidan markazroq joyda, ikkita yo’lning qo’shilishi turida ochilish shular qatoriga kiradi. Ko’rsatib o’tilgan anatomik xususiyatlar, me’da osti bezi yo’liga o’t suyuqligi reflyuksi yoki o’t yo’llariga pankreatik shira tushishi mumkinligini ko’rsatadi.

Me’da osti bezi to’qimasi tashqi va ichki sohalari bo’lgan epitelial xujayralardan tashkil topgan. Keyingisi sekret ishlab chiqaradigan va hazm qilish jarayonida ishtirok etadigan granulalardan iborat. Bezsimon to’qima orasida ichki sekretor faoliyatni bajaradigan, kapsulaga o’ralgan Langergans orolchalari joylashadi. Orolchalar ko’p sonli qon tomirlar va quyosh chigali sistemasidagi simpatik nerv tarmoqlari bilan o’ralgan. Langergans orolchalarining soni 2 000 000 gacha etadi (1 g bezga 5 000 dan 25 000 gacha).

Me’da osti bezining tashqi sekretsiyasi faoliyatida, 24 soat mobaynida 1200-2200 ml pankreatik shira ishlab chiqariladi, u ishqoriy reaktsiyaga (pH 8,5-8,8) ega bo’lib, uning solishtirma og’irligi 1015 ga teng keladi. Me’da osti bezida quyidagi fermentlar ishlab chiqariladi: oqsillarni parchalaydigan proteazalar (tripsinogen, peptidaza, kollagenaza, ribodezoksiribonukleaza) va 2

turdagi (alfa, betta) aktiv amilaza. Ular uglevodlar va yog'larni yog' kislotalari va glitseringacha parchalaydi. Lipaza ta'sirini o't suyuqligi kuchaytiradi.

Odatda tripsinogen bez yo'llarida aktivmas holda bo'ladi, biroq o'n ikki barmoqli ichakka tushgach enterokinaza ta'siri ostida aktivlanadi, ya'ni tripsinogen tripsinga aylanadi. Tripsin, oqsil me'da shirasi ta'siriga uchragandan keyin (xlorid kislota va pepsin), oqsillarni polipeptidlar va aminokislotalargacha parchalaydi.

Sekretsiya neyrogumoral yo'l bilan: parasimpatik nervlar, ovqat luqmasi bilan uchrashgach esa, o'n ikki barmoqli ichak shilliq qavatidan ajralib chiqadigan sekretin gormoni orqali idora qilinadi.

Me'da osti bezining ichki sekretor faoliyati Langergans orolchalari ishlab chiqaradigan gormonlar hisobiga ro'yobga chiqadi. Bunda gipoglikemik gormon – insulin ishlab chiqaradigan B-xujayralar katta ahamiyatga ega bo'ladi (insulin etishmasligi qandli diabet rivojlanishiga olib keladi). Bundan tashqari, me'da osti bezi yana 2 turdagi gormon ishlab chiqaradi: jigarda yog' almashinuviga ta'sir qiladigan – lipokain va o'n ikki barmoqli ichakda aktivlanadigan, gipotonik ta'siri bo'lgan – kallikrein (padutin).

O'tkir pankreatit (pancreatitis acuta)

O'tkir pankreatit – me'da osti bezi to'qimalarining o'z fermentlari ta'siri ostida autolizi oqibatida yuzaga keladigan o'tkir degenerativ-yallig'lanish jarayonidir. Bu kasallik jarrohlik kasalliklari orasida ≈6,5% ni tashkil etib, qorin bo'shlig'i a'zolarining boshqa kasalliklari orasida o'tkir appenditsit va o'tkir xoletsistitdan so'ng, uchinchi o'rinni egallaydi. Kasallikni diagnostika qilish qiyinligi, og'ir kechishi va o'lim darajasining yuqoriligi jihatidan 8-10% ni, og'ir turlarida esa 50% ni tashkil etib, jarrohlar diqqat-e'tiborini o'ziga tortib keladi. O'tkir pankreatit asosan 30-60 yoshlarda ko'proq kuzatiladi. Ayollar orasida ushbu kasallik, erkaklarga nisbatan 3-3,5 barobar ko'proq uchraydi.

Etiologiyasi va patogenezi. O'tkir pankreatitning rivojlanish sabablari turli-tuman bo'lib, polietiologik kasallik hisoblanadi. Bu kasallikning etiologik

omillari ko’pligiga qaramay, ularning barchasi zamirida bezning bir strukturali birligining buzilishi, fermentlarning aktivlashishi hisobiga atsinoz xujayralar autoliziga (emirilishi) borib taqaladi.

Bezda fermentlarning aktivlashishiga olib keluvchi sabablar bo’lib quyidagilar hisoblanadi:

1) atsinoz xujayralarning shikastlanishi;
2) pankreatik shira gipersekretsiyasi;
3) pankreatik shirani o’n ikki barmoqli ichakka tushishining qiyinlashishi va uning yo’llarida o’tkir gipertenziya holatining rivojlanishi.

Atsinoz xujayralarning shikastlanishiga quyidagi sabablar olib kelishi mumkin:

1. Qorin bo’shlig’i a’zolari va xususan me’da osti bezi jarohatlari;
2. Me’da osti bezida o’tkazilgan jarrohlik amaliyotlari;
3. Me’da osti bezi to’qimasida qon aylanishining buzilishi (tromboz, emboliya, qon tomirlar bog’lanishi va b.);
4. Ekzogen intoksikatsiya;
5. Allergik reaktsiya;
6. Alimentar buzilishlar;

Me’da osti bezi gipersekretsiyasiga spirtli ichimliklarni (alkogol) me’yorsiz ichish va me’yordan ortiq yog’li ovqatlar iste’mol qilish kiradi.

Me’da osti bezi shirasining o’z yo’li bo’yicha oqishini qiyinlashishiga sabab bo’luvchi omillarga me’da osti bezi yo’lining chiqish qismida joylashgan patologik jarayonlar: Oddi sfinkteriga o’t toshining tiqilib qolishi, kata duodenal so’rg’ich strikturasi yoki stenozi, o’n ikki barmoqli ichak shilliq qavatining shu sohada shishishi kiradi.

Patogenezi. O’tkir pankreatit rivojlanishida me’da osti bezi ishlanishining neyrogen yoki gumoral rag’batlantirilishi asosiy omil hisoblanadi (ko’p ovqat eyish, spirtli ichimliklar ichish, sekretin bilan diagnostik rag’batlantirish).

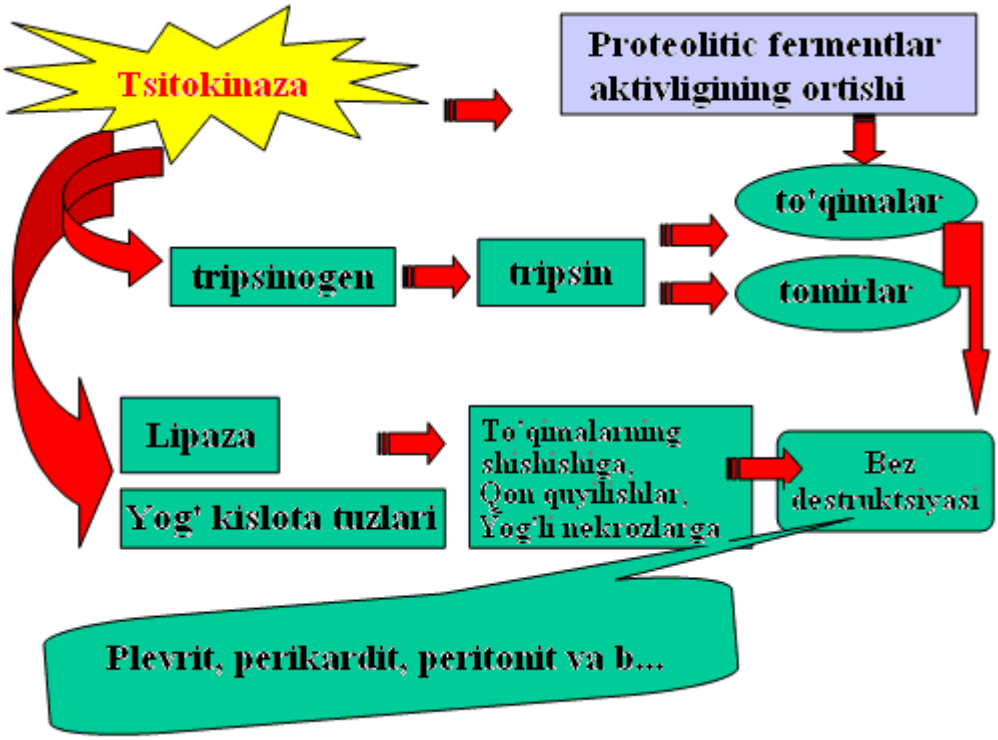

O’tkir pankreatitli bemorlarning taxminan 2/3 qismi xolelitiaz bilan bog’liq bo’ladi. Biroq patogenetik mexanizmi unchalik aniq emas, o’t pufagi va me’da osti bezi limfatik kollektorlar bilan aloqasi muhim rol o’ynasa kerak.

Normada me’da osti bezi fermentlari, avvalo proteazalarning aktivlanishi, odatda o’n ikki barmoqli ichak bo’shlig’ida sodir bo’ladi. O’tkir autolitik pankreatitda esa bu fermentlarning aktivlashishi bezning o’zida namoyon bo’ladi. Biroq, o’tkir pankreatitda bez to’qimasining o’z-o’zini hazm qilishi uchun fermentlarning qaysi biri ko’proq zarurligi, hanuzgacha to’liq aniqlanmagan. Tripsin proenzimlar, ximotripsin, elastaza, kollagenaza va fosfolipaza me’da osti bezining ko’p qismi aktivatori hisoblanadi. Fosfolipaza, fosfolipidlar va xujayra membranalaridan kuchli tsitotoksik ta’sirga ega bo’lgan lizoletsitin va lizokefalinni ozod qiladi. Aktiv proteazalar kininogenlarga ta’sir qilib polipeptidlar va kininlar ajratadi. Kininlar og’riqqa va kuchli vazodilatatsiyaga sabab bo’lib, bu og’ir gipovolemik karaxtlikka olib keladi.

Aktiv lipazalar xujayra yog’larini glitserin va yog’ kislotalarga parchalab, to’qimalarda og’ir distrofik o’zgarishlar avj olishiga olib keladi, bez

to’qimasining o’zida bezni o’rab turgan kletchatkada, ingichka va yo’g’on ichak tutqichida, katta va kichik charvida va boshqa a’zolarda yog’li nekrozlar (steatonekrozlar) hosil bo’lishiga imkon beradi. Tripsin va kininlar shuningdek kapillyarlar o’tkazuvchanligini keskin oshiradi, staz, kapillyarlar bo’ylab perfuziyani to’xtatadigan «mikrotsirkulyator blok», ishemiya, gipoksiya, atsidoz, gemokoagulyatsiya buzilishini keltirib chiqaradi.

Mahalliy jarayon butun a’zolarga tez ta’sir ko’rsatadi. Limfa va qonga ko’p miqdorda toksogen polipeptidlar, lipidlar va ferment autolizining boshqa mahsulotlari, pankreatik fermentlar, biogen aminlar tushib, toksemiya rivojlanishiga olib keladi, bu qonning plazma va trombin sistemalaridagi o’zgarishlar, markaziy va periferik gemodinamikaning buzilishi, parenximatoz a’zolardagi funktsional etishmovchilik va toksik asoratlar bilan birga kechadi.

Binobarin, o’tkir pankreatit patogenezida o’zaro bog’langan patobio-kimyoviy va morfofunktsional 4 ta jarayon: 1) lipoliz, 2) proteoliz, 3) qon va limfadagi mikrotsirkulyatsiya buzilishlari ifodalangan demarkatsion yallig’lanish, 4) pankretogen toksemiya asosiy ahamiyatga ega.

Patologik anatomiyasi. Morfologik o’zgarishlarning turli-tuman bo’lishiga qaramay, pankreatitning uchta formasi farq qilinadi: me’da osti bezining o’tkir shishishi, o’tkir gemorragik pankreatit, o’tkir yiringli pankreatit.

Me’da osti bezining o’tkir shishishini ba’zan kataral pankreatit deb ataladi. Makroskopik tekshirilganda bez hajmi kattalashgan, shishgan bo’ladi. Shish qorin pardasi orqasidagi kletchatkaga va ko’ndalang chambar ichak tutqichiga tarqalishi mumkin. Qorin bo’shlig’ida va charvi xaltasida, aksariyat hollarda, seroz-gemorragik suyuqlik bo’ladi. Gistologik tekshirganda oraliq, to’qima shishi, unchalik katta bo’lmagan qon quyilish sohalari va bez to’qimasida o’rtacha ifodalangan degenerativ o’zgarishlar topiladi.

O’tkir gemorragik pankreatit. Bunda me’da osti bezining makroskopik ko’rinishi: hajmi kattalashgan, qirmizi-qora rangli, ilvillagan, osonlikcha parchalanadigan bo’ladi. Parapankreatik va qorin pardasi orqasidagi bo’shliqlarning gemorragik imbibitsiyasi amalda doimiy kuzatiladi. Gistologik

tekshirganda – ko’p sonli distrofiya, nekrobioz va nekroz o’choqlari zamirida, bezning o’zgarmagan parenximasi sohalari aniqlanadi. Gemorragik pankreatit uchun – gemorragik ekssudatning kletchatka bo’ylab ko’p tarqalganligi va qorin pardasi orqasidagi kletchatkada astsitik fermentativ flegmonaning paydo bo’lishi xos bo’ladi.

O’tkir yiringli pankreatit bakterial flora qo’shilganda rivojlanadi. Bez to’qimasining yiringli parchalanish o’choqlari ko’rinib turadi. Mikroskopik tekshirishda flegmonali yallig’lanish yoki kattaligi har xil ko’p sonli abstsesslar xarakteridagi yiringli infiltratsiya topiladi, qorin bo’shlig’ida yiringli-gemorragik yoki seroz-yiringli ekssudat bo’ladi.

O’tkir pankreatit tasnifi. O’tkir pankreatit quyidagi turlari farq qilinadi:

1) me’da osti bezining o’tkir shishishi;

2) steril pankreonekroz (yog’li yoki gemorragik);

3) yiringli pankreonekroz.

Bunday turlarga bo’lish ma’lum darajada shartli hisoblanadi. Bitta bemorning o’zini morfologik tekshirishda, aksariyat unda patologik turlarining birga uchrashini, shuningdek o’tadigan formalarini kuzatish mumkin. Me’da osti bezining o’tkir shishishi birmuncha ko’proq kuzatiladi (bemorlarning 77-78 foizida). Steril va yiringli pankreonekroz bemorlarning taxminan 10-12 foizida qayd qilinadi.

Xozirgi kunda o’tkir pankreatitni eng qulay tasnif V.I. Filin tomonidan taklif qilingan. Bu tasnifga ko’ra o’tkir pankreatit klinik kechimida 4 davr ajratiladi (106-rasm).

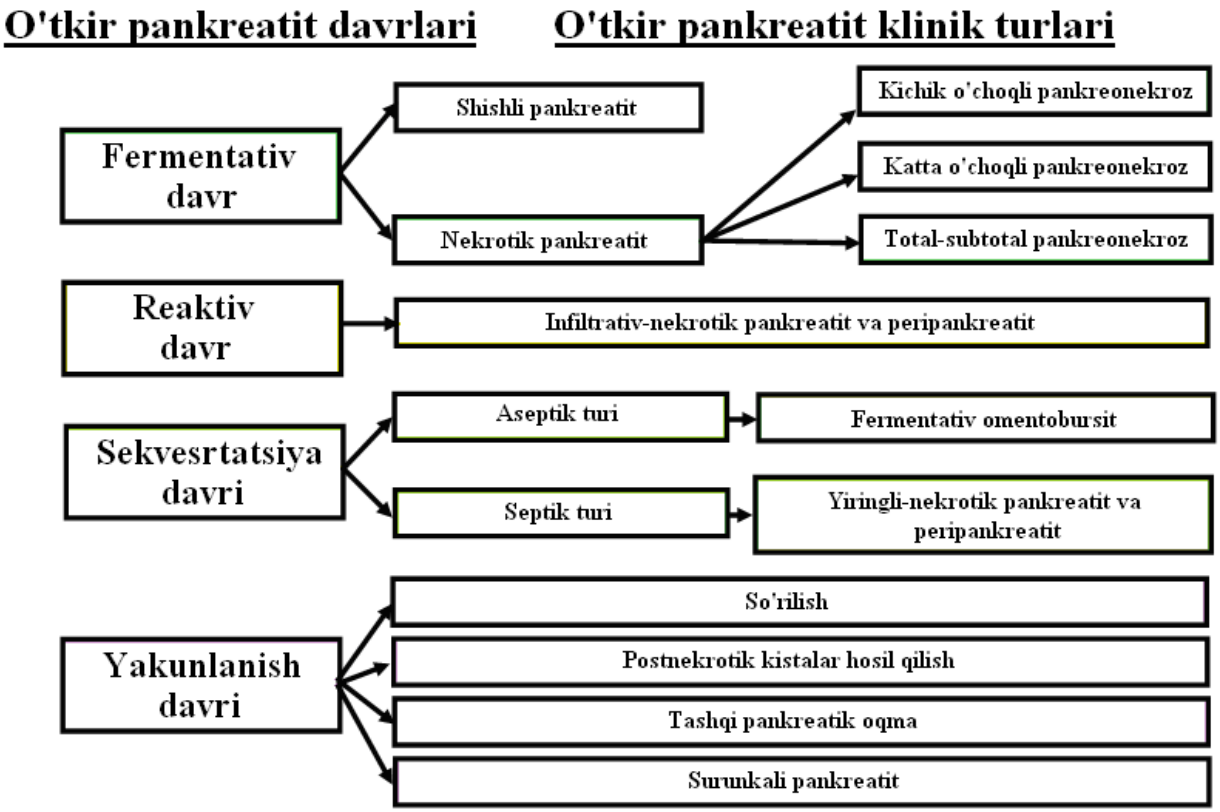

106-rasm. O’tkir pankreatitni V.I. Filin (1994 y) bo’yicha tasnifi.

Fermentativ davr kasallikning birinchi 5 kuniga to’g’ri keladi. Reaktiv davr (kasallikning 6-14 kunlar) faqat destruktiv pankreatit rivojlangan bemorlarda kuzatiladi. Kasallikning 3 haftasidan sekvestratsiya davri boshlanadi. 20-24 kundan so’ng bemorlarda kasallikning yakunlanish davri boshlanadi.

Me’da osti bezidagi o’choqlar o’lchamlariga nisbatan A.D. Tolstoy (1999) o’tkir penkreatitni 5 turga bo’ladi: o’tkir shishli pankreatit (atsinar xujayralar nekrozi); kichik o’choqli pankreonekroz (o’choqlar o’lchamlari 5 mm gacha); o’rta o’choqli pankreonekroz (o’choqlar o’lchamlari 5 mm dan 10 mm gacha); katta o’choqli pankreonekroz (o’choqlar o’lchamlari 10 mm dan ko’p); total-subtotal pankreonekroz (oshqozon osti bezi total-subtotal shikastlanishi).

Klinikasi. Kasallik aksariyat to’sh osti sohasida va chap qovurg’alar ostida og’irlik sezgisi va biroz og’riq, kekirish, qorinning o’rta darajada dam bo’lishi

ko’rinishidagi dispeptik buzilishlar bilan xarakterlanadigan qisqa prodromal davrdan (60-70%) keyin boshlanadi.

Og’riq o’tkir pankreatitning asosiy va doimiy simptom hisoblanadi. Og’riq to’satdan paydo bo’ladi. O’z xarakteriga ko’ra og’riq juda kuchli, simillagan, doimiy, kamroq vaqt mobaynida tutadi. Og’riq shu qadar kuchli bo’ladiki, bemorlar ba’zan hushdan ketadi. Og’riq o’ng va chap qovurg’alar ostida joylashishi mumkin, ko’pincha esa belbog’simon bo’lishi kuzatiladi va elkalar ustiga, to’sh suyagi orqasiga o’tadi, buni yanglishib ba’zan miokard infarkti deb hisoblaydilar. 85% hollarda bemor qayt qiladi (og’ir hollarda qusuq tarkibiga qon aralashgan bo’ladi). Bemor qorni tobora shishib boradi, ich kelmasligi hamda el chiqmasligi (qabziyat) kuzatiladi.

Bemor tanasining vaziyati – ko’pincha majburiy holatda, bemorlarning ko’pchiligi yarim egilgan holatda bo’ladilar. Xastalikning boshlanishida, bemorning tana harorati normal yoki subnormal bo’ladi. Tananing yuqori harorati va isitma rivojlanib borayotgan yallig’lanish asoratlari uchun xos.

Teri va shilliq pardalarning ranggi oqargan, tsianotik tusda bo’lib, og’ir intoksikatsiya jarayonidan dalolat beradi. Aksariyat hollarda sariqlik kuzatilib, o’tning normal oqishining buzilishi va jigardagi og’ir toksik holatdan dalolat beradi.

Bemorning tili quruq, kulrang qarash bilan qoplangan. Qorin bir tekis ko’tarilgan, mushak himoyasi kuchsiz, qorinning yon bo’limlarida va kindik atorofida tsianoz – Grey-Tyorner simptomi va Kullen simptomi qayd qilinadi.

O’tkir pankreatit uchun epigastral sohada va chap qovurg’alar ostida og’riq bo’lishi ob’ektiv simptom hisoblanadi, u ko’pincha oldingi qorin devori mushaklarining taranglashmasligi bilan o’tadi. Voskresenskiy simptomi (epigastral sohada qorin aortasi pulsatsiyasining yo’qolishi) bemorlarning uchdan bir qismida, Meyo-Robson simptomi (chap qovurg’a-umurtqa bo’rchagida og’riq) esa, ularning yarmidan ko’prog’ida aniqlanadi. Shyotkin-Blyumberg simptomi ko’pincha kuchsiz musbat, ichak peristaltikasi

shovqinlarining susayishi kuzatiladi. Perkussiyada qorin bo’shlig’ida ozod suyuqlik aniqlanishi ehtimoli bor.

Kasallik boshlanishida bradikardiya bo’lib, tez orada taxikardiya bilan almashinadi. Kasallikning og’ir formalari uchun tez pulsning ipsimon xususiyatga ega bo’lishi xos bo’ladi. Arterial qon bosimini ko’pchilik bemorlarda pasaygani kuzatiladi.

Parenximatoz a’zolarda distrofik o’zgarishlar rivojlanadi, ularning funktsional holati buziladi. Bu o’zgarishlarni asosan giperenzimemiya, mikrotsirkulyator buzilishlar va intoksikatsiya tashkil etadi. Buyrak faoliyatida ayniqsa qattiq buzilishlar kuzatiladi. Bemorlarning 10-20% da diurezning oliguriyadan anuriyagacha o’zgarishi, o’tkir buyrak etishmovchiligi rivojlanishi bilan namoyon bo’ladi.

Laboratoriya tekshiruvlarida o’tkir pankreatitda proteolitik fermentlar ko’rsatkichining oshishi (amilaza, tripsin, lipaza, transaminaza) xarakterli hisoblanadi. Qonda va siydikda diastazaning miqdori hamisha ham oshavermaydi. Amilaza miqdorining birdaniga oshishi (512-1024 TB dan ortiq) o’tkir pankreatitdan dalolat beradi, biroq amilaza darajasining normalligi bu kasallikni istisno qilmaydi. Bez katta o’zgarishlarga uchraganda qonda va siydikda diastaza miqdori sezilarli o’zgarmaydi, ba’zan pasayadi. Tripsinning miqdori ancha oshishi ham o’tkir pankreatit uchun patognomonik belgidir. Chunki, bu kasallikda tripsin va uning ingibitorlari miqdori juda erta oshadi, lipaza kontsentratsiyasining oshishi birmuncha kech muddatlarda (kasallik boshlanishining 3-4-sutkalarida) sodir bo’ladi.

Giperglikemiya va glyukozuriya patologik jarayonga bezning orolsimon apparatining tortilishi to’g’risida dalolat beradi. Gipokaltsiemiya o’tkir pankreatitning destruktiv formalari uchun patognomonik holat bo’ladi. U odatda kasallikning 4 va 10-kunlari orasida, ya’ni yog’ nekrozlari eng rivojlangan davrda paydo bo’ladi. Kaltsiyning 4 mekv/l dan pasayib ketishi prognoz jihatidan yomon belgi hisoblanadi.

Siydikda, me’da osti bezi fermentlari miqdori oshishidan tashqari, oqsil, eritrotsitlar, tsilindrlar paydo bo’ladi. Og’ir hollarda buyrakning toksik-infektsion zararlanishi o’tkir buyrak etishmovchiligiga olib keladi, bu oliguriya yoki anuriya, qonda azotli shlaklar yig’ilishi yuzaga chiqadi.

Me’da osti bezi to’qimasi fermentlarini tekshirish muayyan diagnostik ahamiyatga ega. Elastaza fermenti aktivligi odatda Keller va Mandl bo’yicha (1971), transaminaza aktivligi esa Bregmayer bo’yicha (1970) aniqlanadi. Kasallikning xamma formalarida bu fermentlarning aktivlik darajasi nisbatan yuqori bo’lishi aniqlangan. Sog’lom odamlar qonida elastaza va transaminaza aktivligi aniqlanmaydi. O’tkir pankreatitli bemorlarda qonda elastaza aktivligi minutiga 4,3 dan 5 l mkmol/min atrofida bo’ladi. Transaminaza aktivligi 2,29 dan 4,29 mkmol/min gacha o’zgarib turadi.

Qon zardobida to’qima fermentlaringing paydo bo’lishi me’da osti bezi xujayralari destruktsiyasidan dalolat beradi va bir nomdagi patobiokimyoviy sindrom tushunchasini tashkil qiladi.

O’tkir pankreatitning asosiy asoratlari: erta asoratlari – shok va o’tkir yurak etishmovchiligi, peritonit; bir muncha kechki asoratlari – me’da osti bezi abstsessi, qorin pardasi orqasidagi kletchatka flegmonasi, diafragma osti, ichaklararo, charvi xaltasi, arroziv qon ketishlar, nekrozga uchragan to’qima ko’chishi, o’tkir buyrak etishmovchiligi. Keyinchalik esa, me’da osti bezining soxta kistalari va oqmalari, ichak oqmalari, qandli diabet kabilar paydo bo’lishi ehtimoli bo’ladi.

Differentsial diagnostikasi. O’tkir pankreatitni birinchi navbatda me’da va o’n ikki barmoqli ichakning teshilgan yarasi bilan differentsial diagnostika qilish kerak. Teshilgan yara uchun bemorning navqiron yoshi, anamnezida yaraning bo’lishi, «xanjar bilan urgandek» og’riq, qusishning yo’qligi, «taxtasimon» qorin kabi xos belgilar tafovutlashga yordam beradi. Perkussiya qilganda jigar to’mtoqligining yo’qolishi va diafragma gumbazi ostida rentgenologik tekshiruvda aniqlanadigan o’roqsimon ozod havo borligi xos bo’ladi. O’tkir pankreatit odatda, o’t-tosh kasalligi bo’lgan va yog’ almashuvi buzilgan yoshi

ulg'aygan odamlarda ko'proq uchraydi. O'tkir pankreatit uchun og'riqning belbog'simon bo'lishi, uning o'ziga xos irradiatsiyasi, uzluksiz qayt qilish, «mushak himoyasi» simptomining aniqlanmasligi, qorinning kepchishi, leykotsitoz, giperenzimemiya va diastazuriyalar xos bo'ladi.

O'tkir xoletsistit va o't sanchig'i xurujlari o'tkir pankreatit bilan bir qator umumiy simptomlarga ega (to'satdan boshlanishi, o'tkir og'riq, og'riq irradiatsiyasi, peristaltikaning susayishi va b.) Biroq, o'tkir xoletsistit uchun og'riqning o'ng qovurg'alar ostida joylashuvi, mushak himoyasi simptomi paypaslash vaqtida kattalashgan va og'riydigan o't pufagi yoki o'ng qovurg'alar ostida infiltrat aniqlanadi, qon va siydikda diastaza ko'rsatkichlari normal. Ko'pincha o'tkir pankreatit o't-tosh kasalligi zamirida rivojlanadi (xoletsistopankreatit).

O'tkir pankreatit bilan o'tkir mexanik ichak tutilishi orasida differentsial diagnoz quyidagi belgilar asosida o'tkaziladi: o'tkir pankreatitda og'riq doimiy bo'ladi va peristaltikaning susayishi yoki butunlay yo'qolishi bilan o'tadi, og'riq qorinning yuqori va o'rta qismlarida bo'ladi. Aksincha, ichakning o'tkir tutilib qolishida og'riqlar qorinning barcha joyida to'lqinsimon bo'ladi; kasallikning dastlabki davrida peristaltika kuchli. Siydik va qonda me'da osti bezi fermentlari miqdorining yuqoriligi o'tkir pankreatit diagnozini tasdiqlaydi.

O'tkir appenditsit ham, ba'zan o'tkir pankreatit kabi, aksariyat epigastral sohada og'riqdan boshlanadi. Biroq appenditsitda epigastral sohada og'riq qisqa fursat bo'ladi, 3-4 soat o'tgach og'riq o'ng yonbosh sohasiga o'tadi, qorin devorining taranglashuvi va rivojlanayotgan mahalliy peritonitning boshqa simptomlari bilan birga uchraydi. Siydik va qondagi diastazani tekshirish bu ikkala kasallik o'rtasida uzil-kesil differentsial diagnoz o'tkazishga imkon beradi.

Diagnostikasi. O'tkir pankreatit diagnozini qo'yishda anamnez ma'lumotlari (ko'p ovqat eyish va spirtli ichimlik ichish, shikastlar va boshqalar), qorinning yuqori bo'limida ko'pincha og'ir aylanib tutadigan kuchli og'riq, uning taxikardiya va arterial bosimning pasayishi bilan o'tishi asos bo'lib

xizmat qiladi. Peritonit rivojlangunga qadar qorin yumshoqligicha qoladi, biroq ko’tarilgan bo’ladi, peristaltika bo’lmaydi. Ba’zan Meyo-Robson simptomi musbat bo’ladi.

O’tkir pankreatitda laparoskopik tekshiruvlar bu kasallikni shoshilinch diagnostika qilishning eng qimmatli usullaridan biri hisoblanadi. O’tkir pankreatitda laparoskopiya o’tkir pankreatit formasini aniqlashda, pankreonekrozning patobiokimyoviy turini bilishda yordam beradi, pankreatogen peritonit, qo’shilib keladigan kasalliklarni (destruktiv xoletsistit) aniqlashga imkon beradi.

Laparoskopik tekshirishga ko’rsatmalar quyidagicha: klinik manzaraning noaniqligi, pankreatit va qorin bo’shlig’ining boshqa o’tkir kasalliklari o’rtasida differentsial diagnostika qilish zarurligidir. O’tkir pankreatitning klinik belgilari aniq bo’lganda laparoskopiya kasallikning formasini aniqlash va davo muolajalarini bajarish uchun qilinadi. Laparoskopiyani qorin bo’shlig’ida operatsiya o’tkazilgan, shuningdek katta ventral churralari bo’lgan bemorlarda qo’llanilishi mumkin emas.

So’nggi yillarda kompyuter tomografiya (KT) va ultratovush yordamida tekshirish eng ko’p axborot beradigan usullar bo’lib qoldi, ular me’da osti bezi o’lchamlarini, strukturasining bir xil emasligini, patologik jarayon darajasini aniqlab beradigan usullardan hisoblanadi (107, 108, 109-rasmlar).

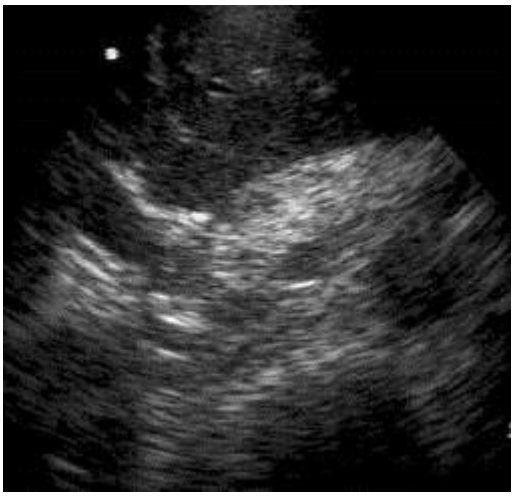

107-rasm. O’tkir pankreatitning ultratovush tekshiruvida ko’rinishi.

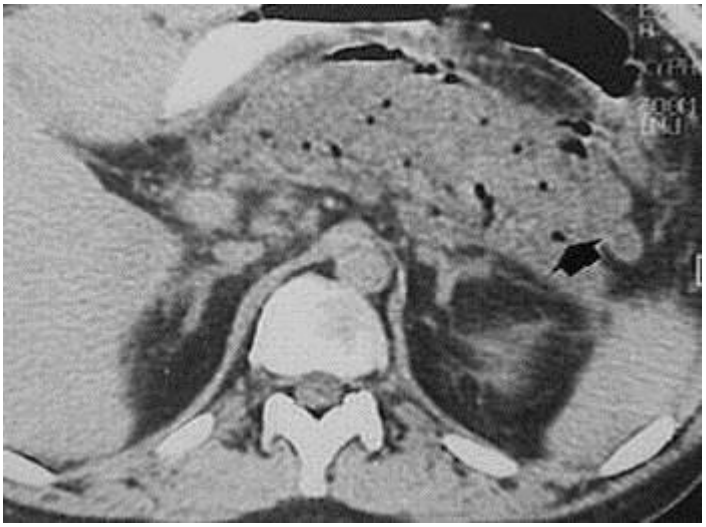

108-rasm. Pankreonekroz natijasida rivojlangan oshqozon osti bezi mikroabstsesslari (KT).

109-rasm. O’tkir pankreatitda yader-magnit rezonansli tomogrammasi.

Qorin aortasi tarmoqlarini selektiv va superselektiv angiografiya qilish usullarini klinikaga joriy qilish me’da osti bezi kasalliklarining diagnostikasini birmuncha yaxshiladi. Angiografik tekshirish o’tkir pankreatitda paydo bo’ladigan me’da osti bezi angioarxitektonikasiga hos o’zgarishlarni aniqlashga imkon beradi.

O’tkir pankreatitning hamma angiografik simptomlarini uch guruhga bo’lish mumkin: 1) me’da osti bezi arterial o’zanidagi o’zgarishlar; 2) me’da osti bezidagi gemotsirkulyatsiya buzilishi; 3) me’da osti bezini o’rab turgan tomirlardagi va qorin aortasi havzasi tomirlaridagi o’zgarishlar.

O’tkir pankreatitda me’da osti bezi arterial o’zanidagi o’zgarishlar arteriya bo’shlig’i kengayishi, surilishi, uzayishi va to’g’rilanishi, konturlarining noaniqligi (chaplashib ketganligi), shaklining o’zgarishi va torayishi, betartib joylashuvi, ayrim tomirlarning uzilishi, shuningdek tomir devoridagi nuqsonlardan iborat.

Rentgenologik tekshiruvda o’tkir pankreatitning bilvosita belgilari aniqlanadi. Obzor rentgenogrammada me’daning kengayganligi, unda suyuqlik borligi aniqlanadi. Odatda o’n ikki barmoqli ichak qovuzlog’i kengaygan, parez holatida bo’ladi.

Ba’zan o’tkir pankreatit belgilari qorin bo’shlig’idan transparietal punktsiya yordamida ekssudat olish, me’da osti bezini asbob-uskunalar bilan paypaslash, o’t pufagini transparietal punktsiyasi va drenaj qilish kabi maxsus diagnostik muolajalar vositasida aniqlanishi mumkin.

Davolash. O’kir pankreatitni patogenetik davolash, ya’ni asosiy davo tadbirlari patogenez kontseptsiyasiga muvofiq kelishi kerak.

Ferment toksemiyaga qarshi kurashish uchun quyidagilardan foydalaniladi:

1) me’da suyuqligini aspiratsiya qilish va me’dani sodali sovuq eritma bilan yuvish (me’da suyuqligidagi xlorid kislota pankreatik sekretsiya stimulyatori hisoblanadi). Oddi sfinkteridagi spazmni yo’qotish uchun atropin yuborish, me’da osti bezi gipotermiyasi, 4-5 kungacha tsitostatiklar yuborish (5-ftoruratsil, ftorafur va boshqa pankreatik fermentlar ishlanishini to’xtatadi) bez

tashqi sekretor funktsiyasini pasaytiradi; 2) spazmolitiklar yuborib ishlab chiqarilgan fermentlarning normal evakuatsiyasini ta’minlash; 3) qon o’zaniga yoki qorin bo’shlig’iga tushgan fermentlarni yo’qotish; ko’krak limfatik yo’lini limfosorbtsiya bilan drenaj qilish, diurez stimulyatsiyasi; qorin bo’shlig’ini drenajlash; 4) fermentlarni proteazlar ingibitorlari bilan (kontrikal, gordoks, tsalol va boshqa) aktivsizlantirish.

Og’riqni yo’qotish yoki kamaytirish uchun analgetiklar va spazmolitiklar (no-shpa, papaverin, platifillin) qo’llanilishi zarur. Peridural blokada (orqa miya peridural bo’shlig’ini anestetiklar yuborib kateterlash) yaxshi samara beradi.

Suv-elektrolit muvozanatini (balansi) idora qilish, yurak faoliyatini normaga solish va toksikozni pasaytirish maqsadida 5-10% li glyukoza eritmalari, poliion eritmalar, poliglyukin, plazma, qo’llanilishi tayinlanadi. Kaliy preparatlari, yurak glikozidlari ko’rsatmalar bo’yicha tayinlanadi.

Qonning reologik xususiyatlarini yaxshilash va tomir ichida qon ivishini profilaktika qilish uchun har 4 soatda reopoliglyukin va geparin (5000 TB) qo’llaniladi.

Antiferment muolaja. Proteazalar ingibitorlari bilan davolash. 1953 yilda Frea o’tkir pankreatitni davolash uchun birinchi marta kallikrein inaktivatori – trasilolni qo’llagan. Hozirgi vaqtda boshqa ingibitorlar: kontrikal, gordoks, pantripin, iniprol, zimofen va boshqalar keng qo’llanilyapti. Ingibitorlar ko’p yil qo’llanilishiga qaramay, ularning ta’sir mexanizmi, fazalari, qo’shimcha ta’siri to’g’risida yagona fikr yo’q. Ko’p sonli tekshirishlarda proteazalarning ingibitorlari pankreonekrozda ro’y-rost terapevtik samara berishi, zarbali dozalari bilan qo’shma davolash esa pankreatogen toksemik asoratlardan o’limni birmuncha pasaytirishi aniqlangan. Preparatni oddiy usullarda (mushak orasiga va venaga) yuborish me’da osti bezida va qorin bo’shlig’ida antiferment preparatlarning yuqori kontsentratsiyasini ta’minlay olmaydi. Bunga preparatlarni qo’shma usulda: venaga, regionar – arteriyaga, qorin pardasi ichiga, qorin pardasi orqasiga yuborilganda muvaffaq bo’linadi. Proteaza ingibitorlarining yuqori mahaliy kontsentratsiyasi aktiv tripsinogenni bloklab

qo’yish, periatsinar bo’shliqda tripsinning aktivsizlanishi va proteoliz regionar jarayonlarini to’xtatib qo’yishni, kininogenez va fibrinolizni ta’minlaydi.

Tsitostatiklar bilan davolash. Oqsil sinteziga atsinoz xujayralari bilan ta’sir qilib tsitostatiklar (5-ftoruratsil, ftorafur) me’da osti bezi ekzokrin funktsiyasini to’xtatish 70-yillarning II yarmida pankreonekrozda qo’llanilgan. 5-ftoruratsil 500 ml fiziologik eritmada suyultirilib, sutkasiga bir marta 2-3 kun mobaynida 250-300 mg dozada yuboriladi. Preparat qorin aortasiga selektiv yuborilganda davolash anchayin ta’sirchan bo’ladi. Kasallikning kechikkan muddatlarida tsitostatiklarning davolash ta’sirchanligi juda ozligini ta’kidlab o’tish zarur.

Detoksikatsiya. Pankreatogen toksemiya kasallikning birinchi davrida rivojlanadi. Agar bu davrda detoksikatsiya o’tkazilmasa, bemor ahvoli jiddiylashadi, ingibitor to’siq mexanizmlar izdan chiqadi, mahalliy patologik jarayon buziladi va uning avj olishi mikrotsirkulyatsiya buzilishi va qon tomir ichida qon ivishi sindromi ta’siri ostida sodir bo’ladi. O’z vaqtida o’tkazilgan detoksikatsion muolajagina patologik jarayonning bundan keyingi rivojini to’xtatadi.

Detoksikatsiyaning ta’sirchan usullaridan biri infuzion muolajani organizmni suyuqlik bilan to’yintirish (gemodilyutsiya) va diurezni kuchaytirish bilan qo’shib olib borishdan iborat. Gemodilyutsiya va kuchaytirilgan diurez printsiplari oddiy, hamma e’tirof qilgan tamoyildir. Diurez soatiga 25 ml dan pasayib ketganda kuchaytirilgan diurez tayinlanadi.

Ko’krak limfatik yo’lini tashqariga drenaj qilish. O’tkir pankreatitni davolash uchun bu usulni qo’llanish patogenetik asoslangan. Pankreonekrozda jigar interstitsial bo’shliqlari shishishi va kompressiyasi, shuningdek mikrotsirkulyator buzilishlar sababli limfaga me’da osti bezi fermentlari va autoliz mahsulotlari ko’p o’ta boshlaydi, bunda uning toksinligi keskin ortadi. Limfaning toksikligi darajasi me’da osti bezi zararlanishining og’ir-engilligiga bog’liq. Limfaning tashqariga chiqarilish jarayonida, asosan dastlabki 2-3 sutka ichida uning toksikligi kamayadi. Bu davrda limfa bilan birga autoagressiv fermentlarning kattagina miqdori – lipaza va tripsin chiqariladi. Ayniqsa yog’li

nekrozda tashqi limfa drenaji ro’y-rost detoksikatsion natija beradi. Limfa bilan birga oqsillar, elektrolitlar yuqotilishi – limfa oqib ketishining salbiy tomoni hisoblanadi.

So’nggi yillarda klinik amaliyotga aktiv detoksikatsiya usullari: limfosorbtsiya (R. Panchenko, 1982) va gemosorbtsiya (Yu.M. Lopuxin, 1975) jadallik bilan joriy qilindi. Sorbentlar bilan tozalangan limfa reinfuziyasi tashqi drenajlar usulining keyingi rivoji bo’lib hisoblanadi. Limfosorbtsiyaga amalda monelik qiladgan hollar yo’q, biroq uni qo’llanish limforeya yuqori bo’lganda yaxshi natija beradi.

Pankreonekrozda gemosorbtsiya og’ir endotoksikozda, pankreatogen shok hodisalarida va jigar-buyrak etishmovchiligida rivojlanadigan intoksikatsion psixozlarda qo’llanilishi kerak.

Og’ir pankreatik endotoksikozda plazmoferez o’tqazishda yuqori davo natijasi olingan (A.M. Sazonov, 1984). Bu usulda asbob-uskuna yordamida limfa suyuqligi xaydalib (1-1,5 l gacha) donor plazmasi va albumin bilan aralashtiriladi. Plazmoferezning davo ta’siri plazma bilan birga ekzogen va endogen toksinlarni chiqarishdan iborat. Tozalangan limfa organizmga qaytadan quyiladi.

Laparoskopik drenajlash va qorin bo’shliq perfuziyasi. Pankreatogen peritonit jadal kechadi, tez oshib boradigan intoksikatsiya, parenximatoz a’zolar distrofiyasi, gemodinamikaning og’ir buzilishini keltirib chiqaradi.

Peritonitga qarshi kurashning ta’sirchan chorasi ekssudatni aktiv chiqarish, qorin bo’shlig’iga antiferment preparatlar, antibiotiklar yuborish hisoblanadi. Shu maqsadda pankreonekrozni eng ta’sirchan va bezarar davolash usuli qorin bo’shlig’ini laparoskopik drenajlash, ayni vaqtda ekssudatni bartaraf etish va qorin bo’shlig’iga peritoneal dializ o’rnatish va qo’llash hisoblanadi.

Pankreatogen peritonitni laparoskopiya usuli bilan davolash ikki bosqichdan – diagnostik va davolash bosqichidan iborat bo’ladi. Diagnostik bosqichda pankreatit turi, peritonitning bor yoki yo’qligi aniqlanadi. Gemorragik ekssudat, steatonekroz dog’lari va aseptik pankreatogen peritonit belgilari

ikkinchi bosqich – qorin bo’shlig’ini qorin ichi perfuziyasi yoki infuziyasi o’tqazish maqsadida drenajlash uchun asosiy ko’rsatma hisoblanadi.

Arteriya ichi regionar infuzion muolaja (RIM). Bu usulni o’tkazishga asosiy ko’rsatma pankreonekroz kechishining avj olishi, peritonit va toksemik asoratlardir. RIM ni o’tkazish uchun ishlatiladigan preparatlar aralashmasining tarkibi: kontrikal – 60000 TB, geparin – 2000 TB, reopoliglyukin – 400 mg, nikotinat kislota – 20 ml, novokain – 2,5 g, izotonik natriy xlorid eritmasi yoki Ringer-Lokk eritmasi – 1000 ml umumiy hajmgacha.

Buning uchun, kateter rentgentelevizion moslama nazorati ostida o’rnatiladi. RIM ning asosiy davo vazifasi proteoliz va kininogenez jarayonlarini to’xtatish, qon mikrotsirkulyatsiyasining lokal va sistem o’zgarishlarini davolash, shuningdek markaziy gemodinamika buzilishlarini bartaraf qilishdan iborat. Shunga ko’ra RIM pankreatogen shokni davolashda, pankreonekroz va fermentativ peritonit rivojlanishining oldini olishda asosiy usullardan biri hisoblanadi.

Me’da osti bezining lokal gipotermiyasi. O’tkir pankreatitni davolash bo’yicha tadbirlar kompleksiga me’da osti bezini qorin devori, me’da, yo’g’on ichak orqali sovutish yo’li bilan gipotermiya holatini yuzaga keltiradilar. Bunda haroratni anchagina pasaytirish bez to’qimasida modda almashinuvi jarayonlarini susaytiradi, uning fermentativ funktsiyasini va proteolitik fermentlar aktivligini kamaytiradi.

Bevosita lokal gipotermiyani operatsiyadan keyingi davrda me’da osti beziga operatsiya vaqtida kiritilgan maxsus zond yordamida bajariladi. Bezda asosiy operatsiya (rezektsiya, drenajlash, omentopeksiya, abdominizatsiya va b.) o’tkazilgandan keyin unga ikki bo’shliqli naycha bilan ulangan maxsus tayyorlangan lateks ballon qo’yiladi, uni chap qovurg’alar ostidagi kesma orqali tashqariga chiqariladi.

Me’da osti bezini 2-4 soatdan kuniga 3 marta muntazam sovutiladi.

Ko’pgina olimlar e’tibor bergan bu usulning afzalligi – me’da osti bezini umumiy yoki lokal gipotermiya holatini chaqirishdan iborat deb hisoblaydilar.

Biroq, ular gipotermiyani amalga oshirish uchun maxsus xirurgik operatsiya o’tqazishni tavsiya qilmaydilar.

O’tkir pankreatitni xirurgik davolash. O’tkir pankreatit quyidagicha xirurgik davo qilinadi:

1) o’tkir pankreatit, uning destruktiv formalari; xoletsistit bilan birga uchraganda;

2) 36-48 soat mobaynida konservativ davolash naf bermaganda;

3) qorin bo’shlig’ini laparoskopik drenaj qilib bo’lmaydigan pankreatogen peritonitda;

4) o’tkir pankreatit asoratlarida; charvi xaltasi abstsessi, qorin pardasi orqasidagi kletchatka flegmonasida.

O’tkir pankreatitning destruktiv formalarini aniqlashda va davolashda laparoskopiyaning ahamiyati katta, o’ning yordamida diagnozni aniqlash, o’t chiqaruv yo’llari gipertenziyasini aniqlash va laparoskop nazorati ostida teri orqali xoletsistostomiya o’tkazish, biroq eng muhimi – qorin bo’shlig’ini suyuqlik aspiratsiyasi uchun drenajlash (ferment toksemiyani kamaytirish), qorin bo’shlig’ini antibiotiklar va proteaza ingibitorlari bilan yuvish mumkin.

O’tkir pankreatitni davolash kasallikning davriga asoslanadi.

Kasallikning fermentativ davrida bemorlarga bazis, antisekretor, detoksikatsion muolaja, immunostimulyatsiya, antibakterial davolash olib boriladi (4-jadval).

Me’da osti bezidagi destruktiv jarayonga nisbatan kasallikning fermentativ davrida davolash o’ziga xos xususiyatlariga egadir. O’tkir shishli pankreatitda davolash bazis va antisekretor muolajadan iborat bo’ladi.

4-jadval

O’tkir destruktiv pankreatitni fermentativ davrida davolash

Bazis muolaja	1. Ochlik (3 kungacha); 2. Lokal gipotermiya;

	3. Nazogastral aspiratsiya; 4. Novokain blokadalar; 5. Spazmo- va xolinolitiklar.
Antisekretor muolaja	Sandostatin, oktreotid, 5-ftoruratsil, dalargin, ribonukleaza.
Oshqozon osti bezi gistoprotektsiyasi	1. Reologik aktiv muolaja: reopoliglyukin, ge-parin, fraksiparin, kleksan, suloleksid; 2. Antioksidant va antigipoksantlar: E va C guruhlar vitaminlari, olifen.
Yiringli asoratlar profilaktikasi	1. Antibiotiklar; 2. Immunokorrektsiya (ronkoleykin, tsikloferon, timogen).
Detoksikatsiya	1. Nospetsifik: diurezni kuchaytirish, plazmo-ferez; 2. Spetsifik: antifermentlar (gordoks, kontri-kal, trasilol); 3. Xirurgik kaminvaziv usullar (laparotsentez, laparoskopiya).

Kichik o’choqli pankreonekrozda konservativ muolaja quyidagilardan iborat:

1. Oshqozon osti bezi faoliyatini bosish (ochlik, mahaliy gipotermiya, oshqozon zondlash va doimiy aspiratsiya, antisekretor muolaja – oktreotid, sandostatin).

2. Detoksikatsiya (plazmaferez; ko’rsatmalarga asosan qorin bo’shlig’ini laparoskopik drenajlash; infuzion muolaja va diurezni kuchaytirish).

3. Antifermentativ muolaja – kontrikal, gordoks, trasilol.

4. Og’riqni oldini olish (spazmolitiklar, analgetiklar, novokain blokadalar).

Katta o’choqli pankreonekrozda bemorlarga antisekretor, detoksikatsion, antioksidant, antigipoksant, antiferment muolaja o’tqiziladi. Agar bemor kech murojaat qilsa, katta o’choqli pankreonekrozda antisekretor muolaja

o’tkazilmaydi, chunki pankreonekroz rivojlanib bo’lgan va bu holatda me’da osti bezi faoliyatini bosishdan foyda yo’q.

O’tkir destruktiv pankreatitni reaktiv davrida davolash quydagilardan iborat: enteral zondli oziqlantirish, yuqori kaloriyalik parhez; ichakning normal florasini tiklash; yiringli asoratlarni oldini olish (antibiotiklar, immunokorrektsiya); antioksidant va antigipoksantlar.

O’tkir destruktiv pankreatit septik turida bemorlarga operativ davolanish ko’rsatilgan.

O’tkir pankreatitni xirurgik davolashda operatsiyalarning quyidagi turlari qo’llaniladi:

1) charvi xaltasini drenajlash,

2) me’da osti bezi dum qismi va tanasini rezektsiya qilish,

3) pankreatektomiya.

Bizning mamlakatimizda yopiq operatsiyalar – charvi xaltasini drenaj qilib, peritoneal perfuziya, omentopankreatopeksiya, me’da osti bezi oldingi yuzasini katta charvi to’plami bilan o’rash ko’proq tarqalgan. Omentopankreatopeksiya jarayonning chegaralanishiga, me’da osti bezida qon ta’minotini yaxshilanishiga imkon beradi, nekroz bo’lgan qismlarning bitishini tezlashadi. Bu usul yog’li pankreonekrozning mayda va yirik o’choqli yakka formalarida qo’llanilishi kerak.

Katta va total nekrozlarda yiringli-septik asoratlarning oldini olish uchun erta o’tqaziladigan radikal operatsiyalar: sekvestrektomiya, nekrektomiya, bez rezektsiyasi, pankreatektomiya eng istiqbolli hisoblanadi. Keyingi ikkita operatsiyani aktiv kompleks davolash natija bermagan nekrotik jarayon esa tez avj olib borayotgan bemorlarda o’tkazilgani ma’qulroq bo’ladi.

Sekvestrektomiya – nekrozga uchragan bez qismini jonsizlangan to’qima chegarasida olib tashlash – o’tmas yo’l, digitoklaziya bilan bajarilishi mumkin va bunda qon oqmaydi.

Nekrektomiya – nekrozlangan bez qismini qon bilan ta’minlanadigan to’qimalar chegarasida olib tashlash – o’tkir yo’l bilan bajariladi; bez to’qimalari nekroz chegarasi bo’ylab kesiladi va qonab turgan tomirlar qunt bilan tikiladi.

Me’da osti bezi rezektsiyasi – a’zoning bir qismini bezning o’zgarmagan to’qimalari chegarasida ko’ndalangiga kesib olib tashlash, splenektomiya bilan o’tishi yoki o’tmasligi mumkin. Ko’pincha me’da osti bezining korporokaudal rezektsiyasi taloqni olib tashlash bilan birga bajariladi, chunki odatda qorin pardasi ortidagi infiltratsiya bilan o’tadigan pankreonekrozda taloq venasi trombozi bo’ladi. Bundan tashqari, taloqni saqlab qolish uning tomirli oyog’ini bez to’qimasidan ajratish qiyinligi operatsiyani mushkullashtiradi.

Radikal operatsiyalarda me’da osti bezi yuzasini va qorin bo’shlig’i bo’limlarini drenajlash aloxida ahamiyatga ega. Ko’pgina olimlarning tajribasi shuni ko’rsatadiki, operatsiya natijasi ko’p jihatdan ekssudatni yaxshi evakuatsiya qilishga va operatsiya qilingan joyni doimiy yuvib turishga bog’liq. Me’da osti bezi rezektsiyasidan keyin qorin bo’shlig’ida drenajlarni eng qulay joylashtirishni V.S. Zemskov taklif etgan.

Pankreonekrozda pankreatoduodenal rezektsiya nihoyatda kam qo’llaniladi. Uni sobiq Ittifoqda A.A. Shalimov (1979) o’n ikki barmoqli ichak devori destruktsiyasi bilan o’tgan total pankreonekrozli bemorlarda birinchi marta muvaffaqiyatli qo’llagan.

Surunkali pankreatit

Surunkali pankreatit mustaqil kasallik hisoblanmay, balki o’tkir pankreatitning davomi va natijasi bo’lgan bosqichi – holati hisoblanadi.

Klassifikatsiyasi: Surunkali pankreatitning turli klinik kechishi bilan farq qiladigan quyidagi formalari tafovut qilinadi (M.I. Kuzin va muallifdoshlari).

1. Surunkali qaytalanadigan pankreatit.
2. Surunkali og’riqli pankreatit.
3. Surunkali pankreatitning latent (og’riqsiz) formasi.
4. Soxta tumoroz pankreatit.
5. Surunkali kalkulyoz pankreatit.

6. Surunkali soxta kistali pankreatit.

Etiologiyasi. Surunkali pankreatitning etiologik omillari qatoriga me’da osti bezi bilan anatomik va fiziologik jihatdan bog’langan a’zolarning (o’t pufagi, o’t yo’llari, jigar, me’da, o’n ikki barmoqli ichak) turli zararlanishlarini, alkogolizm, ozib ketish, turli dori-darmonlar va kimyoviy omillar ta’siri, me’da osti bezi shikastlari, o’tkir va surunkali infektsiyalar, intoksikatsiya, bez yo’li sistemasi, me’da osti bezidagi o’zgarishlarni (birlamchi o’smalar) kiritish mumkin.

Patogenezi. Surunkali pankreatitning o’tkir pankreatit patogenezi bilan ko’p o’xshash tomonlari bor. Kasallik qaytalanishi jarayonga me’da osti bezining yangi-yangi bo’limlari tortilishiga olib keladi, bu vaqti kelganda funktsional parenximaning chandiqli biriktiruvchi to’qima bilan almashinuviga sabab bo’ladi, bez yo’llarida va paravazal kletchatkadagi sklerotik o’zgarishlarga olib keladi.

Patologik anatomiyasi. O’tkir va surunkali pankreatit me’da osti bezi atsinoz xujayralarining o’z-o’zini hazm qilishi, yallig’lanish reaktsiyasi rivojlanishi, jonsizlangan parenxima o’rnida biriktiruvchi to’qima o’sib qalinlashishi, jarayon avj olganda esa a’zo sklerozi bilan o’tadigan nekroz bilan xarakterlanadi. Biriktiruvchi to’qima jadal rivojlanishi natijasida bez zichlashadi va aksariyat hollarda, hajmi o’zgaradi. Mikroskopik tekshirishda to’qima fibrozi bilan bir vaqtda uning yallig’li infiltratsiyasi, lipomatoz, bez yo’llari devorida yallig’lanish o’zgarishlari kuzatiladi. Ba’zan bez yo’li bo’shlig’i obliteratsiyasi: bez to’qimasiga tuzlar va kaltsiy yig’ilishi natijasida ko’p sonli mayda kistalar topiladi.

Klinikasi. Surunkali pankreatitning asosiy klinik belgilari og’riq sindromi; me’da osti bezi tashqi sekretor etishmovchiligining avj olishiga aloqador hazm qilishning buzilishi; insulyar apparat funktsiyasi buzilishining klinik simptomlari; biliar (o’t) gipertenziyasi sindromi (mexanik sariqlik, xolangit, ikkilamchi xoletsistit); me’da osti bezi kistalari va oqmalari kabi pankreatit asorati simptomlari, segmentar portal gipertenziya, duodenal staz va boshqalar.

Odatda, qorinning yuqori yarmidagi og’riq bemorni tibbiy yordamga murojaat qilishga majbur etgan eng muhim va ilk simptomlardan biri hisoblanadi. Og’riq qorin bo’shlig’ining atrofni o’rab oladi (belbog’simon og’riq), orqaga, kurak orasi sohasiga, o’ng qovurg’alar ostiga beriladi. Og’riq doimiy yoki xurujsimon bo’ladi. Og’riq xurujlari bir necha soatdan 4-6 sutkagacha davom qiladi. Ko’pincha bunga parhezning buzilishi sabab bo’ladi.

Dispeptik buzilishlar, ko’ngil aynishi, qusish, so’lak oqishi, ich buzilib turishi (qabziyat ich ketishi bilan almashinib turadi) doimiy bo’ladi yoki faqat qo’zish davrida kuzatiladi.

Diareya alkogolli pankreatitli bemorlar uchun ayniqsa xos. Shuningdek kreatoreya (hazm qilinmagan mushak tolalari) va steatoreya (hazm qilinmagan yog’lar) ham bo’ladi. Surunkali pankreatit uchun axlat massalari hajmining ko’payishi ayniqsa xarakterli bo’ladi.

Me’da osti bezining ichki sekretor funktsiyasi buzilishlarining klinik belgilari surunkali pankreatitning nisbatan kechikkan simptomlaridan bo’lsada, birmuncha ko’p uchrab turadi, ular qandli diabet, kamroq gipoglikemiya avj olishi bilan xarakterlanadi.

Biliar gipertenziya sindromi, ya’ni mexanik sariqlik surunkali pankreatitning eng muhim asoratlaridan biri hisoblanadi. U qayta-qayta qo’zg’aluvchi va doimiy xarakterda bo’lishi mumkin. Ko’pchilik bemorlarda sariqlik axoliya bilan birga uchraydi, me’da osti bezi boshchasining shishishi, indurativ pankreatit oqibatida o’t chiqaruv yo’llarining bosilishi, bez yo’llarida va Oddi sfinkterida chandiqli va yallig’lanish o’zgarishlari, katta duodenal so’rg’ich ampulasidagi tosh natijasi hisoblanadi.

Bemor ba’zan haddan ortiq oriqlab ketadi. Buning sabablari: pankreatik fermentlarning etarlicha ishlanmasligi va o’n ikki barmoqli, ichakka tushmasligi, parhezga rioya qilmaslik, og’riqning zo’rligidan ovqat eyishdan qo’rqish. Ko’pgina bemorlarda og’riq xurujlari shira xaydovchi xossalari bo’lmagan hatto oz miqdorda suyuq ovqat ichilgandan keyin ham paydo bo’ladi.

Ob’ektiv tekshirishda mustaqil og’riqlar bilan birga surunkali pankreatit diagnostikasida qorin va orqani paypaslaganda og’riq borligini aniqlash ham katta ahamiyatga ega. Surunkali pankreatiti bor bemorlarning taxminan 1/4 qismida kattalashgan va og’riydigan me’da osti bezini paypaslab ko’rishga muvaffaq bo’linadi. Qorin devorida bir qancha sohalar borki, ular paypaslab ko’rilganda og’riq bo’lishi, me’da osti bezi, ayniqsa dum qismi zararlanishiga xos bo’ladi. Mey-Robson nuqtasi (kindikni chap qovurg’a ravog’ining o’rta qismi bilan tutashtirib turadigan tashqi va o’rta chiziq chegarasida); Kach nuqtasi (kindikdan 5 sm yuqorida chap to’g’ri mushak proektsiyasida); Malle-Gi nuqtasi (chap to’g’ri mushak tashqi chekkasi bo’ylab qovurg’a ravog’ining naq pastida) shunday nuqtalar jumlasiga kiradi.

Me’da osti bezi palpatsiyasi Grot usulida bajariladi. Bu usul 3 bosqichdan iborat. Grot bo’yicha me’da osti bezini palpatsiyasidagi birinchi bosqisi. Bemor chalqancha yotgan holda oyoqlari tizza sohasida bukilgan va beliga qo’lini musht qilib qo’ygan. Shifokor qo’l barmoqlarini kindik va chap qovurg’a osti orasiga kiritib bezni palpatsiya qiladi. Grot bo’yicha me’da osti bezini palpatsiyasidagi ikkinchi bosqichi. Bemor tanasini bir oz oldinga tashlagan holda turadi. Shifokor chap qo’li bilan bemorni belini XII qovurg’a sohasida ushlab turadi, o’ng qo’li bilan esa kindik va chap qovurg’a osti orasini palpatsiya qiladi. Grot bo’yicha me’da osti bezini palpatsiyasidagi uchinchi bosqisi. Bemor o’ng yonboshida, oyoqlarini bir oz tizza sohasida bukib, o’ng qo’lini bosh orqasiga qo’ygan holatda yotadi. Shifokor qo’l barmoqlarini kindik va chap qovurg’a osti orasiga kiritib bezni palpatsiya qiladi.

Diagnostikasi. Surunkali pankreatit diagnostikasi kasallikning sub’ektiv klinik simptomlari, laboratoriya tahlillari ma’lumotlari va maxsus tekshirish usullari natijalari asosida o’tkaziladi.

Jarayon avj olgan davrda laboratoriya tekshirishlaridan fermentlar – amilaza, tripsin, lipaza, transaminaza ko’rsatkichining oshishiga ahamiyat beriladi. Xurujlararo davrda u normal bo’ladi.

Koprologik tekshirishlar ko’p miqdorda hazm bo’lmagan mushak tolalari (kreatoreya) va neytral yog’ tomchilari (steatoreya) borligini ko’rsatadi.

Maxsus tekshirish usullari. Rentgenologik tekshirishlar. Rentgenologik usul surunkali pankreatitli bemorlarni tekshirishda asosiy usullardan biri hisoblanadi. Nahorga o’tqaziladigan rentgenologik tekshirish uchun maxsus tayyorgarlikning hojati yo’q. Tekshirish qorin bo’shlirini ikki proektsiyada obzor rentgenografiya qilishdan boshlanadi. Bu bez parenximasidagi ohaklanish yoki uning yo’llaridagi konkrementlarni aniqlash uchun zarur, ular rentgenogrammalarda topiladi. Me’da osti bezida kaltsifikatsiya topilishi surunkali pankreatitning ishonchli rentgenolo-gik simptomi hisoblanadi.

Surunkali pankreatitda ultratovush bilan tekshirish va kompyuter tomografiya butun bezning yoki faqat boshchasining kattalashganini (soxta tumoroz pankreatit), bez bag’ridagi kistoz o’zgarishlarni topishga imkon beradi. Birmuncha hollarda umurtqa pog’onasidan o’ng va chap tomonda II-III bel umurtqalari sathida joylashgan, bez yo’li bo’shlig’ida toshlar yoki bez bag’ri parenximasida kaltsinatlar borligiga bog’liq zich exostrukturalar aniqlanadi (110, 111, 112, 113, 114-rasmlar).

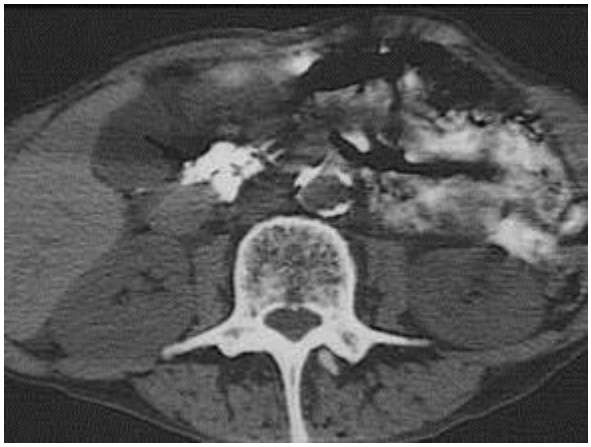

110-rasm. Kompyuter tomogramma. Oshqozon osti bezi kaltsifikatlari.

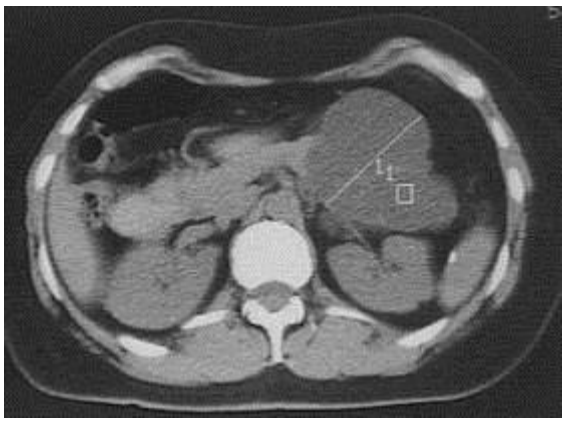

111-rasm. Kompyuter tomogramma. Oshqozon osti bezi kistasi.

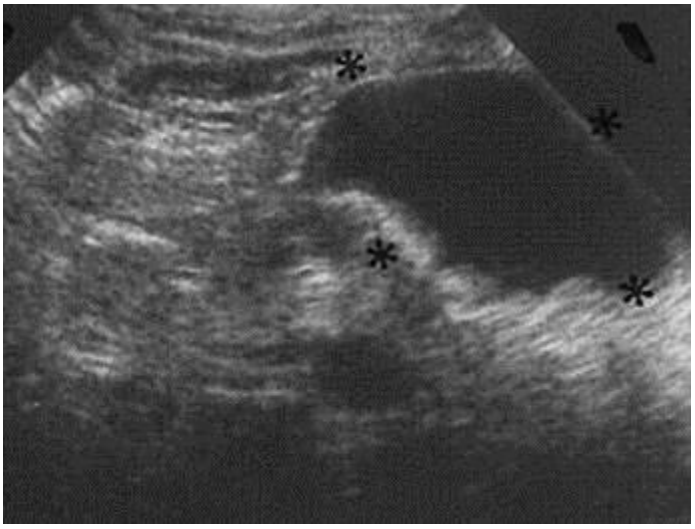

112-rasm. UTT. Oshqozon osti bezi soxta kistasi.

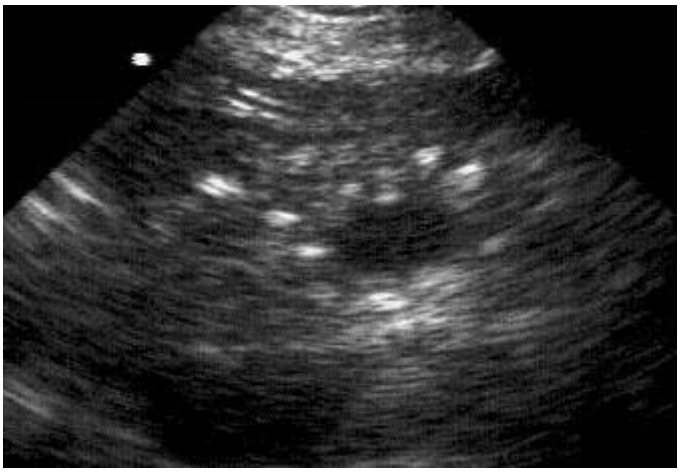

113-rasm. UTT. Oshqozon osti bezi kaltsifikatlari.

114 rasm. UTT. Oshqozon osti bezi surunkali pankreatitda.

Bez radioizotop skanerlanganda surunkali pankreatitning eng tipik belgilariga yallig’lanishning ilk bosqichlarida stsintigrafik tasvirning kuchayishi, izotop yig’ilishi nuqsonlari kiradi, bular me’da osti bezining kistali o’zgarishlari yoki parenximasining ohaqlanganidan dalolat beradi.

Surunkali pankreatit diagnostikasida o’t chiqaruv sistemasini retrograd kontrastlash imkoniyati ham katta ahamiyatga ega. Bu usul ikkilamchi pankreatitga sabab bo’lgan o’t yo’llaridagi toshlarni aniqlashga, shuningdek

birlamchi pankreatitda umumiy o’t yo’lining tubulyar stenozini diagnostika qilishga imkon beradi.

Ezofagogastroduodenofibroskopiya surunkali pankreatitning bilvosita belgilarini aniqlashda va uni me’da osti bezi o’smalaridan farq qilishda ko’p axborot beradi. Ayni vaqtda u shikast etkazmaydi va etarli darajada xavfsiz. Biroq, o’t va pankreatik yo’llarni retrograd kontrastlash o’tkir pankreatit va xolangit xurujlari tutishiga, pankreanekroz rivojlanishiga, bosh pankreatik yo’lning yopilishiga va boshqa asoratlarning paydo bo’lishi imkoniyatini oshiradi.

Klinik pankreatitning ilk bosqichlarida angiografik tekshirishlar (tseliako- va mezenterikografiya) gipervaskulyarizatsiya zahirasini, so’ngi bosqichlarda esa tomir rasmining tarqoq fibrozodiffuz qashshoqlanishi, arxitektonikasining o’zgarishi, jigar kistalari rivojlanayotganda tomirlarining so’rilishi yoki qisilishini ko’rsatadi.

Differentsial diagnostikasi. Faqat umum klinik va laboratoriya tekshiruvining o’ziga asoslanib, me’da osti bezi zararlanishini aniqlash va surunkali pankreatit diagnozini ishonch bilan qo’yish mumkin emas. Shuning uchun qorin bo’shlig’ining har xil kasalliklari bilan differentsial diagnostika o’tkazish zarur:

1) kalkulyoz xoletsistit va xoledolitiaz,

2) me’da osti bezi turli bo’limlari, periampulyar soha, me’da, yo’g’on ichak o’smalari,

3) penetratsiyalovchi gastroduodenal yaralar,

4) aorta anevrizmasi,

5) qorin stvoli va yuqori ichak tutqich arteriyaning aterosklerotik zararlanishlari,

6) toj arteriyalarning stenokardiya xodisalari bo’lgan aterosklerozi va boshqa.

Davolash. Xurujlararo davrda yog’liq, o’tkir, qovurilgan ovqatlar istisno qilingan maxsus parhez ovqatdan iborat. Ayni vaqtda parhez yuqori kaloriyali

va oson hazm qilinadigan oqsillarni etarli miqdorda saqlagan bo'lishi kerak. Hazm qilishni yaxshilash uchun bemorlarga me'da osti bezi fermentlarini o'zida saqlagan (pankreatin, festal, panzinorm) preparatlarni berish tavsiya etiladi.

Surunkali pankreatitning har bir qo'zishini o'tkir pankreatit xuruji sifatida ko'zdan kechirmoq lozim. Qo'zish davrida davolash xuddi o'tkir pankreatitni davolash tamoyillari bo'yicha o'tkaziladi.

Asoratlanmagan surunkali pankreatitni davolashning asosiy usuli konservativ usul hisoblanadi: 1) surunkali pankreatitni kasallik fazasiga ko'ra davolash, 2) me'da osti bezi funktsional etishmovchiligini bartaraf etish, 3) bosqichga qarab davolash va profilaktikasi.

Qo'zish fazasida davolash: a) og'riqqa qarshi kurash, b) antiferment muolaja.

Surunkali bosqichda davolash: 1) me'da osti bezi sekretor etishmovchiligini bartaraf qilish, 2) vitaminlar bilan davolash, 3) me'da osti bezi inkretor etishmovchiligini bartaraf etish.

Surunkali pankreatitning aksariyat qo'shni a'zolar kasalliklari zamirida paydo bo'lishini nazarda tutish lozim, shunga ko'ra qo'shni a'zolarni xirurgik davolash surunkali pankreatit kechishini yaxshilaydi. Me'da, o'n ikki barmoqli ichak, o't yo'llarida patologiya bo'lmaganda me'da osti bezining o'zida operatsiya o'tqazish masalasi paydo bo'lishi mumkin. Bu holda qo'yidagilar operatsiyaga ko'rsatma bo'la oladi: bez yo'llarida tosh borligi, bez yo'lidagi chandiqli striktura, og'riq beradigan pankreatitning og'ir formalari. Xirurgik davolashning asosiy maqsadi – pankreatik shiraning me'da-ichak yo'llariga oqib tushishi uchun optimal sharoitlar yaratishdan iborat.

Operatsiya vaqtida me'da osti bezi, o't chiqaruvchi yo'llar va o'n ikki barmoqli ichakni qunt bilan intraoperatsion taftish (reviziya) qilish zarur. Shu maqsadda intraoperatsion xolegrafiya, exografiya va o't pufagini tekshirish amalga oshiriladi. Operatsiya vaqtida bez yo'liga duodenal so'rg'ich orqali kanyulya qo'yish yordamida retrograd pankretografiya yoki bez yo'lining kengaygan distal qismini bez to'qimasi orqali punktsiya qilinadi.

Pankreatik yo’l oxirgi qismining unchalik katta bo’lmagan strikturalarida transduodenal papillosfinkterotomiya bilan me’da osti bezi yo’lini transpapillyar drenajlash tavsiya qilinadi. Pankreatik yo’lda katta strikturalar bo’lganda bunday operatsiyani qilib bo’lmaydi, bunda bez bag’ri orqali uzunasiga kesilgan pankreatik yo’l bilan Ru bo’yicha uzib qo’yilgan och ichak qovuzlog’i o’rtasida anastomoz qo’yish – bo’ylama pankreatoeyunostomiya operatsiyasi maqsadga muvofiq bo’ladi.

Bez yo’li boshchasi va tanasi sohasi anchagina torayganda bezning distal qismini rezektsiya qilish va uni Ru bo’yicha uzib qo’yilgan och ichakka yoki me’da devoriga tikish lozim. Bunday operatsiyadan maqsad pankreatik shirani retrograd yo’nalishda oqib ketishi uchun sharoit yaratib berishdan iborat. Bezning katta qismidagi faoliyat ko’rsatib turgan parenxima patologik jarayon oqibatida nekrozga uchraganda, bez yo’li sistemasida diffuz sklerotik o’zgarishlar yuzaga kelganda va surunkali pankreatitning asosiy simptomlari keskin yuzaga chiqqan va konservativ davo usullari kor qilmaydigan hollarda me’da osti bezi (dum qismi, tanasi va pankreattektomiya) rezektsiya qilinadi.

Me’da osti bezi kistalari

Me’da osti bezi kistalari bezning o’zida hamda uni o’rab turgan to’qimalarda kapsula bilan chegaralangan suyuqlik yig’ilgan bo’shliqlardan iborat. Kasallik turli yoshga oid guruhlarda, erkaklar va ayollar o’rtasida bir xilda uchraydi.

Kelib chiqishiga ko’ra kistalarni quyidagi 5 ta turga bo’lish mumkin:

1) embrional davrdagi rivojlanish negizida kelib chiqqan kistalar (bularga dermoid kistalar, oddiy kistalar, bezdagi fibroz-kistoz o’zgarishlar va bezning polikistoz buyrak yoki jigar tipi bo’yicha polikistoz o’zgarishlari kiradi);

2) yallig’lanish jarayoni sababli kelib chiqqan kistalar (bez bo’laklarining chiqaruv yo’li bekilib qolishidan paydo bo’lgan soxta, ko’p kamerali, retentsion kistalar);

3) jarohat oqibatida yuzaga kelgan kistalar;

4) o’sma-kistalar (tsistadenoma, tsistadenokartsinoma, teratoma);

5) parazitar kistalar (exinokokk).

Patologik anatomiyasi. Kistalarning hosil bo’lish sababi va mexanizmlariga, devorlarining tuzilish xususiyatlariga ko’ra me’da osti bezining shuningdek chin va soxta kistalarini farq qilish lozim.

Chin kistalarga tug’ma bezning tug’ma dizontogenetik kistalari, orttirilgan retentsion kistalar, tsistadenomalar va tsistadenokartsinomalar kiradi. Chin kista ichki yuzasida epitelial qavat borligi uning nisbiy xususiyati hisoblanadi. Chin kistalar bez kistalarining 20 foizini tashkil qiladi.

Soxta kistalar

Soxta kistalar birmuncha ko’proq kuzatiladi (hamma kistalarning 80 foizi). Ular tez orada to’qimaning o’choqli nekrozi, bez devorlarining emirilishi, pankreatik shira ajralib chiqishi va bez tashqarisiga qon quyilishi bilan o’tadigan o’tkir destruktiv pankreatit yoki me’da osti bezi shikastidan keyin xosil bo’ladi. Soxta kista devorlari zichlashgan qorin pardasi va fibroz to’qimadan iborat bo’lib, chin kistadan farqli ravishda ichki tomonida epitelial qavati emas, balki granulyatsion to’qimasi bo’ladi. Soxta kista bo’shlig’i odatda suyuqlik va nekrotik to’qimalar bilan to’lgan bo’ladi. Suyuqligining xarakteri har xil bo’ladi. Soxta kista me’da osti bezining boshchasi, tanasi va dum qismida joylashishi mumkin va katta o’lchamlarda bo’ladi. Soxta kistada suyuqlik miqdori aksariyat 1-2 l va undan ko’proq bo’ladi.

Klinikasi va diagnostikasi. Me’da osti bezi kistalarining simptomatologiyasi kista etiologiyasiga, uning o’lchamlariga, joylashuviga va qancha vaqtdan buyon mavjudligiga bog’liq. Kista o’lchami kattalashmasdan ilgari u og’riq sezgilarini qo’zg’atmasligi mumkin va bemorni tekshirganda mezogastriyadagi sharsimon o’sma ko’rinishida topiladi. Me’da osti bezi o’smalari ko’pincha to’sh osti sohasida og’riq paydo qiladi, og’riq orqaga yoki belning chap yarmiga o’tadi (90% gacha bemorlarda), bu ko’pincha travmatik yoki yallig’lanishga aloqador psevdokistalarida uchraydi.

Kista me’da osti bezi boshchasida joylashganda umumiy o’t yo’li bosilishi va sariqlik paydo bo’lishi mumkin. Yuqorida aytilganidek, bemorni tekshirishda to’sh osti sohasida yoki mezogastriyda deyarli og’rimaydigan, konsistentsiyasi elastik, paypaslab ko’rilganda va nafas olganda kam siljiydigan sharsimon o’sma aniqlanadi.

Kista asta-sekin avj olib kechishi va birmuncha o’tkir kechishi mumkin. Keyingi xolda kista qisqa vaqt ichida kattalashib ketadi, boshqa a’zolarda og’ir funktsional buzilishlar keltirib chiqaradi va asoratlar bilan o’tadi.

Me’da osti bezining eng ko’p uchraydigan asoratlaridan kista bo’shlig’iga qon quyilishi, yiringlanish, yorilib peritonit rivojlanishi, tashqi va ichki oqmalar, qo’shni a’zolar bosishidan kelib chiqadigan buzilishlarni ko’rsatib o’tish mumkin.

Diagnostikasi. Klinik simptomlarni hisobga olishdan tashqari, me’da osti bezi kistasining diagnozi maxsus tekshirish usuli ma’lumotlariga asoslanadi. Siydik va qonda me’da osti bezi fermentlarining biroz oshishidan tashqari, ba’zan ularning o’n ikki barmoqli ichak suyuqligida kamayib ketishi qayd qilinadi.

Rentgenologik tekshirishda me’da, ko’ndalang chambar ichakning odatdagi vaziyatidan oldinga va yuqoriga yoki pastga surilganligi aniqlanadi. Kompyuter tomografiyasi va ultratovush bilan skanirlash me’da osti bezi bilan bog’liq bo’lgan tuzilmaning suyuqlik bilan to’lganligini aniqlashga yordam beradi.

Me’da osti bezi kistalarini differentsial diagnostika qilishda me’da osti bezi o’smalari, aorta anevrizmasi, qorin pardasi orqasidagi limfatik tugunlar o’smasi, jigar o’smalari va kistalari, gidronefroz va buyrak o’smalari, chambar ichak tutqichi kistalarini istisno qilish zarur.

Davolash. Me’da osti bezi kistalariga davo qilish uchun quyidagi operatsiyalar taklif qilingan: marsupializatsiya, kistani oddiy drenaj qilish, kistaning ichki drenaji, kistani kesish va bezni qisman kista bilan rezektsiya qilish. Me’da osti bezi kistalarini operatsiya usuli bilan davolashning har xilligi

kistaning kelib chiqish formalari ko’pligiga va ularning rivojlanish darajasiga bog’liq.

Psevdokistalarda drenaj qiladigan turli operatsiyalar qo’llaniladi. Bezning dum qismida joylashgan me’da osti bezi kistalarida me’da orqali tsistogastrostomiya qilish buyuriladi. Bu kista bilan me’da o’rtasida anastomoz hosil qilishdan iborat. Me’da osti bezi boshchasida joylashgan unchalik katta bo’lmagan kistalarda transduodenal tsistoduodenostomiya qilinadi, bu kista bilan o’n ikki barmoqli ichak o’rtasida anastomoz hosil qilishdan iborat. Bez tanasi va boshchasida kelib chiqadigan yirik kistalarda kista bilan funktsiyasi to’xtatib qo’yilgan och ichak qovuzlog’i o’rtasida anastomoz hosil qilinadi (115-rasm).

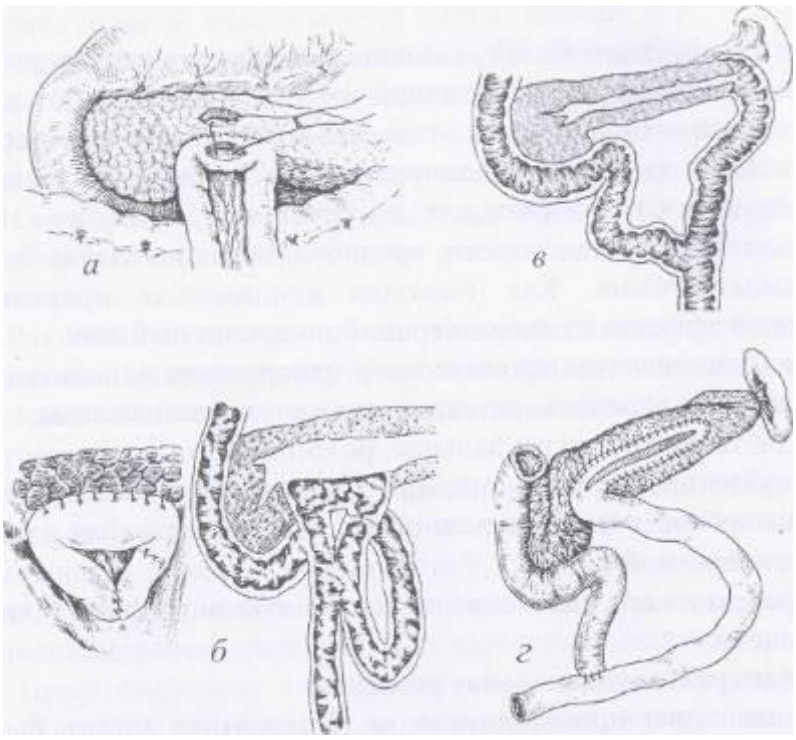

115-rasm. Pankreatikoeyunostomiya turlari

а – Cattell bo’yicha; б – Catlell A.A.Shalimov modifikatsiyasida; в – Puestow-I bo’yicha; г -Puestow-II bo’yicha;

Peritonit bilan asoratlangan yorilgan kistalarda, kistaning yiringlashishi bilan bog'liq septik holatda uning devorlari parietal qorin pardasiga va teriga tikib qo'yiladi. Operatsiya bilan davolashdan keyin 90-95% hollarda yaxshi natijalar olingan.

TALOQ KASALLIKLARI

Anatomik-fiziologik xususiyatlari

Taloq – qorin bo'shlig'ining toq a'zolaridan hisoblanib, diafragmaning chap tomonida qovurg'a osti sohasida joylashgan. Sog'lom odamda, uning og'irligi o'rta hisobda 150-250 grammga yaqin bo'ladi. Taloq yaxshi rivojlangan boylam apparati: taloq-diaragmal, taloq-buyrak, taloq-yo'g'on ichak va me'da-taloq boylamlari bilan mahkam o'rnashgan.

Taloq arterial qon ta'minotini truncus coeliacus (qorin o'zagi) tutamidan chiqadigan taloq arteriyasi amalga oshiradi. Vena qon oqimi shu nomdagi vena bo'ylab qopqa vena (v. portae) sistemasiga kelib tushadi. Vegetativ innervatsiyani qorin chigalidan oladi. Qon tomirlar taloq to'qimasiga uning darvozasi sohasida kirib, biriktiruvchi to'qimadan hosil bo'lgan trabekulalar yo'li bo'ylab boradi. Trabekulyar arteriyalar taloqning ham qizil, ham oq limfatik follikulalaridan, shuningdek markaziy arteriyalarni o'rab turadigan malpigiy tanachalaridan hosil bo'lgan. Oq pulpaning ko'pchilik xujayra elementlari limfotsitlar, plazmatik xujayralar va makrofaglardan tashkil topgan. Qizil pulpa uning kataksimon strukturasini hosil qiladigan retikulyar xujayralar trabekulalardan iborat. Trabekulalar orasida taloqning arterial va venoz sistemasini bog'lab turadigan egri-bugri tomir sinuslari joylashgan.

Taloqning faoliyati turlicha bo'lib, eski eritrotsitlar va trombotsitlarning emirilishida va fagotsitozida qatnashadi. Embrional rivojlanish va bolalik yoshida eritropoez faoliyatida ishtirok etadi. Taloq limfotsitlar, monotsitlar, plazmatik xujayralar ishlab chiqaradi, uning bu qobiliyati odamda balog'at

yoshidan o’tganda ham ham saqlanib qoladi. Bundan tashqari, taloq immunoglobulinlarning ayrim fraktsiyalari ishlanishida faol ishtirok etadi. Taloqning retikuloendotelial xujayralari gemotsirkulyatsiyadagi qondan vital bo’yoqlar, kolloid metallar, infektsion kasalliklar quzg’atuvchilarini (ayniqsa pnevmokokklar) ushlab qoladi. Taloq shuningdek organizmda temir almashinuvida va suyak ko’migi faoliyatining gumoral boshqarilishida qatnashadi. Biroq bu gormonal idora qilishining nozik mexanizmlari hozircha ochilmagan.

Taloq rivojlanishidagi nuqsonlar

Taloqning rivojlanish jarayonida tug’ma nuqsonlar paydo bo’lishi mumkin, bularga: taloqning umuman bo’lmasligi, uning qo’shaloq holda uchrashi yoki ko’shimcha taloqlarning bo’lishi kiradi. Qo’shimcha taloqlar, rivojlanish jarayonida eng ko’p uchraydigan tug’ma nuqsonlardan hisoblanadi, hamda ular odatda taloq darvozasi sohasida, taloqning bog’lamlarida yoki katta charvida joylashadi. Taloq darvozasi sohasida joylashgan xos qon tomirlar tutami uning oyoqchasi deya atalib, uning uzayishi hisobiga serharakat bo’lgan, “adashgan” taloq nomini olgan holat ham rivojlanish nuqsoni qatoriga kirishi mumkin. Bu holat, postnatal rivojlanish davrida taloq kattalashishi natijasida ham ro’y berishi mumkin.

Taloq jarohatlari

Ochiq va yopiq jarohatlar tafovut qilinadi. Ochiq jarohatlar transabdominal va transtorakal, jarohatlovchi vositaning turi bo’yicha – o’q tekkan, sanchilgan-kesilgan va boshqacha tabiatga ega bo’lishi mumkin. Bunda ko’pchilik bemorlarda qorin yoki ko’krak bo’shlig’i ko’shni a’zolaridan: me’da, yo’g’on ichak, me’da osti bezi, buyraklar, diafragma, chap o’pkaning jarohatilari qayd qilinishi mumkin. Taloq ochiq jarohatining klinik ko’rinishi yoki manzarasi taloq va ko’shni a’zolar jarohatining xarakteriga bog’liq. Bunday hollarda ichga qon ketishi va shok belgilari birinchi o’ringa chiqadi (teri qoplamining oqarishi, rangparligi, taxikardiya, AQB ning pasayishi, gemoglobin va gematokrit

miqdorining kamayishi va b.). Qorin bo’shlig’iga qon quyilib borgan sayin, qorin pardasining ta’sirlanish simptomlari, transtorakal yaralanishlarda esa, gemotoraks simptomlari qo’shiladi. Diafragma osti bo’shlig’ida qon yig’ilganda aksariyat “yotolmaslik” belgisi kuzatiladi, bunda bemor diafragmal qorin pardasi nerv retseptorlarining qattiq ta’sirlanishi oqibatida, majburiy yarim o’tirgan holatini egallaydi. Qorin bo’shlig’iga talaygina qon ketganda, uni perkutor aniqlash mumkin. Oldingi qorin devori mushaklarining taranglashishi, Shyotkin-Blyumberg simptomini musbat bo’lishi, qorinning shu sohasidagi og’riqni palpatsiya (paypaslash) orqali aniqlasa bo’ladi. Taloq jarohatlarining, ko’krak va qorin bo’shlig’ining boshqa a’zolari jarohatlari bilan ko’pincha qo’shilib kelishi, kasallikning klinik manzarasini o’zgarishiga, qo’shimcha simptomlarning yuzaga kelishiga olib keladi: ichga qon ketishi, kovak a’zolarning teshilishi yoki yorilishi, tarqalgan peritonit rivojlanishi, qorindagi parda orti gematoma, shok, gemopnevmotoraks va o’pka etishmovchiligi ustunlik qilishi mumkin.

Taloqning yakka o’zi jarohatlanib kuchli qon oqish holati bo’lganda, uni diagnostika qilishda anchagina qiyinchiliklar vujudga kelishi mumkin. Bunday hollarda shoshilinch laparoskopiya tekshiruv usulini qo’llash, uni texnik sabablarga ko’ra bajarish imkoni bo’lmaganda esa, qorin bo’shlig’iga “izlovchi” kateter kirtilib laparotsentez qilish g’oyat muhim axborot beriadi. Kateter bo’ylab qon chiqsa, taloq jarohati xaqida o’ylash mumkin.

Davolash: bemorga zudlik bilan operatsiya qilib, gemostaz va qorin bo’shlig’iga infektsiya tushishining oldini olishdir. Ko’pincha splenektomiya bajariladi. Taloqning ko’p sonli muhim faoliyati to’g’risidagi zamonaviy tasavvurlar splenektomiya o’tkazishga ko’rsatmalarni birmuncha kamaytiradi. Unchalik katta bo’lmagan jarohatlarda, ayniqsa u qutblaridan biri sohasida bo’lganda, yuzaki shikastlanishlarda chokning sitilib ketmasligi uchun katta charvidan yoki sintetik materialdan foydalanib taloqqa chok qo’yish yoki qutblardan birini rezektsiya qilib, taloq ateriyasini bog’lash mumkin. Mamlakatimizning yaxshi jihozlangan ayrim klinikalarida bunday operatsiyalar

laparoskopik usulda, endoxirurgik asbob-uskunalardan foydalangan holda o’tkaziladi.

Taloqning yopiq jarohatlari qorinning to’mtoq jarohatida, aksari hollarda balandlikdan yiqilganda paydo bo’ladi. Ba’zan taloqning o’z-o’zidan (spontan) yirtilish hollari ham kuzatilgan. O’z-o’zidan yirtilishlar aksariyat taloqning kattalashishi va strukturasining o’zgarishi bilan o’tadigan turli xil kasalliklarda (bezgak, infektsion mononukleoz) ko’proq kuzatiladi. Taloqda, qorinning yuqori qismi a’zolarida bajarilayotgan operatsiyalar (qorin a’zolari taftishi, gastrektomiya, me’da yoki me’da osti bezi rezektsiyasi va b.) vaqtida tasodifan, yatrogen jarohatlarning ro’y berishi, alohida ahamiyatga ega bo’ladi.

Qorinning to’mtoq jarohatida taloqning bir yoki ikki bosqichli yorilishlari farqlanadi. Bir bosqichli yorilishda, avvaliga taloq kapsulasida nuqson paydo bo’ladi, bunda ko’p yoki kam miqdorda ichki qon ketish simptomlari birinchi o’ringa chiqadi. Ikki bosqichli yorilishda, avvaliga kapsula butunligi buzilmagan holda kapsula osti gematomasi hosil bo’ladi va ma’lum fursat o’tgach (bir necha kundan bir necha haftagacha), arzimagan jismoniy xarakat ta’siri ostida ham taloq kapsulasi yirtilib, gematoma qorin bo’shlig’iga bo’shaladi va ichki qon ketish boshlanadi. Taloq yopiq jarohatida taloqning bunday yorilishi deyarli 15% jarohatlarda kuzatiladi. Bu holda diagnozni aniqlash ma’lum qiyinchiliklar tug’diradi. Qorin yopiq jarohati sababini surishtirib qunt bilan yig’ilgan anamnezning ahamiyati muhimdir.

Taloq jarohatlanganda qorinning tumtoq jarohatida klinik manzara uning ochiq jarohatidagi kabi, qorin bo’shlig’idagi boshqa a’zolarning qo’shma jarohatlariga bog’liq. Taloq yirtilishi va ichki qon ketishining o’ziga xos rentgenologik belgilari kuyidagilar: me’da gaz pufagining medial surilishi, diafragma chap gumbazining baland turishi, gaz bilan to’lgan ichak qovuzloqlari orasida erkin suyuqlik borligi. Taxminan 25-27% bemorlarda pastki qovurg’alarning chap tomonlama sinishlari kuzatiladi. Laparoskopiya va “izlovchi” kateterdan foydalanib laparotsentez qilish, diagnostika jihatidan tekshirishning eng qimmatli usullari hisoblanadi. Taloqning yopiq shikastlarini

davolash faqat xirurgik yo’l bilan amalga oshiriladi. Operatsiyaning turi uning ochiq jarohatlaridagi singaridir. Taloqning ikki bosqichli yorilishlarida splenektomiya, tanlov operatsiyasi hisoblanadi.

Taloq kasalliklari

Taloq infarkti. Bu kasallikning rivojlanishiga tromboz yoki qon tomirlar emboliyasi sababchidir. Taloq infarkti bakterial septik endokardit, mitral stenoz, portal gpertenziya, tifda rivojlanadi. Kasallik chap qovurg’alar ostida to’satdan kuchli og’riqlar bilan boshlanadi, isitma, yaqqol taxikardiya, qayt qilish, ichak parezi bilan o’tadi. Klinik manzarasining yuzaga chiqqanligi a’zodagi infarkt sohasining katta-kichikligiga bog’liq. Mayda infarktlar kam darajadagi klinik belgilar yoki ularsiz o’tadi. Ko’pincha bemorlarda infarkt sohasi chandiq hosil qilib, o’z-o’zidan tuzaladi. Kam hollarda infarkt bo’lgan sohaga infektsiya tushadi va yiringlab, taloq abstsessi hosil bo’ladi, ba’zan esa infarkt sohasida taloqning soxta kistasi rivojlanadi. (116-rasm).

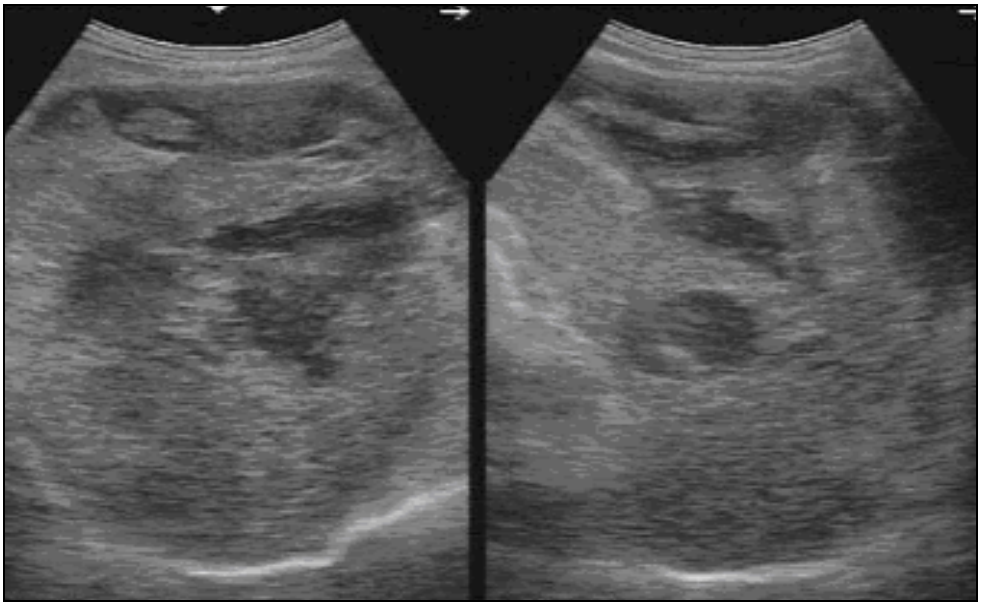

116-rasm. Taloq infarkti (UT tekshiruvi).

Taloq abstsessi. A’zoda abstsess rivojlanishining ko’proq uchraydigan sabablari: septikopiemiya, taloq infarkti yoki ilgari mavjud bo’lgan gematomaning yiringlanishi, infektsiyaning qo’shni a’zolaridan kontakt yo’li bilan o’tishi. Taloq abstsesslari yolg’iz yoki ko’p sonli bo’lishi mumkin. Klinik jihatdan abstsess chap qovurg’alar ostida to’mtoq og’riqlar bilan boshlanib, bemor harakat qilganda kuchayadi, yuqori leykotsitoz bo’ladi. Yirik abstsesslarda kattalashgan taloqni paypaslab ko’rish mumkin. U agarda taloqning pastki qutbida joylashgan bo’lsa, flyuktuatsiya simptomi bo’ladi. Abstsess uning yuqori qutbida joylashsa, aksariyat hollarda, ko’krak qafasida reaktiv ekssudat topiladi, keyinchalik esa unga infektsiya tushishi va plevra empiemasi rivojlanishiga turtki bo’lishi mumkin. Taloq abstsessining asorati – yiringlikning erkin qorin bo’shlig’iga (tarqalgan yiringli peritonit hosil qilib) yoki kovak a’zo bo’shlig’iga (me’da, yo’g’on ichak), ba’zan esa buyrak jomchasiga yorilishi mumkin. Klinik jihatdan bunday asoratlar qayt qilish mahsulotlari, najas yoki siydikda yiring borligi bilan yuzaga chiqishi mumkin. Tekshirishning usullari orasida ko’proq ma’lumot beradiganlari: ultratovush yordamida skanerlash, komyuter tomografiya, taloqni radioizotop skanerlash.

Davolash: xirurgik yo’l orqali (splenektomiya).

Taloq kistalari

Taloq kistalari noparazitar va parazitar bo’lishi mumkin. Noparazitar kistalar haqiqiy (ichki tomoni endoteliy bilan qoplangan) yoki soxta (endotelial to’qimasiz) bo’lishi mumkin. Haqiqiy kistalar tug’ma bo’ladi va embriogenezning buzilishi natijasida paydo bo’ladi. Soxta kistalar – orttirilgan bo’lib, aksariyat jarohatlar, infektsion kasalliklardan so’ng va boshdan kechirilgan taloq infarkti oqibatida paydo bo’ladi. Kistalar yolg’iz yoki ko’p sonli bo’lishi mumkin. Ularning hajmi millimetrning bir necha ulushlaridan to 5 l va bundan ko’proq sig’imga ega bo’lishi mumkin. Kista ichidagi suyuqlik, odatda seroz yoki gemorragik tabiatga ega bo’ladi. Noparazitar kistalarning klinik belgilari turli-tuman bo’lib, bemorlar chap qovurg’alari ostida chap elkaga

yoki elka ustiga beriladigan doimiy simillagan og’riqlarni qayd qiladilar. Kistalar katta o’lchamda bo’lganida og’riqlar kuchayishi mumkin, qorin bo’shlig’i qo’shni a’zolarining (me’da, yo’g’on ichak) ezilishi yoki to’silish simptomlari paydo bo’lishi ehtimoldan xoli emas. Bemorni tekshirishda chap qovurg’alar ostida bo’rtmani, qorin assimetriyasini, paypaslaganda esa kattalashagan, og’riqsiz taloqni aniqlash mumkin. Kista taloqning quyi qutbida joylashganida, flyuktuatsiya simptomi aniqlanadi.

Taloq kistalari diagnostikasida taloq abstsessida qo’llaniladigan barcha usullardan, shuningdek ultratovush yordamida tekshiruv, KT, taloq tomirlarini rentgen-kontrast tekshiruvi – tseliakografiyasidan foydalaniladi (117-rasm).

117-rasm. Taloqning yolg’iz noparazitar kistasi (UT tekshiruvi).

Angiografiyada taloq sohasida, intraorgan qon tomirlarini qisib qo’ygan tomirsiz soha aniqlanishi mumkin. Davolash: xirurgik yo’l orqali (splenektomiya) amalga oshiriladi.

Taloqning parazitar kistalaridan ko’proq uchraydigani exinokokk kistasi bo’lib, birmuncha kamroq tsistotserk va nihoyatda kam hollarda alveokokk

kuzatiladi. Parazitning taloqqa kirish yo'llari: asosan gematogen, kamroq – limfogen. Kasallikning rivojlanish jarayoni (davomiyligi) bir necha yildan 15 yilgacha va undan ko'proqqa borishi mumkin. Parazit rivojlangan sayin qorin bo'shlig'i qo'shni a'zolarini ezib qo'yishi va taloq to'qimasining atrofiyasi kuzatiladi. Taloq parazitar kistalarining klinik belgilari noparazitar kistalaridagi belgilardan deyarli farqlanmaydi. Taloq abstsessining klinik belgilari rivojlanganda boshlanadigan yiringlanish, taloq exinokokkozining asorati bo'lishi mumkin. Taloqning parazitar kistalari diagnostikasida, yuqorida ko'rsatib o'tilgan usullardan tashqari, Katsoni reaktsiyasi va lateks-aglyutinatsiya testi qo'llaniladi.

Davolash: xirurgik yo'l orqali (splenektomiya).

Keyingi yillarda yurtimizning bir qator xirurgik klinikalarida amaliy jarrohlikka yangi texnologiyalarning joriy etilishi tufayli, taloqda yuzaki joylashgan exinokokklarda laparoskopik usullar orqali kistalarni olib tashlash amaliyotlari qo'llanilmoqda. Albatta, bu usul uchun ko'rsatmalar izchillik bilan, tekshiruvlar natijalarini tahlil qilish orqali amalga oshiriladi.

Taloq o'smalari

Taloq o'smalari xavsiz va xavfli bo'lishi mumkin. Xavfsiz o'smalarga: gemangiomalar, limangiomalar, endoteliomalar kiradi. Ular juda kam uchraydi va ularda xos klinik simpomlar deyarli bo'lmaydi. O'sma rivojlangan sayin, chap qovurg'a ostida og'riqlar paydo bo'lib, ular chap elkaga va elka ustiga irradiatsiya beradi. Xavfli o'smalar qatoriga sarkomalarning har xil turlari (fibrosarkoma, limfosarkoma va b.) kiradi. Xavfli o'smalarga xos xususiyatlar quyidagilar: kasallikning erta bosqichlarida klinik ko'rinishida belgilari kam bo'lgani holda, birmuncha jadal o'sish. O'sma kattalashgan sayin, intoksikatsiya simptomlari, kaxeksiya, astsit paydo bo'ladi. Taloq o'smalarini diagnostika qilishning asosiy tamoyillari – o'smaga aloqador bo'lmagan, yuqorida ko'rsatib o'tilgan zararlanishlardagi kabidir. Davolash xirurgik yo'l orqali. Xavfsiz o'smalarda splenektomiya sog'ayishga olib keladi, xavfli o'smalarda bu

operatsiyani, kasallikning ilk bosqichlaridagina qilinishi mumkin. O’smalar o’lchamlari katta bo’lgan hollarda, splenektomiya amaliyoti palliativ operatsiya hisoblanadi.

Gipersplenizm

Klinik amaliyotda “gipersplenizm” va “splenomegaliya” tushunchalarini farqlash talab etiladi. Splenomegaliya deganda taloq o’lchamlarining kattalashganligi tushuniladi. Gipersplenizm – taloqning qon hujayra elementlarini ortiqcha emirishidir. Bu klinik jihatdan, aylanib yuradigan qon tarkibidagi eritrotsitlar, leykotsitlar yoki trombotsitlar miqdorining pasayishi bilan namoyon bo’ladi. Splenomegaliya ko’pincha gipersplenizm bilan o’tadi, biroq hamsha ham bunday birga qo’shilib kelish kuzatilavermaydi. Gipersplenizm yaqqol ifodalangan splenomegaliyasiz ham paydo bo’lishi mumkin. Splenomegaliya taloq va inson organizmining boshqa a’zolari sistemalarining qator kasalliklari simptomi hisoblanadi va bunday sharoitlarda hamisha ham splenektomiya, davo tadbiri sifatida tanlanaverilmaydi.

Gipersplenizm taloqning qon emiruvchi faoliyatida buzilishlarning bir ko’rinishi bo’lib, kasallikning kechishini bemorning jiddiy ravishda og’irlashuviga olib keladi, bu ko’pchilik hollarda taloqni olib tashlashni talab etadi. Uzoq muddat ichida taloqning ishchan gipertrofiyasini keltirib chiqargan splenomegaliya bilan bog’liq birlamchi gipersplenizmni, uning boshqa kasalliklarida (yallig’lanish, parazitar, autoimmun va b) paydo bo’ladigan ikkilamchi gipersplenizmdan farq qilish kerak bo’ladi. Birlamchi gipersplenizm tug’ma (gemotilik anemiya, talassemiya, gemoglobinoopatiya va b.) va ortirilgan (trombotsitopenik purpura, birlamchi neytropeniya) bo’lishi mumkin. Ikkilamchi gipersplenizm tif (terlama), sil (tuberkulyoz), Bek sarkoidozi, bezgak, jigar tsirrozi, qopqa yoki taloq venasi trombozi, retikulez (Goshe kasalligi), amiloidoz, limfogranulematoz va boshqa ko’pgina kasalliklarga bog’liq bo’lishi mumkin.

Diagnostikasi. Kattalashagan taloq paypaslaganda, ayniqsa o’ng yonbosh bilan yotilganda yaxshi aniqlanishi mumkin. UT tekshiruvida uning kattalashganini, tuzilishidagi o’zgarishlarni qayd etish mumkin. Qorin bo’shlig’i a’zolarining obzor rengenografiyasi ham qo’shni a’zolar (me’da, yo’g’on ichak) ning ezilishi hisobiga, splenomegaliyaning bilvosita belgilarini berishi mumkin. Tekshirishdan ko’proq ma’lumot olish uchun rentgenografiyani me’da va yo’g’on ichak bo’shlig’iga oldindan havo yuborib (insuflyatsiya qilib) keyin bajariladi. Radiologik tekshiruv usullari: taloqni radioaktiv texnetsiy yoki indiy bilan skanerlashdan keng foydalaniladi. Usul preparatning taloq retikuloendotelilal hujayralari tomonidan tanlab yutilishiga asoslangan. Cr^{51} preparati bilan nishonlangan autogen eritrotsitlar bilan skanerlash uslubi ham qo’llaniladi. Tekshirishdan oldin eritrotsitlar 50°C gacha qizdiriladi, shundan so’ng ular sferik shaklga (normada ikki tomoni botiq shaklda) kiradi. Taloq bu eritrotsitlarni faol ushlab oladi va emiradi. Bunday hollarda skanerlash taloq o’lchamlarini aniqlashga imkon beradi.

Gipersplenizmning funktsional belgilar qon shaklli elementlari miqdorining pasayishi bilan ifodalanadi, bu gemogrammani sinchiklab tekshirishda topilishi mumkin. Ba’zan gemogramma ko’rsatkichlari suyak ko’migining gemopoetik faoliyatini kuchayishi hisobiga patologik sharoitlarda 5-10 marta oshishi, ba’zan esa normaga yaqin bo’lishi mumkinligini yodda tutish lozim. Shuning uchun ham, ko’pincha suyak ko’migi bioptati yoki surtma preparatini tekshirishga kirishiladi. Bunda retikulotsitlar miqdoriga, qizil va oq kurtak elementlarining nisbatiga va boshqalarga ahamiyat beriladi. Ba’zi bir kasalliklarda periferik qonda anomal (sferotsitlar) eritrotsitlar, xujayra – nishonlarni aniqlash mumkin. Gemolitik anemiyalarda bilvosita billirubin miqdorining ortishiga, axlatda sterkobilin kontsentratsiyasining ko’payishiga e’tibor beriladi. Anomal eritrotsitlar, odatda funktsional jihatdan o’zgarmagan eritrotsitlarga qaraganda to’la qimmatli emas va barqarorligi kam bo’ladi. To’la qimmatli bo’lmagan eritrotsitlar uchun, ularda osmotik barqarorlikning pasayishi xosdir.

Tug’ma gemolitik anemiya. Autosom-dominant belgilar bo’yicha naslga o’tadigan bu kasallik (tug’ma gemolitik sariqlik, irsiy sferotsitar anemiya, mikrosferotsitar anemiya) eritrotsitar membranasining tuzilish nuqsoni bilan bog’liq bo’ladi. Membrana natriy ioni uchun o’tuvchan bo’lib qoladi, bu esa eritrotsit ichidagi osmotik bosimning ortishiga olib keladi va u sferik shaklga kiradi, bir muncha murtlashib qoladi. Bu shakldagi, to’la qimmatli bo’lmagan eritrotsitlar taloq to’qimasini egallab oladi va uni tez parchalanishga uchratadi va gemolitik anemiyaning rivojlanishga olib keladi. Bu kasallikda taloq ortiqcha miqdorda autogemolizinlar ishlab beradi degan nuqtai nazar ham bor. Bu hollarda splenomegaliya jadalashgan ishchan giperplaziya hisobiga paydo bo’ladi. Kasallik ilk go’daklik davrida, ba’zan esa tug’ilgan zahoti boshlanadi. Kasallik gemolitik krizlar rivojlanishi bilan o’tishi mumkin. Chaqaloqda anemiyaning tez orta borishi (bir necha kun ichida) va gemolitik sariqlikning klinik belgilari kuzatiladi. Bu davrda ularda ko’ngil aynishi, qayt qilish, qorinning yuqori qismidagi og’riqlar, taxikardiya, nafas qisishi, gipertermiya, teri qoplamining rangparligi paydo bo’ladi. Bu holat, tezda ortib boradigan sariqlik bilan almashinadi. Go’daklik yoshida bunday krizlar bolaning o’limiga olib kelishi mumkin. Aksariyat bunday krizlar o’tkir infektsion kasalliklarni qo’zg’ashi mumkin. Kasallik krizlarsiz kechganda, anemiya va gemolitik sariqlik simptomlari birinchi o’ringa chiqadi. Anemiya g’oyat o’rtacha (80-100 g/l), sariqlik kamdan kam inensiv bo’ladi. Bunday hollarda, kasallik birinchi marta o’smirlik, yigitlik va hatto navqiron yoshda yaqqol namoyon bo’lishi mumkin. Qonda billirubin miqdori ko’tarilishi tufayli, gemolitik anemiyasi bo’lgan 50-60% bemorlarda o’t-tosh kasalligi paydo bo’lib, bu klinik jihatidan buyrak sanchig’i, o’tkir yoki surunkali xoletsistit xurujlarini yuzaga chiqaradi. Buning natijasida, ayniqsa 10 yoshgacha bo’lgan bolalarda o’t pufagida toshlar topilishi, tug’ma gemolitik anemiyani aniqlash uchun sinchiklab tekshirishga ko’rsatma xisoblanadi. Bemor sinchiklab ko’rilganda, taloqning kattalashgani aniqlanadi. Jigar odatda, kattalashmagan bo’ladi. Kasallikning diagnostikasida qonni tahlili asosiy tekshirishdan biri hisoblanadi. Bunda mikrosferotsitoz,

eritrotsitar osmotik bosimining pasayishi topiladi. Normada eritrotsitlar 0,47% natriy xlorid eritmasida emirila boshlaydi, gemolitik anemiyada esa bu jarayon 0,6% li eritmada yoki undan ham yuqoriroq kontsentratsiyali natriy xlorid eritmalarida boshlanadi. Qonda ham o'ziga xos retikulyoz bo'ladi. Suyak ko'migi surtma preparati tekshirilganda qizil kurtak giperplaziyasini aniqlaydilar. Kriz vaqtida retikulotsitopeniya suyak ko'migi qizil kurtagi gipoplaziyasini kuzatadilar. Krizisdan so'ng retsikulotsitlar soni sezilarli darajada ko'payadi. Gemolitik anemiyaning o'ziga xos belgilari: qonda bilvosita billirubin kontsentratsiyasining ortishi, siydikda urobilin va axlatda sterkobilin miqdorining ortishi xarakterlidir. Dorilar bilan davolash vaqtinchalik natija beradi xolos, lekin kasallikning yanada avj olishini va gemolitik krizning rivojlanishini oldini ololmaydi.

Tug'ma gemolitik anemiyani davolashning radikal usuli splenektomiya hisoblanadi. Garchi kasallikning asosiy sababi taloq giperplaziyasi va uning faoliyatining ortishi bo'lmasada, splenektomiya bemorning battamom sog'ayib ketishiga olib keladi. Bu operatsiya natijasida eritrotsitlarning yashash davomiyligi (hatto to'la qimmatli emas, anomal bo'lsada) sezilarli darajada ortadi, anemiya va sariqlik yo'qoladi. Agar operatsiya vaqtida o't pufagida toshlar topilsa, bemorning umumiy holati imkon bersa, xoletsistektomiya amaliyotini qo'shib o'tkazlishi lozim. Jarrohlik amaliyotini kasalikning remissiyasi davrida, bolalarning 3-4 yoshida bajarish maqsadga muvofiq bo'ladi. Prognozi yaxshi.

Talassemiya. (O'rta er dengizi anemiyasi, kuli anemiyasi). Kasallik negizini gemoglobin peptid zanjirlari tuzilishidagi genetik buzilishlar natijasida to'la qimmatli bo'lmagan eritrotsitlar ishlab chiqarilishi tashkil qiladi. Kasallikning engil turlari simptomlarsiz kechadi va gematologik tekshirishdagina topilishi mumkin. Kasalakning og'ir turlari teri qoplamining sarg'imtir tus olishi, kalla suyagi tuzilishidagi yaqqol buzilishlar (boshning kattaligi, jag'larning kuchli rivojlanganligi, burun ildizining ichiga tortilgani) bilan yuzaga chiqadi. Aksariyat bemorlar, tez-tez infektsion kasalliklarga

chalinib turishlarini qayd etadilar. Tekshirishda jigar va taloq o’lchamlarining kattalashgani aniqlanadi. Gematologik tekshirishda o’ziga xos «nishon» xujayralar topiladi, eritrotsitlarning osmotik rezistentligining ortganligi ma’lum bo’ladi. Trombotsitlar miqdori normal bo’lgani holda, qonda leykotsitlar va retikulotsitlarning miqdorining ko’payganligini qayd qiladilar. Qon billirubini normadan bir muncha yuqori, zardobdagi temir kontsentratsiyasi ancha oshgan. O’t toshlari 25% bemorlarda paydo bo’ladi. Talassemiyada splenektomiya palliativ operatsiya hisoblanib, zarur bo’lgan gemotransfuziyalar miqdorini kamaytirishga va juda kattalashib ketgan taloq bilan bog’liq bo’lgan noqulayliklarni tugatishga imkon beradi.

Ortirilgan gemolitik anemiya – autoimmun kasallik hisoblanib, uning negizida o’z eritrotsitlariga qarshi antitanalar (antitelo) hosil qilish yotadi. Kasallikka har xil fizik va kimyoviy ta’sirlar, dorilar, infektsiyalar turtki bo’ladi. Ortirilgan gemolitik anemiyali bemorning eritrotsitlari, o’z tarkibida anomal proteinlar, bunda bemorlarining qon zardobi esa immunoglobulinlar IgG (gammaglobulin) saqlaydi. Bular o’z eritrotsitlari va normal donor eritrotsitlarini aglyutsinatsiya qilish qobiliyatiga ega bo’ladi. Klinik jihatidan kasallik deyarli tug’ma gemolitik anemiya kabi kechadi. Biroq ortirilgan anemiya uchun, kasallikning aksari 50 yoshdan oshgan ayollarda boshlanishi, gemolitik krizlarga moyillik, bir muncha og’ir (tug’ma turidan farqli) kechishi xos bo’ladi. Splenomegaliya bemorlarning yarmida qayd qilingan, bunda ko’pincha gepatomegaliya ham topiladi. Limfatik tugunlarning kattalashuvi birmuncha kamroq kuzatiladi. Qon tahlillarida o’rtacha anemiya aniqlanadi. Bilvosita billirubin miqdorining ortishi, eritrotsitlarning osmotik rezistentligi kam o’zgaradi. Kumbs bevosita va bilvosita reaktsiyasi ko’pchilik bemorlarda musbat bo’ladi.

Davolash sensibilizatsiya qiladigan omillarni bartaraf etishdan (ularni aniqlash va tugatishga hamma vaqt ham muvaffaq bo’linmaydi), antitanalar ishlanishini to’xtatish (kortikosteroidlar), yuvilgan donor eritrotsitlari transfuziyasidan iborat. Antitanalardan aglyutsinatsiyalangan eritrotsitlar faqat

taloqdan emas, balki butun retikuloendotelial sistema tomonidan yutilishi va emirilishi munosabati bilan splenektomiya hamma vaqt ham, kutilgan natijalarni beravermaydi.

Splenektomiyaga ko’rsatma bo’lib kortikosteroid preparatlar qo’llanib bo’lmasligi va steroid muolajaning naf bermasligi, tez-tez gemolitik krizlar bo’lib turishi, yaqqol gipersplenizm hodisalari xizmat qiladi. Agar ko’pchilik eritrotsitlar jigardan emas taloq tomonidan emirilsa, buni shu a’zolarni Cr^{51} bilan nishonlangan eritrotsitlar qo’llanib aniqlash mumkin bo’lsa, splenektomiya yaxshi natija berishi, remissiya davrlarining uzayishi mumkin. Biroq splenektomiyadan keyin ham kasallik qaytalanishi, hatto gemolitik krizlar rivojlanishi mumkin, buni endi retikuloendotelial sistemasining boshqa a’zolarida saqlanib qolgan faoliyati bilan bog’lanadi. Shuning uchun ham operatsiyadan keyin steroid muolajani davom ettirishga to’g’ri keladi.

Trombotsitopenik purpura (Verlgof kasalligi) – gemorragik diatez birdan namoyon bo’ladi. Kasallikning etiologik omillari bugungi kungacha topilmagan. Lekin, kasallikning kelib chiqishida neyroendokrin buzilishlar, bakterial va virusli infektsiya ma’lum jihatda rol o’ynaydi. Kasallikning o’tkir va surunkali turlari farqlanadi. O’tkir turi asosan bolalarda uchraydi va bir necha kunlar, haftalar yoki oylar mobaynida rivojlanadi. Kasallikning surunkali turi yillar davomida kechadi va aksariyat ayollarda, ayniqsa voyaga etish davrida aniqlanadi. Verlgof kasalligi gemorragik sindrom patogenezida etakchi o’rinni trombotsitopeniya, trombotsitlarning adgeziv xususiyatlarining buzilishi va gipokoagulyatsiya muhim o’rinni egallaydi. Bu kasallikda kapilyarlarning mo’rtligi va me’yordan oshgan o’tkazuvchanligi qayd etiladi. Bu kasallik patogenezida taloqning roli oxirigacha ma’lum emas. Taloq antitrombotsitar antitanalar ishlanishida qatnashadi, aylanib yuragan trombotsitlarni aktiv tutib oladi, emiradi va ehtimol, suyak ko’migining trombotsitlar hosil qilish xususiyatiga pasaytiruvchi ta’sir ko’rsatadi deb hisoblaydilar.

Klinik manzarasi: kasallik shilliq parda osti va teri ostiga qon quyilishlar, bachadondan qon ketishlar (ayniqsa reproduktiv davrdagi ayollarda), burun va

milklar qonashi bilan yuzaga chiqadi. Me’da-ichak sistemasidan qon ketish, makrogematuriya va miyaga qon quyilish birmuncha kamroq uchraydi. Yuza jarohat va tirnalishlardan qon oqish xarakterli, bu hollarda sog’ odamda qon oqmaydi yoki juda kam oqadi. Ob’ektiv tekshirishda teri qoplamlarining rangparligini, teri ostiga ko’p sonli qon quyilishlarni topish mumkin. Ular ko’pincha ko’krak, qorinning oldingi yuzasida, oyoq-qo’llarda joylashadi, og’iz bo’shlig’ida, ko’z soqqalarida shilliq parda ostiga qon quyiladi. Teri ostiga qon quyilishilar kattaligi bir necha millimetrdan bir necha santimetrgacha kattalikda bo’ladi. Jigar va taloq kattalashmagan. Faqat 2% bemorlarda paypaslaganda kattalashgan taloqni topish mumkin. Jgut simptomi (Konchalovskiy-Rumpel-Leede) musbat bo’ladi.

Qon umumiy analizida anemiya yaqqol ifodalangan bo’lishi mumkin, trombotsitlar sonining 50 x 10^9/l gacha pasayishi yoki 1 mm² da 5000 va bundan kam bo’lishi mumkin. Kasallik qo’ziganda va ayniqsa qon ketish vaqtida trombotsitlar miqdori nolgacha pasayishi mumkin. Qon ivish sistemasi tekshirilganda gipokoagulyatsiya aniqlanadi. Qon oqish vaqti uzayishi, g’ovak qon ivindisi hosil bo’lishi, qon ivish vaqti va protrombin vaqti normada bo’lganda, unda retraktsiya yo’qligi bilan xarakterlanadi. Suyak ko’migi surtmalarida megakariotsitlarning trombotsit hosil qiladigan turlari sonining ancha pasayishi aniqlanadi. Trombotsitopenik purpurani davolash usulini tanlash bemorning yoshiga, trombotsitopeniya davomiyligiga, kasallikning turiga va o’tkazilayotgan davolanishning samaradorligiga bog’liq bo’ladi.

Prognozi: 16 yoshgacha bo’lgan kasallikning o’tkir turi bilan kasallangan bolalarda davolash yaxshi natija beradi. Adekvat kortikosteroid davolash qonda trombotsitlar miqdorini oshirishga, gemorragik diatez hodisalarini kamaytirishga, keyinchalik esa sog’ayishga yoki deyarli 80% bemorlarda davomli klinik remissiyaga erishiladi.

Davolash: kasallikning o’tkir turi bo’lgan katta yoshdagi odamlarda qiyinchilik tug’diradi. Steroid davolash ham, splenektomiya ham qo’llanilishi mumkin. Qon ketish payti xirurgik operatsiya o’tkazishning xavfi katta, biroq

qon ketishini dori vositalari bilan to’xtatishga muvaffaq bo’linmaganda, operatsiya zarur chora-tadbirdir. Trombotsitopenik purpuraning surunkali turlari davolashda dori vositalaridan: kortikosteroid preparatlar bilan davolash, qon va uning tarkibiy qismlarini quyish ta’sirchan muolajadir. Dori vositalari bilan davolash 60% hollarda qon trombotsitlari sonining ortishi bilan o’tadi, davomli klinik effekt esa faqat 30% bemorlarda kuzatiladi. Dorilar bilan davolash yaxshi natija bermasa, kasallik tez-tez qaytalanib tursa, splenektomiya qilish kerak. Operatsiya o’tkazish vaqtida qo’shimcha taloqlar bo’lishi mumkinligini unutmaslik lozim bo’ladi. Ularni qoldirish operatsiya natijasini yaxshi tugamasligiga sabab bo’lishi mumkin. Splenektomiyadan so’ng davomli remissiyalar 60-90% bemorlarda kuzatiladi. Splenektomiyadan keyin steroid terapiya, shuningdek immunodepressantlar (azatioprin, tsiklofosfan va b.) bilan davolash samaralidir.

Infektsion yallig’lanish kasalliklarida ikkilamchi gipersplenizm. Ba’zi bir o’tkir infektsion kaslliklarda eritrotsitlarning qisman gemolizi, shuningdek ularning suyak ko’migi tomonidan ishlanishining pasayishini kuzatiladi. Bu retikuloendotelial sistemaning giperreaktivligi sababli ro’y beradi. Bu xil splenomegaliya, keyinchalik ikkilamchi gipersplenizmning rivojlanishi bilan bog’liq bo’ladi. O’tkir infektsiyani tegishlicha davolash gipersplenizm simptomlarining yo’qolishiga olib keladi.

Surunkali yallig’lanish va parazitar kasalliklari. Retikuloendotelial sistema to’qimalarining giperplaziyasi bilan o’tishi mumkin va keyinchalik splenomegaliya va gipersplenizmga olib kelishi mumkin. Ikkilamchi gipersplenizmning eng ko’p uchraydigan sabablaridan biri bezgak hisoblanadi. Bezgakda taloq juda katta o’lchamlargacha kattalashib, yaqqol gipersplenizm hodisalarini, atrofdagi a’zolarning ezilishini keltirib chiqaradi. Bundan tashqari, bezgakda kattalashib ketgan taloq birdaniga yorilib, qon ketish xavfini tug’diradi.

Portal gipertenziya va taloq venasi trombozida gipersplenizm. Aksariyat jigar tsirrozi oqibatida yuzaga kelgan portal gipertenziyada va

infektsion kasallikni boshdan kechirish natijasida taloq venasi trombozi (Banti sindromi), qopqa vena sistemasidagi bosimning ortishi, taloqning splenomegaliya o'lchamlarigacha kattalishishiga va pantsitopeniya holati bilan yuzaga chiqadigan ikkilamchi gipersplenizmga olib keladi. Splenektomiya gipersplenizm hodisalarini tugatadi. Ba'zan qopqa vena sistemasidagi sindromini davolash uchun xirurgik operatsiyani portokaval anastomoz bilan to'ldirishga to'g'ri keladi. Banti sindromida splenektomiya yaqqol portal gipertenziya rivojlanishiga qadar samaralidir. Portal gipertenziyada splenektomiya qopqa vena sistemasida venoz bosimining sezilarli kamayishiga olib kelmaydi.

Goshe kasalligi. Bu kasallikda bemor qonida anomal lipoidlar – kerazin paydo bo'lib, u retikuloendotelial xujayralari va avvalo taloq tomonidan aktiv tortib olinadi. Bu a'zolarda Goshe kerozin xujayralari hosil bo'ladi. Kasallik etiologiyasi kam o'rganilgan. Kasallikning oilaviy xarakteri xaqida axborotlar bor. Kasallik ikki turda: o'tkir va surunkali kechishi mumkin. O'tkir turida splenomegaliya va gipersplenizm tez rivojlanadi, klinik jihatidan gemorragik diatez bilan birga yuzaga chiqadi. Kasallikning surunkali turi bolalik yoshida boshlanadi, uzoq vaqt (ba'zan bir necha 10 yillargacha) davom etadi. Splenomegaliya rivojlanishiga qadar kasallik belgilari ifodalanmaydi. Kasallik belgilari rivojlanib ketgan bosqichida, gemosiderin yig'ilishi sababli qo'l panjalari va yuz terisi sarg'ish yoki jigar rang tus oladi. Yirik bo'g'imlar sohasidagi teri qizaradi va bir oz shishadi, kon'yuktiva o'ziga xos qalin tortadi, ba'zan sonning pastki uchdan bir qismida to'g'nog'ichsimon qoplamalar paydo bo'ladi. Bemorda o'rtacha anemiya, ba'zi hollarda gemorragik diatez simptomlari xarakterli. Ob'ektiv tekshiruvda yaqqol splenomegaliya (ba'zan taloq qorin bo'shlig'ini deyarli butunlay egallaydi), jigarning o'rtacha kattalashuvi aniqlanadi. Periferik limfatik tugunlar odatda kattalashmagan bo'ladi. Sariqlik va astsit, odatda bo'lmaydi. Qon tahlillarida o'rta darajadagi anemiya, leykopeniya, trombotsitopeniya e'tiborni tortadi. Diagnoz suyak ko'migi punktatida yoki taloqda Goshe xujayralari topilganda uzil-kesil

tasdiqlanadi. Goshe kasalligini davolashning birdan bir ta’sirchan usuli splenektomiya hisoblanadi. Biroq, bu ham bemorning batamom sog’ayib ketishiga olib kelmaydi. Operatsiyadan keyin bemorni iztirobga soladigan, kattalashib ketgan taloq tufayli yuzaga kelgan gipersplenizm belgilari yo’qoladi.

Limfogranulematoz (Xojkin kasalligi). Bu limfoid to’qimaning sistem o’sma kasalligi. Morfologik jihatidan limfatik tugunlar to’qimasini ko’p yadroli gigant Berezovskiy-Shternberg xujayralari va ularning ajdodi bir yadroli Xojkin xujayralaridan infiltratlanishi aniqlanadi. O’sma jarayoni ko’proq limfatik tugunlarni (bo’yin, qorin pardasi orti, mediastenal, chov sohasidagi), shuningdek lifoid to’qimaga boy a’zolar: taloq, jigar, suyak ko’migini zararlantiradi. Boshqa ichki a’zolarning zararlanishi juda kamdan kam kuzatiladi. Aksariyat 20-40 yoshdagi erkaklar kasallanadilar. Kasallik remissiyalar va qo’zish davrlari bilan tsiklli kechadi va o’rta hisobda 2-5 yil davom etadi. Kasalikning 10 yil bundan uzoq vaqt kechadigan «xavfsiz» nomini olgan turlari to’g’risida ham axborotlar mavjud. Limfogranulematozning g’oyat jadal sur’atda kechishiga oid kuzatuvlar ham bor. Bu holda kasallikning birinchi yilidayoq (o’tkir limfogranulematoz) bemor nobud bo’ladi. Kasallik rivojlana borish jarayonida lokal, chegaralangan xarakterga ega bo’ladi, limfatik tugunlarning muayyan guruhi zararlanadi. Bir muncha kechikkan bosqichlarida o’sma jarayoniga, turli a’zolarda joylashgan limfatik tugunlar, taloq, o’pka, jigar va boshqalar tortiladi.

Xalqaro klinik klassifikatsiyasiga ko’ra limfogranulematozning 4 bosqichi farq qilinadi.

1-bosqich (lokal turlar) – diafragmaning bir tomoni bo’ylab joylashgan bir yoki ikkita yondosh limfatik tugunlar guruhlarining zararlanishi.

2-bosqich (regionar turlar) – diafragmaning bir tomoni bo’ylab joylashgan ikkita yoki undan ko’p yondosh bo’lmagan limfatik tugunlar guruhlarining zararlanishi;

3-bosqich (avj olib ketgan turlari) – diafragmaning ikki tomoni bo’ylab limfatik tugunlarining zararlanishi va jarayonga taloqning tortilishi;

4-bosqich (disseminatsiyalangan turi) – ko’pgina limfatik tugunlar guruhlari va ichki a’zolarining zaralanishi.

Kasallikning har bosqichida intokiskatsiyaning yo’qligi (a) yoki bir necha simptomlar borligiga ko’ra (b), kichik bosqichlari (tana haroratining 37-38º gacha oshishi, tungi kuchli terlashlar, terdagi qichima, tez ozib ketish) farq qilinadi.

Limfogranulematoz o’z rivojlanishida umumiy behollik, lohaslik, mehnat qobiliyatining pasayishi, teri qichishi bilan namoyon bo’ladi. Isitma kuzatilib, o’ziga xos to’lqinsimon tabiatga ega bo’ladi, bunda yuqori gipertermiya davrlari tana haroratining normal bo’lishi bilan almashinadi. Kasallik avj olib borgan sayin gipertermiya davrlari tobora ko’proq paydo bo’ladi. Limfogranulematozga g’oyat xos belgi – limfatik tugunlarning o’lchamlarini kattalashuvidir. Bunda kasallikning boshlang’ich jarayonida bo’yin limfatik tugunlarini egallaydi (orqa guruhini). Paypaslaganda limfatik tugunlar yumshoq, zlastik konsistentsiyada, og’rimaydi, harakatchan bo’ladi. Kasallikning kechikkan bosqichlarida limfatik tugunlar kattiqlashib qoladi, o’zaro qo’shilib ketadi va harakatsiz bo’lib qoladi. Limfatik tugunlarning mediastenal guruhi zararlanganda ko’ks oralig’idagi hayotiy muhim a’zolarning ezilishi bilan o’tadigan yuqori kovak vena sindromi, Gorner sindromi, tovushning bo’g’ilib qolishiga bog’liq bo’lgan bir kator belgilarni topish mumkin. Abdominal va qorin pardasi ortidagi limfatik tugunlar guruhlari zararlanganda uzoq vaqtga cho’ziladigan ich ketish boshlanadi. Kasallik cho’zilgan sayin, intoksikatsiya belgilari, kaxeksiya ortib boradi. Ob’ektiv tekshirilganda bemorlarning taxminan 2/3 qismida splenomegaliyani topish mumkin. Taloq qattiq, elastik konsitentsiyali, uning yuzasi silliq, paypaslaganda o’rtacha og’riq paydo bo’ladi. Anchagina kattalashgan taloq ba’zan chap qovurg’alar orqasida o’z-o’zidan og’riq sezgilarini paydo qiladi. O’sma jarayoni faqat taloqni tanlab zararlantirishi mumkin, bu holda kasallik bir muncha xavfsiz kechadi. Taloq ancha kattalashganda perisplenit, taloqning qaytalanuvchi infarktlari rivojlanadi. Klinik jihatdan chap qovurg’alar ostida kuchli og’riqlar, gipertermiya ko’rinishida yuzaga chiqadi. Qon tahlilida

o’rtacha gipoxrom anemiya, neytrofilez, limfopeniya, biroz eozinofiliya, trombotsitopeniya aniqlanadi. EChT odatda bir muncha tezlashgan bo’ladi. Limfogranulematozning mediastenal turida ko’ks oralig’i soyasining kengayganligi aniqlanadi. So’nggi yillarda limfogranulematozli bemorlarni klinik tekshirish dasturiga ichak tutqichi, paraaortal limfatik tugunlar biopsiyasi bilan diagnostik laparotomiya, splenektomiya operatsiyasi kiritilgan. Bu o’sma jarayonining tarqalganligini aniqlash imkonini berib, dorilar bilan davolashning eng maqul usulini tanlashga va kasallikning kechishi va prognozida yordam beradi. Splenektomiya limfogranulematozning lokal turida ifodalangan gipersplenizmda, ko’krak hamda qorin bo’shliqlari a’zolarining ezilishi bilan bog’liq splenomegaliyada tavsiya etiladi. Kasallik bosqichi aniqlangandan so’ng zararlangan limfatik tugunlar guruhi rentgen nuri bilan davolanadi va tsitostatiklar qo’llaniladi.

Prognozi (oqibati). Jarayonning klinik bosqichiga va uning kechish turiga bog’liq. Kasallikning 1-3 bosqichlaridagi 80% bemorlarda to’g’ri davolash olib borilganda sog’ayishga yoki uzoq muddatli (10 yildan ko’p) remissiyalarga erishish mumkin bo’ladi.

Surunkali leykoz – qon yaratilishida ishtirok etuvchi a’zolarning sistem kasalligi hisoblanadi. Surunkali leykozlarning ko’proq uchraydigan 2 ta turi tafovut qilinadi: surunkali mieloleykoz va surunkali limfoleykoz. Mieloleykoz uchun, qonda mielopoezning o’tmishidan xujayralar, ya’ni etilmagan xujayralarning paydo bo’lishi xos. Bu kasallik suyak ko’migi, taloq, jigar, limfatik tugunlar giperplaziyasi bilan o’tadi. Limfoleykoz qonda limfoid qatorning etilmagan xujayralari paydo bo’lishi, limfoid apparat: limfatik tugunlar, taloq, jigar, kamroq boshqa a’zolar giperplaziyasi kuzatiladi. Kasallik navqiron va keksa yoshda paydo bo’lib, ko’pincha erkaklarda uchraydi. Klinik manzarasi: bemorlar darmonsizlik, tez charchash, mehnat qobiliyatining pasayishi, ko’p terlash, subfebril haroratlarga shikoyat qiladilar. Kasallikning dastlabki belgilaridan biri teri osti limfatik tugunlarining kattalashuvidir va bu ayniqsa surunkali limfoleykoz uchun xosdir. Mieloleykozda limfatik

tugunlarning kattalashishi o’rtacha, mieloid to’qima giperplaziyasi tufayli suyaklarda og’riq paydo bo’lishi qayd etiladi. Jigar va ayniqsa taloqning o’lchamlari ancha kattalashgan, ko’krak va qorin bo’shlig’i a’zolarining ezilishini gipersplenizm keltirib chiqaradi. Aksariyat perisplenit, taloqning qaytalanadigan infarktlari kuzatiladi. Haddan tashqari kattalashgan taloq, chap qovurg’alar ostida doimiy og’riqlar paydo qilishi, yorilib, qorin bo’shlig’iga ko’p miqdorda qon ketishi xavfi ham mavjud. Surunkali leykoz diagnozi gemogramma, suyak ko’migi punktati, taloqni qunt bilan tekshirishga asoslanib qo’yiladi.

Davolash: surunkali leykozlarni davolashning asosiy usuli tsitostatiklar, kortikosteroidlar bilan muolaja, limfatik tugunlar kattalashganda (limfoleykoz), rentgen nuri bilan davolanadi. Gipersplenizm yaqqol yuzaga chiqqan hollarda, uning belgilari orasida gemorragik asoratlar birinchi o’rinni egalaganda, taloqning qaytalanadigan infarktlarida taloqni olib tashlash maqsadga muvofiq bo’ladi. Splenek-tomiya surunkali limfoleykozda bir muncha samarador bo’ladi. Operatsiyadan so’ng qonda leykotsitlar soni, gemorragik va gemolitik xodisalar bir muncha kamayadi. Bemorlarning umumiy ahvoli yaxshilanadi. Taloq sohasiga rentgen nuri orqali nurlash, katta o’lchamlardagi gipersplenizm holatlari yuz berganda yoki splenektomiyani bajarishga qarshi ko’rsatmalar bo’lganda qo’llaniladi. Splenektomiyani dori vositalari va nur bilan birga qo’shib qo’llash, bemorlarning umumiy ahvolini yaxshilashga, uzoq vaqtgacha klinik remissiyaga erishishga imkon beradi.

PERITONITLAR

Qorin pardasining anatomik-fiziologik xususiyatlari

Qorin pardasi qorin devorining ichki yuzasini va qorin bo'shlig'ida joylashgan a'zolarni qoplab turadigan yupqa seroz pardadan iborat. Pardaning qorin devorini ichki yuzasini qoplab turgan qismini parietal qorin pardasi (qalinligi 90-130 mkm) va ichki a'zolarning kattagina qismini qoplab turgan qismini vistseral qorin pardasi (qalinligi 45-75 mkm) tashkil etadi.

Qorin pardasi yuzasining umumiy sathi ≈2 m^2 atrofida bo'lib, erkaklarda qorin pardalari orasidagi bo'shliq yopiq bo'ladi, ayollarda esa tashqi muhit bilan, bachadon va uning naylari orqali aloqada bo'ladi. Odatda, qorin bo'shlig'ida normal sharoitda ichki a'zolar yuzasini namlab turadigan, me'da va ichaklar peristaltikasini osonlashtiradigan oz miqdorda (≈20 ml gacha) tiniq seroz suyuqlik bo'ladi. Qorin pardasi poligonal mezoteliy va biriktiruvchi to'qima qavatlaridan iborat bo'lib, qon tomirlar, limfatik tomirlar, hamda nerv tolalari bilan mo'l ta'minlangan.

Qorin pardasining bunday boy vaskulyarizatsiyasi, uning bo'shlig'ida bo'lgan suyuqlikni so'rish xususiyatiga va yallig'lanish jarayonida ishtirok etganida – ekssudatsiya qobiliyatlariga ega qiladi. Bu xususiyat qorin pardasining diafragmal yuzasidagi sathida suyuqlikni so'rish ko'proq darajada, kichik chanoq sohasida esa kamroq darajada rivojlangan. Qorin pardasining diafragmal yuzasining bu xususiyati, uning proksimal qismlari va plevra varag'ining bazal qismlarini bog'lab turadigan limfatik tomirlar bilan birgalikda, yallig'lanish jarayonining qorin bo'shlig'ining yuqori qavatidan plevra bo'shlig'iga o'tishiga imkon tug'diradi.

Parietal qorin parda sezuvchan somatik nervlar (qovurg'alararo nerv tarmoqlari) bilan innervatsiyalanadi. Shu tufayli parietal qorin parda har qanday ta'sir (mexanik, kimyoviy va b.) turiga sezuvchan bo'ladi, bo'ladigan og'riqlar esa mahalliy (lokal), chegaralangan (somatik og'riqlar) holda o'tadi. Vistseral

qorin parda vegetativ (parasimpatik va simpatik) innervatsiyaga ega bo'lib, somatik innervatsiyaga ega emas. Shunga ko'ra vistseral qorin parda ta'sirlanganda paydo bo'ladigan og'riqlar tutish xarakteriga ega, ya'ni lokal emas (vistseral og'riqlar). Kichik chanoq qorin pardasi somatik innervatsiyaga ega emas. Bu hol, kichik chanoq bo'shlig'idagi qorin pardasining yallig'lanish jarayonlarida, oldingi qorin devori mushaklarining himoya tarangligi (vistseromotor refleks) bo'lmasligini izohlaydi. Qorin pardasi yaqqol namoyon bo'ladigan plastik xususiyatlarga ega bo'lib, mexanik yoki kimyoviy jarohat etgan holda birinchi soatlardan boshlab, uning yuzasiga fibrin cho'kadi, bu bir biriga tegmay turadigan yuzalarining yopishishiga va yallig'lanish jarayonining chegaralanishiga olib keladi (himoya vositasi). Bundan tashqari, qorin pardasining o'zi va u ishlab beradigan suyuqlik antimikrob xususiyatlarga ega.

O'tkir peritonit

O'tkir peritonit – vistseral va parietal qorin pardalarining yallig'lanishi bo'lib, u inson organizmi kasallanishining og'ir umumiy va mahalliy belgilari bilan o'tadi, hamda qisqa vaqt ichida hayotiy muhim a'zolar va sistemalar faoliyatining birmuncha jiddiy, ortga qaytmas buzilishlariga olib keladi. Bu holat, qorin bo'shlig'i a'zolarining turli o'tkir kasalliklari va jarohatlarining eng og'ir asoratlaridan biri hisoblanadi. Qorin pardasi jarohatlanishlari odatda ikki turda: ochiq va yopiq bo'ladi.

Ochiq jarohatlanishlar (kesib kiruvchi, teshib o'tuvchi jarohatlar), odatda ichki a'zolarning jarohati yoki yaralanishi bilan birga uchraydi, hamda bu holat shoshilinch xirurgik operatsiyani (laparotomiya va qorin bo'shlig'i a'zolari reviziyasi) o'tkazish zaruratini taqazo etadi. Ochiq jarohatlarning klinik kechishi va belgilari, ichki a'zoga etkazilgan jarohat turi va hajmiga bog'liq bo'ladi.

Qorinning yopiq jarohatlarida, ko'pincha qorin pardasining jarohatlanishlari ichki a'zolarning shikastlanishi bilan birga uchraydi. Jarohatlanish turi va hajmiga ko'ra ichga qon ketish, posttravmatik yoki postgemorragik shok, peritonit kabi belgilar majmuasi birinchi o'rinni egallaydi. Qorin bo'shlig'iga

bakteriyalarning tushishi bilan bog'liq bo'lgan bakterial (mikrobli) peritonitlardan tashqari, qorin bo'shlig'iga, qorin pardasiga agresiv ta'sir ko'rsatadigan turli xil infektsiyalanmagan agentlar: qon, siydiq, o't, pankreatik shira – tushishidan kelib chiqadigan aseptik (abakterial) peritonitlar farq qilinadi.

Bugungi kunda, jarrohlik texnikasining takomillashuvi, kardinal va antibakterial muolaja yutuqlari, anesteziya usullarining xilma-xil turlaridan foydalanish imkoniyatlari, hayotiy muhim a'zolar faoliyatini tiklashning turli-tuman yo'llari borligiga qaramay, o'tkir peritonit kasalligini davolash muammosi butun jahon jarrohlarining diqqat markazida turibdi. Yopiq, anatomik murakkab qorin bo'shlig'ida yallig'lanish jarayonining tabora avj olishi, intoksikatsiyaning tez fursatda rivojlanishi, ichaklar atoniyasi va bular bilan bog'liq holdagi gemodinamik va nafas olish jarayonining buzilishlari, keskin darajada izdan chiqqan metabolizm o'tkir peritonit kechishini g'oyat murakkablashtiradi. Bu esa o'z navbatida, spetsifik va nospetsifik asoratlar sonining ko'payishi (12-48%) va o'lim darajasining yuqoriligi bilan tasdiqlanadi (B.D. Savchuk, 1979; A.A. Spalimov, 1981; V.A. Popov, 1985; V.M. Buyanov, 1999; V.K. Gostishev, 2002).

Bu kasallikning aholi orasida keng tarqalganligini, qorin bo'shlig'i a'zolarining o'tkir yallig'lanishi kasalliklari bilan kasallanish tendentsiyasining tobora ortib borayotganligini, shuningdek, so'nggi yillarda mikroorganizmlarning antibiotiklarga nisbatan rezistentligini kamayishini e'tiborga olsak, bu muammoning klinik tibbiyot uchun nechog'lik muhimligini anglash mumkin bo'ladi.

Agarda biz tarixga nazar tashlasak, qorin bo'shlig'ining yallig'lanishi jarayonlari, insoniyat tarixida uzoq o'tmishdan ma'lum bo'lib kelayotganini anglaymiz. Bundan ming yilcha muqaddam tibbiyot ahlining peritonit kasalligi belgilari haqida birmuncha oddiyroq tushunchalarga ega bo'lganliklarini, uni jarrohlik yo'li bilan davolashga uringanliklariga doir asoslangan fikrlar mavjud bo'lganini ko'ramiz (Myuller, 1892). Yangi eramizgacha bo'lgan davrning III

asrida yunon vrachi Erzostrat, qorin bo’shlig’ida yig’ilgan yiringni chov sohasidagi kesma orqali tashqariga chiqarib tashlashga uringan. Eramizning 100-yilida Rim vrachi Ozerapus Effesskiy: «Agar yiring qorin pardasi bilan ichaklar orasiga yig’ilgan bo’lsa, yiring qorin bo’shlig’idan qaerga keta olardi, eng osoni chov sohasida kesma qilib, uni chiqarib yuborgan ma’qul», – deb yozgan.

III asr o’rtalarida Ambruaz Pare kasallikning kechuvi (klinikasi) bo’yicha septikopiemiyaga o’xshash «umumiy zararlanish» to’g’risida so’z yuritib, bu holatning sabablaridan biri – qorin bo’shlig’i ichki qismlarining yallig’lanishi ekanligini aytadi. XVIII asrda atoqli frantsuz jarrohi Jan Lui Pti qorin anatomiyasini o’rganayotganda, qorin bo’shlig’i a’zolari orasida yiringli oqmalar yuz berishi mumkinligiga e’tiborni qaratgan. Rossiya tabobatida, qorinning barcha yallig’lanish kasalliklari «Anton alangasi» degan umumiy nom bilan birlashtirilib, tuzalmaydigan kasalliklar qatoriga kiritilgan.

Peritonit kasalligining klinik kechuvi belgilarini, harbiy vrach Vasiliy Shabanov (1816) birinchi marta aniqroq tasvirlagan. U me’da yoki o’n ikki bormoqli ichak yarasining teshilishi negizida yosh askarda, peritonit kasalligining rivojlanganini batafsil tasvirlagan. Birmuncha keyinroq, Harbiy meditsina jurnalida (1840) G. Shaliyaning ichaklar perforatsiyasi to’g’risidagi ishi e’lon qilinib, unda peritonitning klinik manzarasi yanada aniqroq tasvirlanadi. O’sha yili operativ xirurgiya buyicha nashr qilingan qo’llanmada, akademik Solomon o’rta laparotomiya, ichak choklarining ba’zi turlari va qorin devorini tikish texnikasini taklif qiladi.

Moskvalik jarroh L.I. Shmidt (1881) bezgak kasalligida yiringlab ketgan taloqning qorin bo’shlig’iga yorilishi sababli yuz bergan tarqalgan yiringli peritonitda, jahonda birinchi bo’lib muvaffaqiyatli laparoskopiyani amalga oshirgan. Faqat 4 yil o’tgach (1885) Angliyada Trawe va Olmoniyada Oberet peritonitlarni operatsiya usulida davolash kerak, degan qa’tiy fikrni ilgari surganlar. Shunday qilib, A.I. Shmidt operatsiyasini, yiringli peritonitni xirurgik davolashning boshlanishi desa bo’ladi.

XX asrning birinchi choragida ko’pchilik nufuzli jarrohlar, imkon boricha operatsiyani erta o’tkazish zarur, degan yagona fikrga keldilar. Biroq, qorin bo’shlig’ini drenajlash va yuvish masalalari, ayniqsa o’tkir bahslarga sabab bo’ldi. Agar V.M. Zikov (1897), A. Gagman (1901) qorin bo’shlig’ini qunt bilan yuvish shart deb aytishsa, S.P. Fedorov (1901) va I.Grekov (1952) uni ko’p yuvishga qarshi chiqib, bunda infektsiya qorin bo’shlig’ining burmalari – «cho’ntaklariga» tushib, uning tarqalishiga olib kelishi mumkin, deb hisoblaganlar. XX asrning 30-yillarida klinik amaliyotga sulfanilamid preparatlarining joriy qilinishi va S.S. Yudinning (1937) ularni qorin bo’shlig’iga yuborib qo’llashni taklif etishi, davolash natijalarini anchagina yaxshiladi. Bu yo’nalish II jahon urushi davrida yana kamol topib, urush jarayonida jarrohlar yiringli peritonitning o’lim darajasini 38-50% gacha olib boradigan, juda og’ir turlariga duch keldilar. Bu davr, qorin bo’shlig’ida operatsiya qiladigan yuqori malakali jarrohlarni etishtirdi, ularda jarrohlik texnikasini sayqallanishiga, qorin a’zolarining og’ir jarohatlarini davolashda boy tajriba orttirishga, yiringli peritonitning asoratlari: ichak oqmalari, eventeratsiyalar, infiltratlar va qorin bo’shlig’idagi qaytalanadigan yiringliklarni davolashning asosiy tamoyillarini ishlab chiqishga imkon yaratdi. Antibiotiklar davrining boshlanishi (Flemming, 1946, Ermoleva, 1946), shuningdek 50-yillarida ta’sir doirasi keng antibiotiklarning paydo bo’lishi, yiringli peritonitlarni davolashda katta yutuqlarga erishishga imkon berdi va unda o’lim darajasini keskin kamaytirdi (B.A. Petrov, 1951, H.G’. G’afurov, 1953). Biroq, keyingi yillarda antibakterial preparatlar turlarining tobora ko’payishiga, muolajada uning miqdorini oshirib berilishga qaramay, antibiotiklarning xirurgik infektsiyaga ta’sir darajasi pasayib, samaradorligini yuqotmoqda va peritonitlarni davolash natijalari yanada yomonlashmoqda.

Shunday qilib, so’ngi yillarda mikroorganizmlarning antibiotiklarga rezistenligi oshib borishi tufayli peritonitda oqibat natija (prognoz) yanada yomonlashdi va o’lim darajasi oshdi. O’lim darajasi nisbatining turli mualliflarda farqlanishiga sabab, hanuzgacha peritonitlarning amalda yagona

qabul qilingan klassifikatsiyasining yo'qligidir. Vaholanki klassifikatsiya yaratishga dastlabki urinishlar 1886 yildayoq A.D. Pavlovskiy tomonidan boshlangan edi.

Klassifikatsiyasi. So'nggi yillarda peritonitning ixcham, ishlatishga qulay klassifikatsiyalariga (turlash) moyillik kuzatilmoqda. Jumladan, A.M. Karyakin (1968) peritonitni faqat mahalliy va tarqalgan turlarga, V.I. Struchkov muallifdoshlari bilan (1967) esa, mahalliy, diffuz va tarqalgan (umumiy) peritonitlarga bo'ladilar. T.S. Simonyan (1971) klinika ko'rinishida peritonitning tarqalganligi alohida ahamiyatga ega emas deb hisoblaydi va peritonit giperergik reaktsiyalar nuqtai nazaridan ko'zdan kechiriladigan klassifikatsiyani ilgari suradi, bunda u peritonitning uch bosqichi – reaktiv, toksik va terminal bosqichlarini farq qiladi.

Bu o'rinda I.I. Grekovning (1952) quyidagi so'zlarini eslatib o'tishni lozim tobdik: «Yiring nisbatan kam tarqalgan bemorlarda kasallikning og'ir klinik kechishi har qadamda kuzatiladi, bu barcha tegishli davo choralari ko'rilishiga qaramay, aksariyat, o'lim bilan yakun topadi». Darhaqiqat, klinik amaliyotda ko'pgina peritonit hollarini kuzatib, peritonitning tarqalganligi muhim prognostik belgi bo'lib xizmat qilsada, hamisha ham bemor holatining og'ir-engilligi va prognoz bilan to'la mos tushavermasligiga guvoh bo'lamiz. Yallig'lanish jarayonining og'ir-engillik darajasi, shubhasiz, davo tadbirlarining har xil hajmini talab etadi, shuningdek peritonitning kechishida bosqichlilik omilidan battamom voz kechishga yoki uning ahamiyatini pasaytirishga imkon bermaydi.

Bizning fikrimizcha, bugungi kunda jarrohlik amaliyotida B.D. Savchuk tomonidan 1979 yilda taklif etilgan peritonit klassifikatsiyani qo'llash, birmuncha soddaroq va amaliyotda ishlatish uchun qulayroq hisoblanadi. Quyida shu klassifikatsiyani keltiramiz.

I. Mahalliy peritonit:

1. Chegaralangan – qorin bo’lig’ining bitta yoki ikkitagacha anatomik sohalarida aniq chegaralangan yallig’lanish (yiringlash) jarayonining bo’lishidir. Bu abstsess tushunchasiga to’g’ri keladi (118-rasm).
2. Chegaralanmagan – qorin bo’lig’ining bir yoki ikkitadan ko’p bo’lmagan anatomik sohalarini egallab, atrof to’qimalardan aniq chegara (kapsula) bilan ajralmagan holdagi yallig’lanish (yiringlash) jarayonidir.

II. Tarqalgan peritonit:

1. Diffuz – qorin bo’shlig’ining ikkitadan beshtagacha anatomik sohalarini qamrab olgan yallig’lanish (yiringlash) jarayonidir.
2. Tarqalgan peritonit – qorin bo’shlig’ining beshtadan ortiq anatomik sohalarini, ko’pincha esa butun qorin bo’shlig’ini egallagan yallig’lanish (yiringlash) jarayonidir.

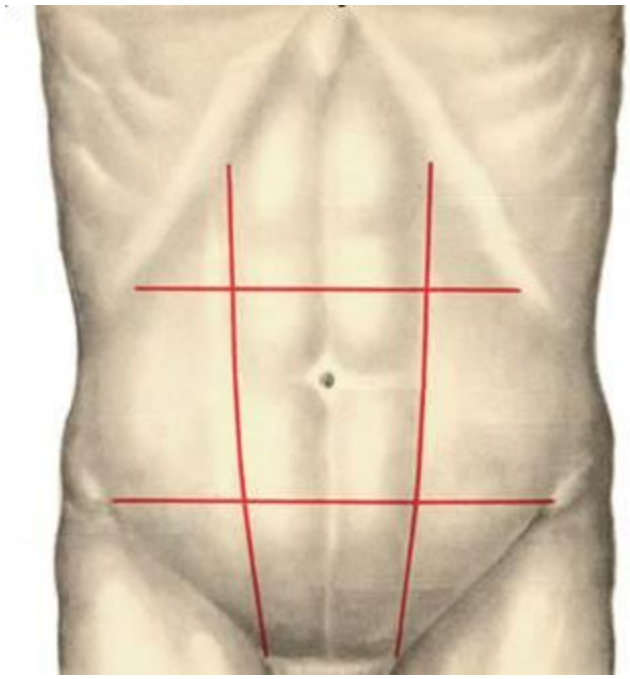

118-rasm. Qorin bo’shlig’ining anatomik sohalari

Qorin bo’shlig’iga yig’iladigan ekssudat xarakteriga ko’ra: seroz, seroz-yiringli, yiringli, fibrinoz-yiringli, gemorragik, ixoroz, anaerob, siydik, o’t yoki me’da osti bezi shirasiga xos, yoinki quruq bo’lishi mumkin.

Kelib chiqishi bo’yicha peritonit:

- ***birlamchi peritonit*** – juda kamdan kam uchraydigan turi. Bunda kasallikning boshlanishiga inson organizmida bo’lgan biror-bir infektsiya sabab bo’lishi mumkin. Infektsiyani quyidagi tushish yo’llari mavjud:

- gematogen;

- limfogen;

- kriptogen;

- yiringli jarayonning yorilishi (abstsesning atrofidagi a’zolar va tuqimalardan ozod qorin bo’shlig’iga yorilishi).

- ***ikkilamchi peritonit:***

- appendikulyar;

- xoletsistopankreatit;

- perforativ (me’da va o’n ikki barmoqli ichak yarasi, Kron kasalligi va b.);

- travmatik (qorin bo’shlig’idagi kovak a’zolarining jarohatlanishi yoki jarohatlanmagani bilan o’tadigani);

- nekrotik (ichakning o’tkir tutilishida, me’da-ichak yo’llari flegmonasida, mezenterial limfa tugunlari yiringli yallig’langanda, qorin bo’shlig’i a’zolarining kam uchrayigan yallig’lanishida (Mekkel divertikuli);

- operatsiyadan keyingi (me’da, ingichka va yo’g’on ichaklar, o’t yo’llari va boshqa a’zolaridagi operatsiyalardan keyingi);

- ginekologik (naylar, tuxumdonlar, bachadon yallig’langanda, nay yorilganda, bachadon perforatsiyasida, bachadon tug’ruq payti shikastlanganda, tuxumdon kistalari va o’smalari buralib qolganda).

Ko’pchilik hollarda peritonit polimikrob kasallik hisoblanadi. Bakteriyalar orasida – ichak tayoqchasi (E. coli) guruhi asosiy o’rin tutadi, biroq so’ngi paytlarda oddiy protey va boshqa shartli patogen bakteriyalar ahamiyati ko’proq

bo’lmoqda, anaeroblar roli sezilarli oshdi. Pnevmokokklar va Kox tayoqchalari kamroq uchraydi.

Peritonitning klinik kechishida o’tkir yiringli peritonit rivojlanishining uch bosqichi tafovut qilinadi.

1. **Peritonitning reaktiv bosqichi** (yallig’lanishda dastlabki 24 soat, perforativ peritonitda 12 soat) – ko’proq mahalliy belgilar yuzaga chiqqan bosqich: keskin og’riq sindromi, mushaklarning taranglashishi, qayt qilish, majburiy holat va b. Umumiy belgilar: pulsning 120 martagacha tez urishi, arterial qon bosimining (AQB) oshishi, nafas olishning tezlashuvi va boshqa belgilari, intoksikatsiyaga nisbatan ko’proq og’riq shoki uchun xos.

2. **Peritonitning toksik bosqichi** (yallig’lanishda 24-72 soat, perforativ peritonitda 24 soat) – mahalliy belgilarning so’nishi va intoksikatsiyaga xos umumiy reaktsiyaning yaqqol ustunlik qilishi bilan namoyon bo’ladi: yuz qiyofasi o’tkirlashgan, rangpar, bemorda kamharakatlik, eyforiya, puls 120 dan oshgan, AQB pasaygan, kech qayt qilish, haroratning gektik xarakteri, qon formulasida yiringli-toksik surilish. Toksik bosqich uchun mahalliy belgilardan og’riq sindromining pasayishi, qorin mushaklarining taranglashuvi yoki qorinning shishishi, metiorizmning ortib borishi xos.

3. **Terminal bosqich** (yallig’lanishda 72 soat, perforativ peritonitda 24 soatdan ortiq) – qaytishi gumon chegaradagi chuqur intoksikatsiya bosqichi: Gippokrat yuzi, adinamiya, ruhiy holat tonusi va harakatlarning pasayishi, aksariyat intoksikatsiyadan deliriy, nafas olish va yurak-qon tomir faoliyatining talaygina buzilishlari, qo’lansa hidli ko’p qayt qilish, qon formulasidagi keskin yiringli-toksik siljish, haroratning tushib ketishi, ba’zan bakteremiya. Mahalliy belgilardan peristaltikaning butunlay yo’qolishi, qorin dam bo’lishi va shishishi, butun qorin bo’ylab tarqalgan og’riq kuzatiladi.

Etiologiyasi va patogenezi

O’tkir peritonit – vistseral va parietal qorin pardaning yallig’lanishi bo’lib, kasallikning og’ir umumiy belgilari bilan o’tadi va qisqa vaqt ichida ko’pincha

hayotiy muhim a’zolar va sistemalarning ortga qaytish yoki qaytmasligi gumon buzilishlariga olib keladi. Ko’pchilik hollarda qorin pardasining yiringli yallig’lanishi qorin bo’shlig’idagi biror a’zoning yiringli kasalligi asorati sifatida ikkilamchi rivojlanadi. Tadqiqotchilarning aniqlashicha, qorin bo’shlig’iga infektsiya tushishishining asosiy manbalari bo’lib quyidagilar hisoblanadi: chuvalchangsimon o’simta (3-12%), o’t pufagi (10-12%), ayollar jinsiy a’zolari (2-3%) va ichaklar (3-5%). Kamroq sababchilar bo’lib: travmatik jarohatlar (2,7% gacha), me’da osti bezi (1% gacha), shuningdek operatsiyadan keyingi peritonitlar (1% gacha) hisoblanadi.

Peritonitni vujudga keltirishda eng ko’p uchraydigan etiologik omil – mikrob omilidir (infektsion peritonit); kimyoviy va fizik omillar peritonitlar rivojlanishida kamroq o’rin tutadi (aseptik). Keyinchalik, infektsiya qo’shilganda, aseptik peritonit infektsionga aylanadi (yiringli). Biroq ayrim hollarda, peritonitning birlamchi sababini hatto autopsiyadan keyin ham aniqlashga muvaffaq bo’linmaydi. Bunday peritonit kriptogen peritonit deb ataladi. Peritonit paydo bo’lishining asosiy sababi qorin bo’shlig’iga patogen mikroflora tushishi hisoblanadi, biroq qorin bo’shlig’ida mikroflora borligi hamisha ham peritonit paydo bo’lishini belgilab bermasligi to’g’risida ko’pgina dalillar topilgan.

A.A. Zaporojets (1969) va K.S. Simonyan (1971) ma’lumotlariga ko’ra, operatsiya aseptik sharoitlarda hamda choklar mutlaqo germetik bo’lganda ham, qorin bo’shlig’idan olingan ekmalarda, ko’pincha biror mikrofloraning o’sishi aniqlangan, ayni vaqtda operatsiyadan keyingi davr mutlaqo silliq kechgan. Bu dalillar qorin bo’shlig’ida mikroblar borligi, hali peritonit rivojlanishi uchun kifoya qilmasligi xaqida dalolat beradi, chunki bunday hollarda organizmning himoya kuchlari agressiv sabab ta’sirini bostirish uchun etarlicha bo’ladi. Agressiya kuchining (mikrob dozalari) ortib borishi peritonit avj olishini keltirib chiqaradi, deb taxmin qilish tabiiy bir holdir. O’tkazilgan eksperimental tajribalar va klinik materiallarni tahlil qilishlar (K.S. Simonyan, 1971; B.D. Savchuk, 1979 va b.), peritonit paydo bo’lishiga zamin hozirlagan sabab –

organizmda o’tkir destruktiv jarayon bor ekanligini ko’rsatdi. N.M. Baklikova hammualliflari bilan qilgan tajribalarida itning qorin bo’shlig’iga turli kontsentratsiyalarda axlat suspenziyasini yuborib, peritonit chaqirishga muvaffaq bo’lmadi. Kam kontsentratsiyalarda yuborilgan axlat suspenziyasi hech qanday belgi bermadi. Juda ko’p miqdorda yuborilganda esa itlar, bakteriemik shok holati yuzaga kelishi oqibatida o’ldi, lekin peritonit holati yuzaga kelmadi. Peritonit rivojlanishida biror-bir destruktiv jarayon zarur degan gumon bilan, avvalo itning oyog’i yumshoq to’qimalariga 10% kaltsiy xlorid eritmasini yuborib, yumshoq to’qimalar destruktsiyasini (nekrozi) hosil qilib, so’ngra qorin bo’shlig’iga kam miqdorda axlat suspenziyasi yuborilganda, peritonitning yaqqol klinik manzarasi yuzaga kelgan. Demak, peritonit chaqirishda nafaqat bakteriyalar, balki biror-bir o’tkir destruktiv jarayon bo’lishi zarurligi, peritonitdan oldingi bosqich deb qarash mumkin.

Peritonitni keltirib chiqaradigan etiologik omillarning ko’pligi: qorin bo’shlig’i a’zolarining o’tkir destruktiv yallig’lanishi turlari, qo’zg’atuvchi sabablarning ko’pligi, shuningdek klinik belgilarning turli-tumanligi, bu kasallikning polietiologiyali ekanligini ko’rsatadi.

Katexolaminlar, gistamin, kortikosteriodlar endotoksinlar ta’siri ostida ajralib, parenximatoz a’zolarni og’ir zararlantiradi, chuqur gemodinamik buzilishlar, oqsil, suv-tuz almashinuvi va kislota-ishqor muvozanatining jiddiy buzulishlarini (gipoproteinemiya, gipovolemiya, gipoalbuminemiya, gipokaliemiya, giponatriemiya, gipokaltsiemiya va metabolik atsidoz) keltirib chiqaradi.

Me’da-ichak yo’lining nerv-mushak apparatidagi gumoral yoki nerv tormoz ta’sirlar oqibatida yuz beradigan destruktiv o’zgarishlar, shuningdek ichak devoridagi mikortsirkulyatsiyaning buzilishi sababli yallig’lanish jarayoni avj olgan davrda, ichaklar atoniyasi va falaji rivojlanadi. Kasallikning avvlagi bosqichlarida ichaklar parezi ro’y berib, u ichak qovuzloqlarining kengayishi bilan o’tadi, bu ichak devori mexanoretseptorlarining jiddiy ta’sirlanishiga olib keladi. Bunga javob tariqasida ovqat hazm qilish sistemasining evakuator

faoliyati to’xtaydi, ya’ni entero-enteral tormoz refleksi rivojlanadi (A.A. Shalimov va hammualliflari, 1981). Ovqat hazm qilish sistemasining falaji, uning tarkibidagi ovqat massalari, shiraning dimlanishi va bijg’ishiga olib kelib, bu esa o’z navbatida so’rilib, umumiy intoksikatsiya darajasini ko’paytiradi. Gazlar hosil bo’lishi ortgan sayin, unga mos holda ichaklar va qorin ichki bosimi ko’tariladi, bu esa qorin bo’shlig’ida qon aylanishing buzilishini tobora kuchaytiradi va kasallik kechishini soat sayin og’irlashtiradi.

Shunday qilib, kasallikda sodir bo’ladigan bir qator patologik o’zgarishlar va yallig’lanish jarayoni ortgan sayin, ularga qo’shiladigan qo’shimcha ta’sirlovchi omillar ham butun bir organizmda, ham ovqat hazm qilish sistemasining funktsional aktivligida bir-biriga aloqador «halqa» hosil bo’lishiga olib keladi. Shu munosabat bilan Yu.M. Galperin (1975) o’tkir peritonit bo’lgan bemorlar ichak falajidan emas, balki enterergiyadan nobud bo’ladilar deb hisoblaydi va bu tushuncha ostida me’da va ichak sistemasining barcha: xarakat, sekretor va so’rish faoliyatlarining o’tkir etishmovchiligini kelib chiqishini nazarda tutadi.

Bulardan tashqari, o’tkir peritonitda gistogematik o’tkazuvchanlik, to’qimada gaz almashinuvi, endokrin sistema, oksidlanish-qaytarilish jarayonlari, hujayralar membranalari faoliyati, shuningdek jigar va buyrak faoliyatlarining buzilishlari katta o’rin tutadi. Organizmning immunobiologik quvvatining pasayishi, fagotsitar aktivlikning yo’qolishi yuz beradi. Qonning ivish xususiyati va ivishga qarshi sistemasi faoliyati giperkoagulyatsiya tomoniga qarab o’sish hisobiga buziladi.

Kasallikning kechishi va belgilari

Klinik nuqtai nazardan peritonit belgilarini shartli ravishda umumiy va mahalliy turlarga bo’lish mumkin. Eng xarakterli ilk belgilar quyidagilar:

- bemorning umumiy ahvoli og’irligi;
- bemorning majburiy holati;
- yuz qiyofasining o’tkirlashib iztirobli ko’rinishi (Gippokrat yuzi);

- teri va skleralarining sarg’imtir tusga kirishi og’ir intoksikatsiyadan dalolat beradi;

- qorinda og’riq: somatik va vistseral bo’lishi mumkin; somatik og’riqlar aniq lokalizatsiyaga va doimiy tabiatga ega bo’lib, qorin mushaklarining taranglashishi bilan birga o’tadi. Vistseral og’riqlar esa o’ziga xos irradiatsiyali sanchiq ko’rinishida bo’lib, ma’lum lokalizatsiyaga ega bo’ladi;

- ko’ngil aynishi va qayt qilish kasallik avvalida reflektor xarakterda bo’lib, yallig’lanish jarayoni qorin bo’shlig’i bo’ylab tarqalgan sayin, me’da-ichak sistemasining falajiga bog’liq bo’ladi;

- ich kelmasligi va el chiqmasligi (ichak pareziga bog’liq), ba’zan oz-oz va tez-tez ich kelishi kuzatiladi;

- taxikardiya (minutiga 120-150 zarba) ko’pincha reflektor xususiyatga ega bo’ladi, ba’zan bradikardiya kuzatilishi mumkin (me’da va o’n ikki barmoqli ichak yarasining teshilishida – minutiga 60 zarba);

- nafas olishning tezlashishi (nafaqat diafragma eksursiyasining cheklanishi bilan, balki rivojlanayotgan, o’pkaning pastki bo’laklari pnevmoniyasi bilan bog’liq bo’lishi mumkin;

- tili «cho’tka» kabi quruq;

- tana harorati 38-40°C gacha ko’tariladi, kasallikning terminal bosqichida pasayishi mumkin;

- ko’zdan kechirishda qorin ichiga tortilgan, «taxtasimon», tarang yoki keskin taranglashgan, passiv yoki nafas olishda qatnashmaydi, kech bosqichlarida esa ichak parezi hisobiga shishgan bo’lishi mumkin.

Shyotkin-Blyumberg belgisi musbat va yallig’lanish jarayonida parietal qorin pardasining ishtirokidan darak beradi. Perkussiyada jigar chegaralari yaxshi aniqlanmaydi, qorin bo’shlig’ida ekssudat yoki erkin gaz hisobiga tovush o’zgarishi kuzatiladi. Auskultatsiyada ichaklar peristaltika shovqinlari bo’lmasligi ichak falajidan darak beradi.

Gemodinamik buzilishlar yiringli peritonit klinikasida muhim o’rin tutadi, buning ustiga yurak-qon tomir va nafas olish sistemasi buzilishlari, qorin

pardasining tarqalgan yallig'lanishida o'limga keltiruvchi asosiy sabablardan hisoblanadi. Gemodinamikaning buzilishalari, endotoksinning yurak miokardiga bevosita ta'siri natijasi deb ham qaraladi, nafas olish sistemasi etishmovchiligi esa, asosan toksinlarning o'pka tomirlar to'riga bevosita ta'siri bilan bog'lanadi. Chunki gemodinamik buzilishlarda o'pka komponenti birlamchi hisoblanadi.

Shunday qilib, gemodinamik buzilishlari zamirida tomir o'zanidagi suyuqlikning qorin bo'shlig'iga va ichki a'zolarga ko'p miqdorda diffuzlanishi, hamda suyuqlikning tomirlar o'zanidan oraliq bo'shliqlarga o'tishi hisoblanadi. Bunday sharoitda qorin bo'shlig'iga organizmning butun hujayra tashqarisidagi suyuqligining 50% gacha o'tishi mumkin, bu 6-10 litrni tashkil qiladi. Ilgari suyuqlikning bunday o'tishi sekvestratsiya deb atalgan, chunki u qon aylanishi tarkibidan chiqarilar edi. Sekvestrlangan suyuqlikning asosiy qismi oxir-oqibatda ekssudat tarkibini tashkil etadi, organizmdan bu ekssudat bilan birga ko'p miqdorda elektrolitlar, oqsillar, aktiv fermentlar va boshqalar yo'qotiladi. Patologik sekret ko'rinishidagi bu suyuqlikning nisbatan kamroq qismi ichak bo'shlig'iga tushib, shundoq ham buzilgan metabolik jarayonda, ko'p sonli komponentlarini o'ziga tortib oladi. Suyuqlikning talaygina miqdori, qayt qilish oqibatida yo'qotiladi. Bunday sharoitda organizmda aylanib yurgan qonning umumiy hajmining kamayishi, yurakdan chiqayotgan qon bosimining o'zgarishlari, taxikardiya va gematokrit ko'rsatkichlarining ortishi kuzatiladi.

Kasallik avj olgan sayin yurak-qon tomirlar sistemasi faoliyatining kompensator zahiralari o'z-o'zidan kamayib ketishi yuz beradi, buning natijasida yurak siqib chiqarayotgan qon ko'rsatgichlari kamayadi, yurakning minutda va har zarbada etkazib berayotgan qon hajmi muvofiq ravishda pasayishi, qon oqimi umumiy tezligining pasayishi va qon tsirkulyatsiyasining samaradorlik koeffitsienti pasayishi kuzatiladi.

Og'ir yiringlik kasalliklar odatda modda almashinuvi jarayonlarining keskin aktivlashishi va ularning katabolik reaktsiyalar tomoniga siljishi bilan o'tib, organizmning odatdan tashqari energetik sarf-xarajatlarining ortishiga sabab bo'ladi. Tana haroratining odatdagidan 1°C ga ko'tarilishi energetik sarf-

xarajatlarini 15% gacha ortishiga olib keladi. Hatto-ki qorin ichki a’zolaridagi mahalliy modda almashinuvi jarayoni normada organizmning umumiy modda almashinuvining qariyb 50% ni tashkil qilsa, yallig’lanish jarayonida esa uning anchagina ortishi va og’ir peritonitli bemorda energiyaga ehtiyoj bir kecha-kunduz mobaynida 3000-3500 kkal ni tashkil etishi mumkin.

Bu sohada tadqiqotlar olib borgan barcha mualliflar, oqsil metabolizmining miqdoriy buzilishlarini qayd etganlar, bunda ular peritonitda yaqqol oqsil miqdorini ortiq darajadagi tashqi yo’qotishlari, gipo- va disproteinemiyaning asosiy sabablaridan ekanligini dalil sifatida keltiradilar. K.S. Simonyanning fikricha (1971), siydik, qayt qilish massalari va ekssudat bilan bog’liq oqsil yo’qotishlar bir kecha-kunduz mobaynida 50 dan 200 g. gacha etishi mumkin, aslida bu yo’qotishlar hamisha ham gipoproteinemiya bilan o’tavermaydi. V.D. Fedorov (1974), aksincha, plazma umumiy oqsili darajasining sezilarli pasayishini ko’rsatib o’tib, gipoproteinemiya mahaliy peritonitda ham kuzatilib, qorin pardasining tarqalgan va umumiy yallig’lanishida eng yuqori darajaga ko’tarilganligini bayon qilgan. A.N. Lyulka va V. Begunyaklar (1976) ham, peritonitning tarqalgan turlarida plazma tarkibida aylanib yuruvchi doimiy oqsillarning miqdorini birmuncha pasayishini aniqlaganlar.

Odatda, ko’proq mutloq oqsil yo’qotishlar yiringli ekssudat bilan ro’y beradi, bu Welch, Burke (1963) ma’lumotlariga ko’ra 30 dan 50 g/l gacha etadi, ya’ni qon plazmasidagi protein miqdoriga yaqin yo’qotishlar bo’ladi. Ahamiyati jihatidan ikkinchi o’rinni oqsilning qayt qilish massalari bilan yo’qotilishi, oxirgi o’rinda esa siydik bilan yo’qotilishi turadi. Bu chuqur intoksikatsiyada buyrak filtratsiyasi va reabsorbtsiyasining buzilishlari oqibatida sodir bo’ladi. Nihoyat, oqsilning kattagina miqdori parez bo’lgan ichak bo’shlig’iga diffuziya yo’li bilan o’tib, u erda u patologik ferment parchalashiga uchraydi. Bunday parchalanish mahsulotlarini reabsorbtsiya qilish imkoniyati bo’lsa kerak, lekin organizmni ularni immun va plastik material sifatida ishlatishi g’oyat shubhalidir.

O’tkir peritonitda oqsil almashinuvi sifat jihatidan ham turli buzilishlarga uchraydi. Avvalo gipoalbuminemiya yuzaga keladi, keyin esa plazma proteini miqdorining umumiy pasayishi (gipoproteinemiya) ta’sirida globulin fraktsiyasi miqdorining ortishi kuzatiladi. Odatda albumin darajasining keskin kamayishi va globulin fraktsiyasining ortishi tarqalgan peritonitga xos bo’lib, bu moyillik kuzatuvning 10-kunigacha boradi. Globulin fraktsiyasi miqdorining o’zgarishlari faqat bir tomonlama emas, ba’zan plazmaning globulin komponenti miqdorining o’smasligi mumkin. Bu holat mahalliy peritonitda birmuncha yaqqolroq, tarqalgan peritonitda nisbatan kamroq namoyon bo’ladi.

Peritonitda mineral almashinuvi ham buzilib, organizmda suv-elektrolit muvozanatini o’zgaradi. Ma’lumki, kaliy (K^+) elektroliti asosiy, buning ustiga eng o’zgaruvchan hujayra kationi hisoblanadi. Yallig’lanish o’chog’ida gidrostatik to’qima muvozanati buzilgan holatlarda kaliy ioni eng o’zgaruvchan bo’lgani tufayli to’qimani tark etadi va hujayra strukturalarida natriy (Na^+) ioni yoki (anaerob gidroliz sharoitida) vodorod (H^+) ioni bilan almashinadi. Bundan tashqari, kaliyning katta miqdori hujayra elementlarini emirilishi natijasida ozod bo’ladi. Peritonitda yallig’lanish ekssudati tarkibida kaliy ioni miqdorining odatdan tashqari ko’pligi (8,1-10,1 mmol/l) buning tasdig’i bo’ladi, ya’ni plazmadagiga nisbatan 2 marta yuqori bo’ladi.

Kaliy patologik o’zgargan me’da-ichak yo’llari shirasi tarkibida bundan ham ko’p miqdorda bo’ladi. Peritonitda, buzilgan reabsorbtsiya sharoitlarida, ehtimol buyrak naychalari darajalarida, kaliy kationining natriy yoki vodorod ioni bilan almashinuvi ro’y beradi va bu siydikda kaliy miqdorining ko’payishiga olib keladi. Ayni vaqtda kaliyning siydik bilan ko’p miqdorda ajralib chiqishi, uning yallig’li ekssudat va qayt qilish mahsuloti bilan ham yo’qolishi sababli organizmda yuzaga kelgan giperkaliemiya, tez fursatda gipokaliemiya bilan almashinadi, bu organizmda kaliy ionining mutloq tanqisligini paydo qiladi. Nihoyat, peritonitning terminal bosqichida o’tkir buyrak etishmovchiligining orta borishi elektrolitlarning (1-navbatda kaliyning) buyraklar tomonidan ekskretsiyasini keskin buzadi, bu xujayra ichidagi kaliy

miqdori pastligicha qolgan bo'lsada, gipokaliemiyaning tobora chuqurlashib borishiga olib keladi.

Organizm uchun K^+ning patologik yo'qotilishining muhimligini ta'kidlab o'tishga ehtiyoj bo'lmasa kerak, chunki u nerv tolasining o'tkazuvchanligi jarayonlarida, yurak faoliyatida muhim o'rin tutadi. Umumiy kaliy tanqisligi peritonitda ichak parezi paydo bo'lishida va miokard faoliyatining buzilishida muhim ahamiyatga ega. O'z navbatida bu hol peritonitda vujudga qoladigan gemodinamik buzilishlarining kelib chiqishida ham alohida ahamiyatga ega bo'ladi.

Natriy (Na^+) ioni almashinuvi peritonitda aksari tendentsiyada bo'ladi, ya'ni uning organizmda tutilib qolishiga moyillik bilan belgilanadi. Bu uning miqdorini hujayra elementlarida ortishi va o'rtacha giponatriemiya paydo bo'lishi, uning siydik bilan ekskretsiyasining pasayishi kuzatiladi. Natriyning bunday tutilishini buyrak usti bezlari mineral-kortikoid faoliyatining kuchayishi, xususan aldosteron ishlanishining jadallashi bilan izohlanadi. Biologik muhitlarda osmotik muvozanatni saqlab turishda natriy kationi etakchilik qilishini nazarda tutib, aldosteron ishlanishi kuchayishini, organizmning keskin buzilgan sharoitlarida o'ziga xos himoya vositasi ekanligini tan olish lozim. Ekssudatda, me'da va ichak suyuqligida natriy miqdorining nisbatan yuqori emasligi ham buning tasdig'i bo'ladi.

Peritonitda organizm kislota-ishqor holati (KIH) muvozanatining buzilishlari ko'p yillar mobaynida klinitsistlarning diqqat markazida turgan. Ba'zi mualliflar (V.Ya. Shlapobarskiy, 1958; P.L. Seltsovskiy, 1963) peritonitda, ayniqsa tarqalgan turlarida hamisha yaqqol atsidoz holati paydo bo'ladi deb hisoblashgan. Biroq, Astrupning aniq ekspress mikroelektrolitlarni tekshirish usuli paydo bo'lishi bilan peritonitda bu tendentsiyaning hamisha doimiy emsligi qayd etilgan. Buning ustiga peritonitda, aksariyat avvalda alkaloz holati, keyin esa atsidoz kuzatiladi, g'amda KIH ko'rsatkichlari bunday sharoitlarda juda tez o'zgarishi mumkin.

Tobora chuqurlashib boradigan paralitik ichak tutilishi (45-85%) peritonit kechishini og’irlashtiradi. Ko’pincha mualliflarning ichak parezi darajasi bilan kasallikning ehtimol tutilgan oqibati o’rtasidagi bevosita aloqadorlikni ko’rishlari bejis emas. Bu asorat peritonitning reaktiv bosqichida 40% bemorlarda, toksik bosqichda 80%, terminal bosqichida esa,barcha bemorlarda kuzatilishi mumkin. Mahalliy peritonitda yaqqol ichak parezi umuman olganda 54%da, uning tarqalgan turlarida esa 82,7% bemorlarda kuzatilishi mumkin. Shunday qilib, peritonit patogenezida paralitik ichak tutilishi belgilari bilan kasallik og’irligining orta borishi o’rtasida aniq bog’lanish borligi kuzatiladi.

Diagnostikasi

O’tkir peritonit bilan xastalangan bemorlarni tekshirish muntazam, har tomonlama bo’lishi va kasallik anamnezi, shikoyatlar, ob’ektiv ko’rik, paypaslash, auskultatsiya va perkussiya natijalarini o’rganishni o’z ichiga olishi, klinik va biokimyoviy tekshirishlar o’tkazishni talab etadi.

Kasallik anamnezini sinchiklab o’rganish to’g’ri tashxis qo’yish, o’z vaqtida va asoslangan davolashda 1-darajali ahamiyatga ega. Anamnezga avvalo kasallikning asosiy belgilari to’g’risidagi aniq ma’lumotlarni, bemorning jarrohlik bo’limiga yotqizilguncha qadar qo’llanilgan davo chora-tadbirlarini aniqlash lozim bo’ladi.

Qorin bo’shlig’i a’zolarining o’tkir xirurgik kasalliklarining asosiy belgilaridan biri og’riq bo’lib, uning joylashuvi, kuchi, xarakterini aniqlash muhim hisoblanadi. Bemor umumiy holatining yomonlashuvi bilan o’tadigan, qorinda qattiq og’riq paydo bo’lishi, qorin bo’shlig’idagi jiddiy tahdiddan darak beruvchi himoya belgilardan biri hisoblanadi. Peritonit diagnostikasida qayt qilish, uning mahsuloti yoki tarkibi, necha martaba qaytalanishini aniqlash alohida o’rin tutadi.

Tilni tekshirish asosiy omillaridan biri hisoblanib, organizmda suyuqlikning depolanishi, degidratatsiya rivojlanayotganiga bog’liq bo’ladi. Peritonitda til «cho’tka» singari quruq bo’lishi kuzatiladi.

Peritonit diagnosikasida qorinni tekshirish muhim ahamiyatga ega. Qorinni ko’zdan kechirishda, odatda bemorning shakoyatiga alohida ahamiyat berilib, ichga botgan yoki shishganligi, nafas olish jarayonida ishtiroki, teri qoplamlarining ranggini o’zgarishiga alohida ahamiyat beriladi. Qorin devori harakatlanishining asosiy yallig’lanish o’chog’i sohasida harakatlanishi, boshqa sohalardagidan ko’proq cheklanganligi qayd etiladi. Yuzaki paypaslab ko’rilganda yallig’langan parietal qorin pardasiga tegishli sohada qorin oldi devori mushaklarining himoya taranglashuvi aniqlanadi. Mushak himoyasi, ayniqsa kavak a’zolar perforatsiyasida aniq («taxtasimon qorin») ifodalangan bo’ladi. Ushbu belgi yallig’lanish jarayoni kichik chanoq bo’shlig’ida joylashganida yoki qorinning orqa devori parietal pardasi shikastlanganda kamroq namoyon bo’lishi mumkin. Birinchi holatda, peritonit diagnostikasida rektal tekshirish qimmatli ma’lumot beradi. Bunda to’g’ri ichak oldingi devorining ekssudat yig’ilishi hisobiga osilib qolganini, to’g’ri ichak devorini bosilganda og’riq bo’lishini aniqlash mumkin. Ayollarda vaginal tekshirishda, qin orqa gumbazining osilganini, bachadonning bo’yin qismi silanganda og’riqning bo’lishini aniqlash mumkin. Qorin devorining orqa qismi yallig’lanishi belgilarini topish uchun, shu soha mushaklarining tonusini aniqlash lozim bo’ladi.

Qorin perkussiyasi pnevmoperitoneum borligi, qorinda qon yig’ilgani yoki ekssudat birligini aniqlashga imkon beradigan tekshirish usuli hisoblanadi. Perkussiyada yallig’langan qorin pardasining tegishli sohasidagi og’riqni, ichak parezi hisobiga yuqori timpanit tovushini, shuningdek qorinning biror sohasida ko’p miqdorda ekssudat yig’ilganda perkutor tovushning tumtoqlashganini aniqlash mumkin.

Auskultatsiyada peristaltika shovqinlarining yo’qligi paralitik ichak tutilishi mavjudligidan dalolat beradi. Paralitik ichak tutilishi oqibatida, odatda tarkibini ichakda yig’ilgan suyuqlik tashkil etgan takroriy qayt qilishlar, hiqichoq tutishi qayd etilib, bular diafragma nervi ta’sirlanishidan dalolat beradi. Ich kelmay qolishi va elning chiqmay qolishi kasallikka xos belgilardan hisoblanadi.

Bemorning tashqi ko’rinishiga, yurak-qon tomirlar sistemasi, nafas olish a’zolari faoliyatini tekshirishga, shuningdek tana haroratini o’lchashga katta ahamiyat beriladi, bular tashxis qo’yishda qo’shimcha ma’lumotlar berishi mumkin. Qon analizida yuqori darajadagi leykotsitoz, himoya kuchlar pasayganida leykopeniya bilan almashinishi mumkin. Suv-elektrolit muvozanati, kislota-ishqor holatining buzilishlari yuqori darajalargacha chiqadi.

Elektrokardiografiyada (EKG) miokardning toksemiya hisobiga zararlanishiga, va elektrolitlar muvozanatining buzilishlariga (gipokaliemiya) xos belgilar paydo bo’ladi. Koagulogrammada disseminatsiyalangan tomir ichida ivish sindromi (DVS-sindrom) belgilari aniqlanadi. Bu esa o’z navbatida mikrotsirkulyatsiyani buzadi, kasallik kechishini og’irlashtiradi. Bu noxush omillarining barchasi hayotiy muhim a’zolar va sistemalar faoliyatining dekompensatsiyasiga olib keladi, yurak-qon tomirlar, nafas olish sistemasi va jigar-buyrak etishmovchiligini rivojlantiradi.

O’tkir peritonitni diagnostikasida foydalaniladigan instrumental (asbob-uskuna yordamida) tekshirish usullarini 2 guruhga bo’lish mumkin.

1. Noinvaziv usullar: Bugungi kunda ko’p qo’llaniladigan usullarga qorin bo’shlig’ining umumiy rentgenografiyasi (obzor rentgenografiya), ultratovush yordamida skanerlash (UT tekshiruvi), reografiyalar kiradi.

Qorin bo’shlig’ining rentgenografiyasi. Bu tekshiruvda, ayniqsa kovak a’zolar (me’da, o’n ikki barmoqli ichak, ingichka ichak yarasi yoki o’smasining) perforatsiyasida diafragmaning o’ng yoki chap gumbazi ostida gaz (el) yig’ilganini, jarohat tomonida diafragmaning yuqori turganligini topish mumkin. Ayrim hollarda yallig’lanish o’chog’ida yondosh ichaklarning paretik holati yoki eldan shishganini, peritonitning kechki bosqichlarida – ichak qovuzloqlarida, o’tkir ichak tutilishiga xos, suyuqlik sathlarini (to’nkarilgan Kloyber kosachalari) aniqlash mumkin. Rentgenologik usulning diagnostik imkoniyatlari polipozitsion rentgenografiya, pnevmoperitoneografiya, retropnevmoperitoneografiya uslublari qo’llanilganda yanada kengayadi va biror a’zoning ilk bosqichida yallig’lanishni (a’zoning qalinlashgani, qo’shni

a’zolarga va devorlarga yopishganligi, qorin bo’shlig’i limfa tugunlarining erta giperplaziyasi va b.) topishga imkon beradi.

Qorin bo’shlig’ini ultratovush yordamida skanerlash: Bu usul qorin bo’shlig’i a’zolarining holati, ulardagi o’zgarishlar, hamda bo’shliqning biror bo’limida ekssudat yig’ilganini aniqlashga yordam beradi, ayrim hollarda esa o’t pufagi yoki me’da osti bezi sohasidagi infiltratsiya yoki destruktiv jarayoni, eldan shishib ketgan, paretik ichakni yoki destruktiv jarayonni aniqlashga imkon beradi.

Reografiya – diastolik to’lqin balandligining sistolik to’lqinga nisbatan keskin oshganini (normada aksincha) aniqlashga imkon beradi, bu me’da-ichak sistemasining qon tomirlaridagi dimlanish hodisalari to’g’risida xulosa qilishga yordam beradi.

2. Invaziv usullar: laparotsentez, «izlovchi» kateter usuli, diagnostik laparoskopiya va diagnostik laparotomiya.

Laparotsentez tekshirishning birmuncha oddiy usuli bo’lib, qorin devorini teshib, qorin bo’shlig’iga ingichka kateter kiritish yo’li bilan amalga oshiriladi. Peritoneal ekssudatni kateter orqali tashqariga chiqishi peritonit borligiga dalil bo’ladi. Bu usul operatsiya o’tkazish katta xavf bilan bog’liq bo’lgan diagnostik qiyin hollarda, qorin bo’shlig’ida ekssudat yoki qon borligini topishga, uni aspiratsiya qilishga va mikroskopik tekshirishga imkon beradi. Olingan suyuqlik xususiyati bo’yicha (qon, yiring va b.) qorin bo’shlig’idagi o’zgarishlar to’g’risida xulosa chiqarish mumkin. Ekssudatni pH miqdoriga, amilaza, eritrotsitlar borligiga, uning tashqi ko’rinishi, xidi, ranggiga ko’ra laparotomiyaga ko’rsatmalarni aniqlash mumkin. Bu usulni qo’llash 91% gacha hollarda to’g’ri tashxis qo’yishga imkon beradi.

Laparoskopiya bevosita yallig’lanish manbaini topishga yordam beradigan birmuncha ishonchli usul hisoblanadi. Bu usul tekshirishning, noinvaziv usullari ma’lumot bermagan taqdirda, tashxis qo’yishga ishonch bo’lmaganda qo’llaniladi. Laparoskopiyada qorin bo’shlig’ining deyarli hamma a’zolarini

ko’zdan kechirish, parietal va vistseral qorin pardasining holatiga baho berish, ekssudat bor yoki yo’qligini topish mumkin.

Diagnosik laparotomiya va qorin bo’shlig’i a’zolarini qiyin hollarda taftish qilish o’z vaqtida to’g’ri tashxis qo’yishga yordam beradi.

Differentsial diagnostikasi

Taxminan 85% hollarda qorin bo’shlig’ining birorta a’zosidagi patomorfologik o’zgarishlar belgilari bilan parallel holda rivojlanadi va tashxis qo’yishni osonlashtiradi. Biroq, o’tkir xirurgik kasalliklarning taxminan 15% hollarda mahalliy belgilar noaniq xarakterda bo’ladi, ba’zida umumiy belgilar ham noaniq bo’lishi mumkin. Bunday hollarda og’riq xuruji xarakteriga alohida e’tibor berish kerak. O’tkir xirurgik kasalliklarda og’riq cho’qqisi, me’da-ichak yo’li faoliyati buzilishlariga qaraganda, bir muncha yaqqolroq namoyon bo’ladi. Ikkinchi muhim differentsial belgi dispeptik belgilarning kanday tabiatga ega ekanligi hisoblanadi. Destruktsiya bo’lmaganda anamnezdagi qayt qilish kamdan kam bo’ladigan hodisa hisoblanadi, vaholanki. destruktsiya bo’lganda dispeptik belgilar kasallikni etakchi belgilari bo’lib ahisoblanadi. Shyotkin-Blyumberg belgisi muhim belgi hisoblanadi, uning musbat bo’lishi, destruktiv jarayonga qorin pardasining aloqadorligi haqida dalolat beradi.

Peritonitning toksik va terminal bosqichida differentsial diagnoz, odatda, jiddiy qiyinchiliklar tug’dirmaydi, biroq xuddi shu bosqichlarda peritonitni davolash ko’pincha kam foydali bo’ladi. Peritonitning boshlang’ich bosqichida aniqlash birmuncha qiyin bo’ladi, chunki uning klinik belgilari peritonit manbai bo’lgan (o’tkir appenditsit, o’tkir xoletsistit yoki b.) kasallik belgilaridan kam farq qiladi.

O’tkir pankreatitda peritonit uchun xos qator belgilarni aniqlash mumkin. Ayni vaqtda pankreatitda to’xtamaydigan qayt qilish ta’sirida, qorin old devori mushaklari taranglashuvi yaqqol namoyon bo’lmasligi mumkin. Qorin pardasining alohida ta’sirlanish belgilari yo’q, kasallik boshlanishida harorat

normalligicha qoladi. Qon va siydik tahlilida diastaza fermenti miqdorini oshganligi aniqlanadi.

O’tkir mexanik ichak tutilishi klinik jihatdan peritonitdan faqat boshlang’ich davrlarida farq qiladi, keyinchalik to’g’ri muolaja bo’lmaganda, ichak perforatsiyasi rivojlanadi va ichak tutilishi belgilariga peritonit ham qo’shiladi. Agar o’tkir ichak tutilishining boshlang’ich davrida og’riqlar kuchli (xurujsimon) xususiyatga ega bo’lsa, peritonit uchun doimiy og’riqlar xos bo’ladi. Ichak tutilib qolganda peristaltika avvaliga keskin kuchaygan, hattoki ba’zan ko’zga ilg’ab olinadigan darajada peristaltika aniqlanadi. Peritonitda ham rentgenologik tekshiruvda, ichak tutilishiga xos belgi – Kloyber «kosachalari»ni aniqlash mumkin.

Jigar sanchig’i uchun o’ng qovurg’alar ostida, o’ng kurak osti yoki o’ng elka ustiga irradiatsiya beradigan (o’tadigan) xurujsimon og’riqlar, tarkibiga o’t aralashgan oz miqdorda meda suyuqligini qayt qilish xos bo’ladi. O’ng qovurg’alar ostida mushak taranglashuvi ba’zan yaqqol emas, qorin pardasining tasirlanish belgilari bo’lmaydi. Issiq tutish va muolaja jigar sanchig’i xurujini tezda yuqotadi.

O’tkir xoletsistit va peritonit o’rtasida differentsial diagnoz o’tkazish ancha qiyin kechadi. O’tkir flegmonoz xoletsistitda maxalliy peritonit uchun xos belgilar: doimiy og’riqlar, mushaklar taranglashuvi, qorin pardasi ta’sirlanish belgilari, ichak peristaltikasi aktivligining pasayishi, gipertermiya, leykotsitozni aniqlash mumkin. Bemorlarni soat sayin qunt bilan kuzatish, yallig’lanish jarayoni ob’ektiv belgilarini – harorat, puls tezligi, arterial bosim darajasi, leykotsitozni bemor shikoyatlaridagi o’zgarishlarni va ob’ektiv tekshirish ma’lumotlarini hisobga olgan xolda, bir necha marta aniqlash vrachga o’t qopidagi o’tkir jarayonining kechish bosqichini bilib olish, samarali davo o’tkazish va keyingi muolajani qanday olib borishga yordam beradi.

Me’da va o’n ikki barmoqli ichak yarasi kasalligi xurujida, ayniqsa yirik kallyoz yoki yoyilgan yaralarda yallig’lanish jarayoniga qorin pardasi qo’shilganda, qorinda doimiy kuchli og’riklar, mushaklar taranglashishi, bazan

musbat Shyotkin-Blyumberg belgisini ko'rish mumkin. Ayni vaqtda peritonitdan farqli ravishda ovqatdan so'ng og'riqlarning bir oz kamayishi, peristaltikaning yuqolmaganini aniqlash mumkin. Tana harorati normalligicha qoladi, taxikardiya xos bo'lmay, bemorning tili nam, qon formulasidagi o'zgarishlar odatda kam bo'ladi.

Buyrak sanchig'i qorinda og'riq sezgilari, uning dam bo'lishi, ich kelish va el chiqishning tutilishi bilan o'tishi mumkin, bu peritonitda ham bo'ladi. Biroq og'riqlarning o'ziga xos joylashuvi (asosan bel sohasida), ularning xurujsimon tabiati va songa, jinsiy a'zolarga berilishi (irradiatsiyasi), og'riqlarning bemor tana vaziyatini o'zgartirishiga aloqador emasligi, bemorning bezovtaligi, gipertermiya, qorin pardasi ta'sirlanish belgilarining yo'qligi, shuningdek siydik tahlilidagi o'zgarishlar (gematuriya, leykotsituriya), bu ikala kasallik o'rtasida aniq differentsial diagnostik tafovut o'tkazishga imkon beradi.

Qorin bo'shlig'i a'zolarining kasalliklariga aloqador bo'lmagan ba'zi bir boshqa kasalliklar (bazal plevrit, pnevmoniya, miokard infarkti, qovurg'alarning ko'plab sinishi) peritonitga xos belgilar bilan o'tishi mumkin. Bunday hollarda ko'krak bo'shlig'i a'zolarini qunt bilan instrumental tekshirish usullari va rentgenologik tekshiruvdan foydalanish yordam beradi.

Keksa yoshdagi shaxslarda peritonitni diagnostika qilish jiddiy qiyinchiliklar tug'dirishi mumkin. Bunda ham anamnez yig'ish qiyin, organizm reaktivligini pasayib ketishi hisobiga og'riq sezgilari va kasallikning ba'zi ob'ektiv belgilari (mushak himoyasi, gipertermiya, leykotsitoz) pasayganligi sababli, kam yuzaga chiqishi mumkin.

Bolalarda peritonitni diagnostika qilishda bemor bilan o'zaro muloqat yo'qligi, kasallikning qimmatli anamnezini yig'ib bo'lmasligi, tashxis qo'yishni qiyinlashtiradi. Bolalarda peritonit ko'pincha yaqqol og'riq sezgilari, qorin mushaklarining keskin taranglashuvi, yuqori gipertermiya va leykotsitoz bilan giperergik reaktsiya tipi bo'yicha kechishini unutmaslik lozim bo'ladi.

Diagnostika qilishda operatsiyadan keyingi peritonitlar alohida qiyinchilik tug'diradi, chunki bu dahshatli kasallik operatsiyadan keyingi davrni kechishini

og’irlashtiradi. Mazkur holda, infektsiyaning asosiy manbai qorin bo’shlig’i a’zolari o’rtasida qo’yilgan anastomoz choklarining nobopligi (etishmovchiligi), qon yoki ekssudat yig’ilishi, keyin esa ularning yiringlashi hisobiga bo’lishi mumkin. Chunki operatsiya vaqtida aseptika qoidalariga qanchalik rioya qilinmasin, operatsiya maydoniga mikroblarning tushishini batamom oldini olib bo’ladi deb bo’lmaydi. Diagnostika qilishning qiyinligiga sabab shuki, operatsiyadan keyingi davrda organizm o’z himoya kuchlarini operatsiya jarohatiga javoban safarbar qilganidan, peritonit belgilari yaqqol namoyon bo’lmasligi mumkin.

Kompleks davolashning asosiy tamoyillari

Bemorlarni shoshilinch operatsiyadan oldin tayerlash individual, birga qo’shilib kelgan hamroh kasalliklarini hisobga olgan holda va intensiv, suv-elektrolitlar muvozanatini, KIH tiklagan holda, oqsil almashinuvi va gemodinamik buzilishlarni to’g’rilashga qaratilgan bo’lib, barcha tekshirishlar tahlilining nazorati ostida bo’lish kerak. Premedikatsiya va me’da-ichak sistemasining dekompressiyasi (suyuqligini chiqarish) alohida o’rin tutadi. Operatsiyadan oldingi tayerlash davomligi 2 soatdan oshmasligi kerak.

Peritonitda anesteziyani tanlash usuli og’riq sindromini bartaraf etishga, organizmning neyrotsirkulyator va neyrogumoral reaktsiyalarini tuzatishga va normallashtirishiga imkon beradigan, sun’iy boshqarib turiladigan nafas olish, umumiy endotraxeal narkoz hisoblanadi.

Ko’pchilik bemorlarda o’tkir peritonit tashxisi qo’yilganda operatsion kesma (qorin bo’shlig’iga kirish yo’li) sifatida o’rta-o’rta laparotomiyadan foydalaniladi. Chunki bu kesma, qorin bo’shlig’i a’zolarini to’liq taftishdan o’tkazishga va kamroq shikast etkazishga imkoniyat beradi.

Agar peritonitning manbai, olib tashlanishi mumkin bo’lgan a’zo (chuvalchangsimon o’simta, o’t qopi) bo’lsa va texnik sharoitlar shunday qilishga imkon bersa, infektsiya o’chog’ini qorin bo’shlig’idan radikal olib tashlash maqsadga muvofiq. Kovak a’zolar perforatsiyasida (me’da, o’n ikki

barmoqli ichak yarasi, yug’on ichak divertikuli, me’da yoki yo’g’on ichak o’smasi), perforativ teshik ko’pincha tikib qo’yiladi. Agar perforatsiya bo’lgan vaqtdan 6 soatdan ko’proq vaqt o’tgan bo’lsa, qorin bo’shlig’ini bakteriemiyasi vujudga kelishi mumkinligini va yiringli peritonit rivojlanishini kutish mumkin. Divertikul yallig’langanida yoki rak o’smasi teshilganda, a’zo nuqsonini tikishni odatda bajarib bo’lmaydi. Bunday hollarda zararlangan a’zo (agar bu texnik jihatdan mumkin bo’lsa) rezektsiya qilinishi yoki ichak dekompressiyasini beruvchi stoma qo’yish kerak bhladi. Ilgari qo’yilgan anastomoz choklarining nobopligini keltirib chiqargan – operatsiyadan keyingi peritonitda, anastomozdagi nuqsonni atrof to’qimalardagi yaqqol yallig’lanish infiltrativ o’zgarishlari sababli odatda tikishga muvaffaq bo’linmaydi, shuning uchun aksariyat hollarda, uning teshigiga ichak suyuqligini tashqariga chiqarish maqsadida drenaj naycha qo’yib, infektsiya o’chog’ini chegaralash maqsadida ko’p kanalli naychalar qo’yib drenajlanadi yoki anastomozning o’zini (ichaklararo) qorin bo’shlig’idan stoma tarzida qorin old devoriga chiqariladi. Qorin bo’shlig’i quritiladi va fibrin qoldiqlaridan tozalanadi. So’ngra qorin bo’shlig’ini furatsilin, rivanol yoki dioksidin kabi antiseptik eritmalar bilan yuviladi.

Qorinning old devori laparotom jarohatini tikishdan oldin, qorin bo’shlig’i orqali qovurg’alar osti va yonbosh sohalardagi kontraperturalar orqali drenajlash asosiy shartlardan hisoblanadi. Qorin bo’shlig’ini drenaj qilish usullari qorin pardasining zararlanish darajasiga bog’liq bo’ladi. Chunonchi, mahalliy peritonitda drenaj yallig’langan sohaga qo’yiladi, diffuz peritonitda esa yallig’langan sohaga 2 yoki 3 drenaj nazorat va antibiotiklarni qorin ichiga yubrish uchun qo’yladi.

Tarqalgan peritonitda nafaqat drenajlash, balki muolaja usullari murakkabroq hisoblanadi. Amaliyot vrachi uchun shoshilinch xirurgik operatsiya qilishga mutloq ko’rsatma hisoblangan tarqalgan yiringli peritonit alohida qiziqish tug’diradi. Peritonitning erta turlarini o’z vaqtida diagnostika

qilish va mos ravishda xirurgik amaliyot o’tkazish, bu xatarli kasallikni davolashning garovi hisoblanadi.

Bu o’rinda operatsiya aralashuvi o’z ichiga quyidagilarni qamrab olishi kerak bo’ladi:

- qorin bo’shlig’i a’zolarini taftish qilish va peritonit sababini bartaraf etish,
- antibiotiklarga sezuvchanlikni aniqlash uchun ekspress-bakterioskopik, bakteriologik tahlillar va mikroflorani undirish maqsadida qorin bo’shlig’idagi ekssudatdan namuna olish,
- ekssudat evakuatsiyasi, qorin bo’shlig’ini 5-8 l antiseptik eritmalar (furatsilin, Ringer eritmasi, fiziologik eritma yoki rivanol) bilan yuvish yoki lavaji,
- ingichka ichak tutqichi ildizini novokainlash yoki ichak atoniyasini profilaktika qilish maqsadida, novokain eritmasini tomchilab yuborish uchun mikroirrigator o’rnatish,
- me’da-ichak yo’li suyuqligini evakuatsiya qilish maqsadida nazoenteral zond kiritib (intubatsiya qilish) aktiv aspiratsiya qilish va bemorni operatsiyadan keyingi davrda ichagini lavaj qilish, zond orqali enteral ozuqalantirish,
- qorin bo’shlig’ini nazorat qilish yoki yuvish uchun drenajlash va operatsiyadan keyingi davrda peritoneal lavaj yoki dializ o’tkazish.

Operatsiya tugagach, kesma ko’rsatmalar buyicha: jarohatni odatdagidek qavatma-qavat tikish yoki barcha qavatlariga birvarakayiga chok qo’yish bilan tugatiladi. Qorin bo’shlig’idagi a’zolar holatini qayta taftish qilish (rejali reviziya uchun) yoki muolaja lozim bo’lsa, choklarni qayta ochish mumkin qilib bant kabi bog’lash yoki jarohatga ochib-yopish mumkin bo’lgan «molniya» ilgagini qo’yish yoki bemorlarni ochiq usulda parvarishlash uchun ochiq qoldirish (laparostoma, laparostomiya) bilan tugallanadi.

Laparostomiyaga ko’rsatmalar bo’lib, tarqalgan yiringli peritonitning qo’yidagi o’ta og’ir turlari hisoblanadi:

- ichak oqmalari bilan asoratlangan terminal bosqichi,
- operatsiyada peritonit manbaini bartaraf etish imkoni bo’lmaganda,

- operatsiyadan keyingi (kechishi og’ir) peritonit va anaerob peritonit,
- ichakning yiringli jarohatga eventratsiyasi.

Laparostomiyada odatda ichak qovuzloqlari 2 qavat malhamga bo’ktirilgan doka salfetkalar bilan yopiladi, uning chetlari qorin devori ostiga 5-6 sm ga qayrilib qo’yiladi va har kuni taftish va muolaja o’tkazilib turiladi. Salfetkalar tagiga jarohatining yuqori burchagiga antibiotiklar yuborish uchun drenajlar qo’yiladi.

Operatsiyadan keyingi davrda parvarishlash

Bu muolaja maqsadga yo’naltirilgan antibakterial terapiya, gomeostaz buzilishlarini tiklash, detoksikatsion va diurezni tezlashtiradigan muolaja, hamroh kasalliklarni korrektsiyalash, shuningdek immunitetni tiklaydigan muolajalardan iborat. Bu jarayonda bemorlarga qilinishi lozim bo’lgan peritoneal dializ (PD) yoki qorin bo’shlig’i lavaji, ichak lavaji (IL) bilan monand ichak dekompressiyasi (ID) va enteral zond orqali ozuqalantirishga (EZOO) katta e’tibor berilishi kerak bo’ladi.

Antibakterial muolaja (terapiya) operatsiyadan keyingi dastlabki 3 kun mobaynida ekspress-bakterioskopik tekshiruvlar natijasi asosida tayinlanishi kerak. Hozirgi kunda mikroflorani aniqlash va antibiotiklar tayinlashning qo’yidagi ekspress usullari mavjud.

B.D. Savchuk (1979) usulining mohiyati quyidagicha: testlar uchun tayyorlangan maxsus reaktiv yordamida peritoneal ekssudat patogen mikroflorasini antibiotiklarga sezuvchanligi aniqlanadi va 10-15 minut o’tgach javobi olinadi. Usulning kamchiligi: reaktiv peritoneal ekssudatda mikroblar kontsentratsiyasi yuqori (106-108 lg KOE\ml) bo’lgandagina ishga tushadi.

V.E. Rozeman (1983) usulining mohiyati quyidagicha: ekssudatdan tayyorlangan preparat klostridiyalari va emlangan otning qon zardobi orasida kompleks hosil qilishi lyuministsent mikroskopiya yordamida o’rganiladi. Usulning kamchiligi: usul faqat Gram+ spora hosil qiladigan bakteriya tayoqchalarining turini va sezuvchanligini aniqlash imkonini beradi.

S.V. Fedorchuk (1987) usuli. Mikroorganizmlarning qaysi turga mansubligini peritoneal ekssudatdan olingan nativ surtma preparatni mikroskopiyasi orqali aniqlanadi va ular sezuvchanligi bo'yicha ishlab chiqilgan jadval maxsusga qarab antibiotiklar tanlanadi.

Klinik amaliyotning ko'rsatishiga, mikroflora turini aniqlashning barcha ekspress usullari aniqligi 72% dan 87% ni tashkil etadi. Binobarin, operatsiyadan keyingi 2-3 sutkalarda, mikroflora undirilgach va odatda qilinadigan antibiotiklarga sezuvchanlik darajasini ekmalar natijalari bo'yiga aniqlangach, albatta muolajaga tuzatishlar kiritilishi zarur bo'ladi.

Antibakterial dorilarni (preparat) organizmga kiritish yo'llari: og'iz orqali (oral), mushaklar orasiga, vena qon tomiriga, to'g'ridan-to'g'ri kateter orqali aortaga yoki xos arterialarga (selektiv), qorin bo'shlig'iga, qopqa vena qon tomiriga, hamda kombinatsiyalashgan yo'llar orqali.

Qorin lavaji va peritoneal dializ

Qorin lavaji (qorin bo'shlig'i a'zolarini yuvish) deganda, qorin bo'shlig'i va undagi a'zolarni antiseptik eritmalar yoki fiziologik eritma bilan yuvish nazarda tutiladi. Peritoneal dializ esa, maxsus tayyorlangan elektrolitlar eritmasi yordamida yuvish, hamda qorin parda orqali elektrolitlarning organizmga so'rilishi nazarda tutiladi. Bu ikkala usulni uzluksiz (oqib turadigan) yoki fraktsion usulda, yuvuvchi eritmalar tarkibiga albatta antibiotiklar va novokain eritmasi qo'shilgan tarzda bajarish mumkin. Agarda qorin lavaji jarayonida furatsillin, rivanol yoki fiziologik eritmalar bilan o'tkazilsa, peritoneal dializni – Petrov, Ringer, Ringer-Lokk, Simonyan, TSOLIPK, Darrou I va II elektrolit eritmalari bilan o'tkaziladi.

Qorin lavajini qo'llash g'oyasi S.T. Rozenakka (1926) tegishli bo'lib, sobiq Ittifoqda o'tkir peritonitlarda qo'llashga tavsiyalarni birinchi bor A.N. Filatov (1958) ilgari surdi. Klinik amaliyotda esa, uni X.G'. G'afurov (1957) va K.S. Simonyan (1964) qo'lladilar. Tarqalgan peritonitni, ayniqsa uning og'ir bosqichlarida kompleks davolashda ko'pgina mualliflar (K.S. Simonyan, 1971;

V.S. Mayat hammualliflari bilan, 1974; B.D. Savchuk, 1979; A.A. Shalimov hammualliflari bilan, 1982) qorin lavaji yoki peritoneal dializni qo'llashga katta ahamiyat bergan bo'lsalar ham, hozirgi kungacha uni qo'llash usullarida, o'rnatiladigan drenajlar soni va turlari, eritmalarni kiritish usullari, sarflanadigan eritmalar miqdori va tarkibi, shuningdek uni o'tkazish muddatlari hozirgacha qizg'in munozaralarga sabab bo'lib kelmoqda.

Peritoneal dializ yoki lavaj o'tkazish qo'yidagilarga imkon beradi:

- qorin bo'shlig'idan ekssudat, yiring, qon ivindilari, fibrinlarning tezda yuvilib ketishiga, bu intoksikatsiyani kamaytirishga imko beradi,
- dializat takibi va turini o'zgarish hisobiga organizmda suv va elektrolitlar muvozanatini tartibga solishga,
- qorin bo'shlig'iga zarur miqdorda antibiotik va boshqa dorilarni bevosita kiritishga,
- qorin bo'shlig'idan boradigan reflekslarni bartaraf etish uchun (blokada) novokain kiritishga,
- sovitilgan dializat yuborish yuli bilan qorin bo'shlig'ida mahalliy gipotermiya holatini yuzaga keltirishga,
- dializatga geparin qo'shib yuborish yo'li bilan bitishmalar rivojlanishini oldini olishga,
- azotli chiqindilarni (shlaklar: mochevina, kreatinin va b.) organizmdan chiqarilishiga.

Klinikamizda o'tkazilgan ko'pgina tadqiqotlarga tayangan holda, tarqalgan yiringli peritonitlarda operatsiyadan keyingi dastlabki 4-5 sutka mobaynida fraktsion usul bilan peritoneal dializning o'tkazilishi maqsadga muvofiq ekanligiga ishonch hosil qiladik. Peritoneal dializ jarayonida qon plazmasining elektrolit tarkibiga mos elektrolitlar eritmasini qo'llash, yoki undagi K^+ ionlari miqdori oshirilgan eritmalar qo'llash, suv-elektrolitlar almashinuvini tiklovchi optimal vosita hisoblanadi. Qorin bo'shlig'ini dializat bilan bir tekisda yuvish va adekvat dializ o'tkazish uchun, biz qorin bo'shlig'ini drenajlashning qo'yidagi original uslubini taklif qildik (119-rasm).

Tarqalgan yiringli peritonitning og’ir turlarida qorin bo’shlig’i a’zolarini to’la qimmatli (adekvat) yuvish uun operatsiyadan keyingi davrining birinchi 3 sutkasigacha 10-12 litr, 4-sutkada 8-10 l va 5-sutkada 6-7 l dializat sarflash kifoya qiladi. Bunda yuvindi suvlar va ularning elektrolit tarkibini har kuni bakteriologik va biokimeviy nazorat qilib turish zarur. Gomeostaz va gemodinamika buzilishlarini o’z vaqtida korrektsiya qilish uchun, har 2-3 soatda puls tezligi, TSVD, AQB ni aniqlash, shuningdek qon, siydik va qorin bo’shlig’idan chiqadigan yuvindi suvlarni biokimeviy tekshirishlardan o’tkazish (Na^+, K^+, Ca^{2+} ionlari miqdori, gematokrit, qoldiq azot, mochevina, kreatinin, umumiy oqsil va b.) lozim bo’ladi.

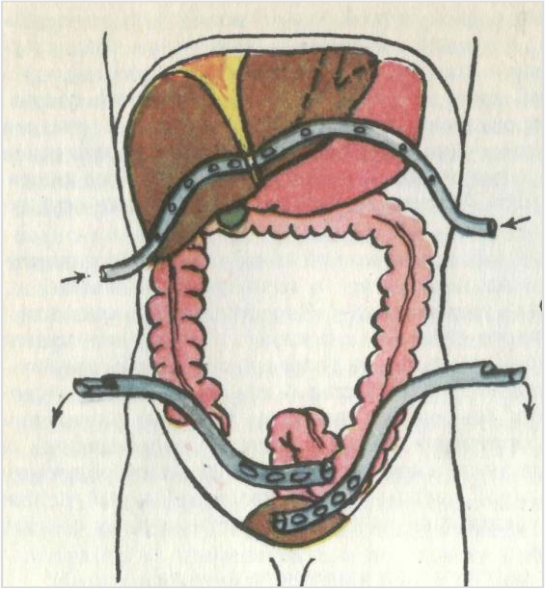

119-rasm. Qorin bo’shlig’ini drenajlash sxemasi.

Enteral zond orqali ozuqalantirish

Peritonitli bemorlarni davolashda parenteral ozuqalantirish uchun qo’llaniladigan vositalarning soni juda ko’p, biroq ulardan foydalanishda bir qancha qiyinchiliklar uchraydi. Bularga chuqur venalarni kateterlash bilan bog’liq asoratlar (venada kateterning uzoq vaqt turib qolishiga bog’liq yallig’lanish va septik jarayonlar), allergik reaktsiyalar kiradi.

Bevosita parenteral infuzion muolajani o’tkazish vaqtida, uning tarkibiy qismlarining zarur miqdori va sifat tarkibini to’g’ri hisoblash murakkab

tekshiruvlar o’tkazishni talab qiladi, hamda qiyinchiliklar tug’diradi. Bular qilinmasa, parenteral ozuqalantirish organizmda sodir bo’layotgan jarayonlarni boshqarish qobiliyatini amalda yo’qotadi.

Shunday qilib, amaliy jarrohlik uchun bemor organizmining energetik talabini qondirish va plastik materiallarga bo’lgan ehtiyojlarini qoplashning birmuncha soddaroq, fiziologik va xavfsizroq usullarini izlab topish, eng dolzarb masalalardan biri bo’lib qolmoqda.

Keyingi yillarda bemor organizmida modda almashinuvi jarayonining buzilishlarini bartaraf etish, hamda operatsiyadan keyingi yaqin davrda organizmining energetik talabini qondirish va plastik materiallarga bo’lgan ehtiyojlarini qoplash maqsadida, operatsiya vaqtida bevosita burun yo’llari orqali ingichka ichakka o’tkazilgan zond vositasida ozuqa moddalarini yuborish – enteral zond orqali ozuqalantirish (EZOO), keng qo’llanilayotgani haqida ko’plab tadqiqot ishlari paydo bo’ldi. Biroq, bu usul qator afzalliklarga egaligiga qaramay, hanuzgacha klinikada keng qo’llanilmayapti. Buning bir necha sabablari bor. Ulardan biri enteral zond orqali ozuqalantirish (EZOO) uchun oziqli aralashmaning optimal tarkibiga doir aniq tushunchalar yo’qligi, ikkinchisi bu xastalikda me’da va ichak faoliyatining sustligi, hamda ozuqani hazm qilishda ishtirok etadigan fermentlar etishmovchiligidir.

Ilmiy adabiyotlarning tahlili, ingichka ichakka yuboriladigan ozuqa vositalari tarkibiga nisbatan bir biridan farq qiladigan ikkita yondoshuvni aniqlashga imkon beradi.

S.I. Spasokukotskiy (1933) taklif qilgan birinchi endoshuv etarli miqdorda oqsil saqlaydigan tabiiy mahsulotlardan engil hazm bo’ladigan moddalarni yuborishdan iborat (bulon, tuxum, qaymoq, sharbatlar va b.) (E.K. Kurapov, 1974, M.I. Yatsentyuk, 1974). Bu ozuqa aralashmalari tayinlangan bemorlarning asosiy qismi – me’da-ichak faoliyatida jiddiy buzilishlar bo’lmagan rak yoki yara kasalligi bo’yicha me’da rezektsiyasi operatsiyasini o’tkazgan bemorlardan tashkil qilganligini ta’kidlab o’tish lozim.

Ayni vaqtda ko’pgina olimlar (Yu.M. Galperin, 1975, T.S. Popova, 1973, A.A. Shalimov, 1977) peritonitda, ichak atoniyasi ro’y berishini va uning negizida me’da-ichak sistemasining nafaqat motor, balki sekretor va so’rish qobiliyatining buzilishi ichak qovuzloqlari ichida katta miqdorda el va suyuqlik yig’ilishiga olib kelishi bilan birga qo’shilib kelgan buzilishlari yotadi. Bu esa, o’z navbatida ichaklarning cho’zilib kengayishiga, undagi buzilishlarning chuqurlashuviga olib keladi. Bunday sharoitlarda katabolik buzilishlarni ingichka ichakka ovqat moddalarni kiritish yo’li bilan bartaraf etishga urinish faqat muvaffaqiyatsiz bo’libgina qolmay, balki operatsiyadan so’nggi davr kechishiga salbiy ta’sir ko’rsatishi, be’mor holatini og’irlashtirishi ham mumkin.

Keng tarqalgan ikkinchi usulning zamirida operatsiyadan keyingi ilk davrda, avvaldan gidrolizlangan polimerlarni EZOO sifatida ishlatish to’g’risidagi tushuncha yotadi. Bu, ma’lum muhitda vena qon tomiriga yuboriladigan parenteral ozuqa moddalarini EZOO uchun ichakka yuborib, ozuqa sifatida foydalanish nazarda tutiladi. Biroq, bu toifadagi ozuqa moddalarini (faqat monomerlar tarzida) ingichka ichak bo’shlig’iga yuborish, uning osmotik bosimi yuqoriligi (2000-3000 mosm.) hisobiga ichakda so’rilish sur’atining o’ta pastligi yoki chegaralanganli, bu eritmalarni kiritish sur’atining oshirilishi – ko’ngil aynish, qayt qilish, diareya singari qator asoratlarga sabab bo’lishi aniqlandi. Bu asoratlar birinchi galda monomer eritmalarning suv-tuz almashinuvi buzilishiga olib keladigan giperosmolyarligi bilan bog’liq bo’lgan. Bunda, asoratlar vujudga keltirmaydigan elementli aralashmalarning maksimal hajmi sutka mobaynida 1-1,5 litrga etadi. Monomer ozuqa moddalarining kontsentratsiyasi pasaytirilishi hisobiga aralashmaning suyuqlashishi, nafaqat uning hajmini ko’payishiga, balki uning energetik qiymatining pasayishiga olib keladi. Bu sharoitda, EZOO – organizmning ichki muhitiga tushadigan ozuqa moddalarining umumiy miqdori, uning energetik va plastik ehtiyojlarini qoplash uchun etarlicha bo’lmaydi, natijada bir vaqtning o’zida parenteral ozuqalantirishni yanada kuchaytirish zarurati paydo bo’ladi.

O’tkir xirurgik patologiyalarda metabolik buzilishlarni bartaraf etish muammosini hal qilishning yangi istiqbolli yo’nalishlaridan biri – Rossiyaning N.V. Sklifosovskiy nomidagi Shoshilinch Tez Yordam Ilmiy Tekshirish Instituti (ShTYoITI) eksperimental patologiya laboratoriyasida (Yu.M. Galperin, T.S. Popovalar rahbarligida), hazm qilish jarayonlari bosqichlarini chuqur o’rganishlar negizida ishlab chiqilgan ozuqa aralashmalari, EZOO da yangi yo’nalish hisoblanadi. Bu yo’nalish, nafaqat ozuqa moddalarining yangi turlarini, balki EZOO da ularni kiritish usullari, uning samaradorligini o’rganish yo’llarini taklif etdi. Hozirda, jahon miqyosida taklif etilayotgan ozuqa moddalarining (Perative, Nutrien standart, Nutrien pulmo va b.), shu yo’nalish asosida ishlab chiqilgan desak bo’ladi.

Yuqorida bayon etilganlardan kelib chiqqan holda, bugungi kunda to’la qonli **EZOO o’tkazish uchun qo’yidagi sharoitlar mavjud bo’lishi zarur:**

1. Ichakni EZOO o’tkazishga tayyorlash.
2. Enteral muhitning doimiyligini hisobga olgan holda, unga qisman ishlov berilgan (gidrolizlangan) ozuqa aralashmalarining optimal tarkibini tanlash.
3. Texnik vositalari (nasoslar, zondlar va b.) bilan ta’minlash.
4. Ozuqa aralashmalarini etkazish usuli.
5. Ichakning hazm qilish va so’rish qobiliyatini tiklanganligini aniqlash (test usuli).

1. Ichakni EZOO o’tkazishga tayyorlash. O’tkir peritonitda bo’ladigan barqaror ichak parezi, patologik jarayonning kechishini og’irlashtiradi va ichak bo’shlig’ida katta miqdordagi toksik moddalar, gaz yig’ilishi hisobiga uni chuqurlashtiradi, intoksikatsiya darajasini oshiradi. Bu esa, o’z navbatida me’da – ichak traktida yig’ilgan toksik moddalarni ochiq, yopiq yoki aralash dekompressiya usullari orqali evakuatsiya qilish (olib tashlash) ning turli xil usullaridan foydalanishni taqozo etadi. Ulardan bugungi kunda eng afzali va qulayi, klinikamizda taklif etilgan ikki kanalli (D-12 mm) zondni, operatsiya vaqtida ichakka og’iz orqali kiritish (intubatsiya), hamda shu zond orqali aktiv

aspiratsiyani qo’llab me’da va ichak bo’shlig’idagi katta miqdordagi toksik moddalar, gazlarni olib tashlash maqsadga muvofiq bo’ladi.

Operatsiya jarayonida bu yo’g’on zondni qo’llash, uning tarkibini yaxshilab bo’shatishga – ichak dekompressiyasi (ID) imkon berib, zarurat bo’lganda birvarakayiga ichakni yuvishga sharoit yaratadi. Bu amal bajarilib bo’lgach zond olib tashlanib, amaliyotdan keyingi ilk davrda shu amallarni bajarish maqsadida, ingichkaroq (D-8 mm) original konstruktsiyadagi (AC №1174031) ikki kanalli zond burun orqali (transnazal) kiritiladi. Bu zond amaliyotdan keyingi ilk davrda ID ni va ichak lavajini (IL), zarurat bo’lganda esa ko’rsatmalar bo’yicha EZOO o’tkazishga imkon beradi (120-rasm).

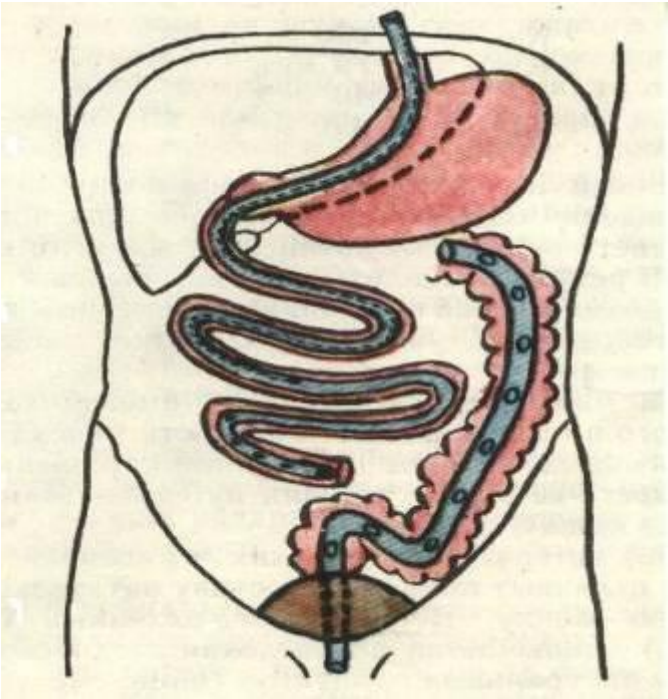

120-rasm. Dekompressiya uchun ichaklarni intubatsiya qilish.

Yo’g’on ichakni esa transanal kiritilgan (intubatsiya) bir kanalli oddiy zondni taloq burchagigacha surib, shu orqali dekompressiya o’tkaziladi.

Paralitik ichak tutilishini bartaraf etish uchun intraoperatsion va amaliyotdan keyingi ilk davrdagi ID dan tashqari, bemorda ichak harakati aktivligini oshirish uchun dori-darmonlar qo’llaniladi (prednizolon, tserukal,

ubretid, ornid va b.), hamda peritonitning og'ir hollarida, mikroso'rg'ich yordamida doimiy me'da va ichak tarkibidagi suyuqliklar tortib olinib, doimiy aktiv aspiratsiya davom ettiriladi.

Me'da ichak yo'li passajini yaxshilash, peritonitli bemorlarda suv-elektrolit muvozanatini qo'shimcha korrektsiya qilish uchun, elektrolit tarkibi bo'yicha ingichka ichak ximusiga monand tuzli eritmalar bilan IL o'tkaziladi. Ichak lavaji uchun eritma tarkibi qo'yidagicha:

Na^+ – 220 mg/l,

K^+ – 79 mg/l,

Ca^{2+} – 40 mg/l

Cl^- – 420 mg/l.

IL operatsiya o'tishi bilan dastlabki sutkalarda 1500 ml tuzli eritmani zondning kichik kanali orqali 4 seriyada kiritish, hamda 30 daqiqali ekspozitsiya qilinib, aspiratsiya qilinadi.

ID va IL ning samaradorligi bemorlar umumiy ahvolining yaxshilanishi, qorinning dam bo'lmasligi va og'riqning yo'qolishi, ichak peristaltik harakatlarining paydo bo'lishi, intoksikatsiya darajasining pasayishi, periferik va markaziy gemodinamikaning yaxshilanishi, qonning asosiy klinik va biokimyoviy ko'rsatkichlarining tiklanishiga qarab baholanadi.

Shunday qilib, me'da ichak yo'li dekompressiyasining eng optimal varianti maxsus zondlardan foydalanib nazointestinal intubatsiya ekanligini tan olmoq lozim. Operatsiya vaqtida ichaklarni bo'shatish qorin bo'shlig'idagi bajariladigan jarayonni osonlashtiradi va operatsiya jarohatini kamaytiradi.

Nazointestinal intubatsiya operatsiyadan keyingi ilk davrda toksik ichak suyuqligini to'liq olib tashlashga imkon beradi, bu ichak aktivligining tiklanishiga bevosita yordam beradi, ichak devori qon aylanishini, mikrotsirkulyatsiyani yaxshilaydi. Bundan tashqari, bu usulni qo'llash bitishmalar hosil bo'lishini oldini oladi, ichaklararo anastomozlar choklarining bitishiga sharoit yaratib, chok etishmovchiligi va ichak eventeratsiyasi kabi asoratlarning kelib chiqishini bartaraf etadi. ID bilan IL ni qo'shib qo'llash,

nafaqat me’da-ichak yo’li suyuqligi passajini ta’minlaydi va suv-elektrolit muvozanatini qo’shimcha ravishda tiklaydi, balki kompleks davolashga EZOO ni qo’shishga zamin hozirlaydi.

2. Ozuqa aralashmalarining optimal tarkibini tanlash. Enteral muhit doimiyligini inobatga olgan holda, qisman ishlov berilgan ozuqa moddalarini tanlash maqsadga muvofiq bo’lar edi. Shularni inobatga olib, o’tkir peritonitli bemorlarda EZOO uchun ovqat aralashmalariga qo’yiladigan talablar quyidagicha bo’ladi:

- enteral muhit tarkibining doimiyligi,
- ingredientlarni oldindan gidrolizlangan bo’lishi,
- osmotik bosimning so’rilishga mos bo’lishi (300-500 mosm. atrofida),
- energetik qimmatining yuqori darajada bo’lishi.

Ushbu talablarga, bugungi kunda ishlab chiqarilayotgan muvozanatlangan polielementli ozuqa moddalari misol bo’la oladi (121-rasm).

121-rasm. EZOO uchun muvozanatlangan polielementli ozuqa moddalari.

3. EZOO ni texnik vositalari bilan ta’minlashda ozuqa moddalari-ni ichakka etkazishda xizmat qiladigan: turli konstruktsiyadagi zondlar, rezervuarlar va rolikli nasoslar tushuniladi (122-rasm).

122-rasm. EZOO uchun ishlatiladigan texnik vositalardan namunalar.

4. Ozuqa moddalarini aralashmalarini etkazish usuli bo’lib Sh.I. Karimov hammualliflari bilan 1985 yilda tavsiya etgan original konstruktsiyali ikki kanalli nazointestinal zond xizmat qiladi (123-rasm).

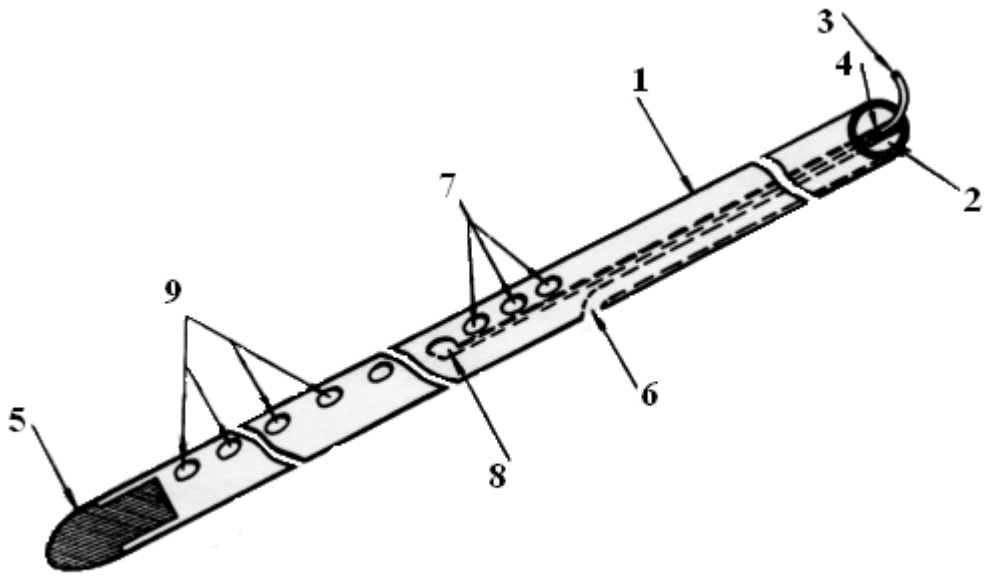

123-rasm. ID, IL va EEOO uchun ishlatiladigan zond tuzilishi.

1, 4 - aspiratsiya uchun xizmat qiluvchi yon teshiklari,

2 - aspiratsii uchun kanal,

3 - test sinama va EZOO o’tkazish uchun kanal,

5 - ozuqani etkazuvchi teshik.

5. Ichakning hazm qilish va so’rish qobiliyatini tiklanganligini aniqlash (test usuli). Ichakning hazm qilish va so’rish faoliyatini tiklanganligini aniqlashda test sinamasining natijalariga ko’ra baho beriladi.

Uning mohiyati quyidagicha: Operatsiyadan keyingi ilk davrning ikkinchi sutkasidan boshlab bemorda 1 soat mobaynida ichak suyuqligini nazointestinal zondning aspiratsion kanali orqali aktiv aspiratsiya o’tkaziladi. Shundan so’ng, zondning kichik kanali orqali 100 ml tuzli ozuqa aralashmasi tomchilab (minutiga 60 tomchi) kiritiladi va 30 daqiqa mobaynida ekspozitsiya qilinadi. So’ngra darajalangan idishga aktiv aspiratsiya qilinadi va olingan suyuqlik miqdor va sifat jihatidan tekshiriladi. Agarda tekshirish natijalari (miqdor va sifat tarkibi) kiritilgan ozuqa moddasining 55% dan ko’prog’ini tashkil qilsa, test sinamasi manfiy deb hisoblanib zond ID va IL uchun ishlashni davom ettiradi. Agarda aspiratsiya qilingan suyuqlik 55% dan kamni tashkil etsa, test sinamasi musbat topilib, zond EZOO tartibida ishlaydi.

Enteral zond orqali ozuqalantirishning (EZOO) uslubi.

Tajribalarimiz shuni ko’rsatdiki, o’tkir peritonitli bemorlarda test sinamalarini o’tkazish natijalari operatsiyadan keyin 3-sutkada nafaqat ichak xarakati aktivligini, balki uning hazm qilish va so’rish qobiliyatining ham tiklanganini ko’rsatdi. Ichakning birinchi tuzli ozuqa moddalariga nisbatan so’rish faoliyatining tiklanishi, bosqichli EZOO o’tkazishning ma’qulligini ko’rsatdi (124-rasm).

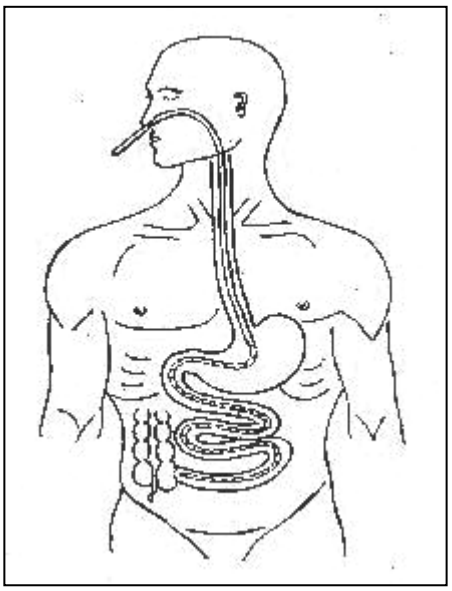

124-rasm. EZOO uchun ichak intubatsiyasi.

Bu avvaliga tuzli ozuqa moddalari aralashmasi (operatsiyadan keyingi 3-sutkada), so’ngra esa yuqorida keltirilgan muvozanatlangan ozuqa aralashmalaridan (4, 5 va 6-sutkalar) foydlanib, keyinchalik esa, 6, 7-sutkalarda zondni olib tashlab va oral (og’iz orqali) ovqatlantrishga o’tishni ko’zda tutadi.

Tekshirishlarning natijalari peritonitni kompleks davolashda mos ravishdagi ID, IL va EZOO bilan birga olib borilsa, gomeostaz buzilishlarining birmuncha barvaqt tiklanishiga, me’da va ichak faoliyatlarining erta izga tushishiga, operatsiyadan keyingi asoratlar va o’lim darajasini keskin kamaytirishga imkon beradi.

Olib borilayotgan muolajalar samaradorligini yanada kuchaytirishda xos arteriyaga kateter qo'yib, u orqali uzoq davom etadigan (davomli) muolaja o'tkazish va porta venasiga kateter o'rnatib muolajalar o'tkazish maqsadga muvofiq bo'ladi.

Xos arteriya orqali davomli kateter muolajasi (XAODKM). Bu muolaja usuli o'tkir tarqalgan peritonitli bemorlarda keng tarqalgan bo'lib, odatda kateter yuqori mezenterial arteriyaga qo'yilib, u orqali XAODKM o'tkaziladi. Bu usuldan anchagina mualliflar (Sh.I. Karimov hammualliflari bilan, 1986, O.B. Kuntsaliev, 1988, V.I. Garkusha, 1993, A.A. Asrorov, 1996, B.D. Bobojonov, O.R. Teshaev, 2002) muvaffaqiyat bilan foydalanganlar.

Ular quyidagi maqsadlarni ko'zda tutishgan:

- Yallig'lanish o'chog'ida dori vositalarining yuqori kontsentratsiyalarini vujudga keltirish,
- Regionar gemodinamika va mikrotsirkulyatsiya buzilishlarini tiklash.
- Ichak harakatlarini tiklanish jarayonini tezlashtirish.
- Jigar va buyrak etishmovchiligining boshlang'ich bosqichlarini profilaktika qilish va tugatish (125-rasm).

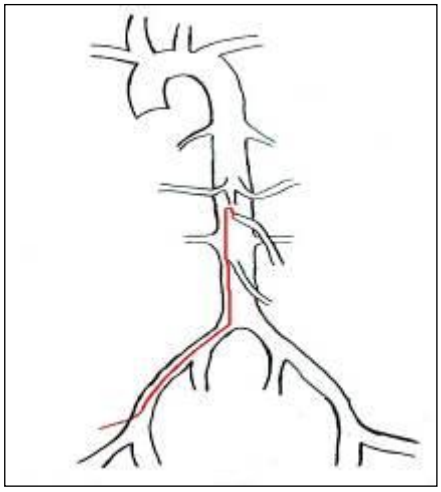

125-rasm. XAODKM da tomirlarning sxematik tasviri.

Porta (qopqa, darvoza) venasiga qo'yilgan kateter orqali muolaja (PVQKOM) usulidan ham, keyingi yillarda o'tkir yiringli peritonitli bemorlarda anchagina mualliflar (B.V. Petrovskiy, 1986, A.P. Sedov, 1989, Sh.I. Karimov, A.A.Asrorov, 1996) muvaffaqiyatli foydalanganlar (126-rasm, a va b).

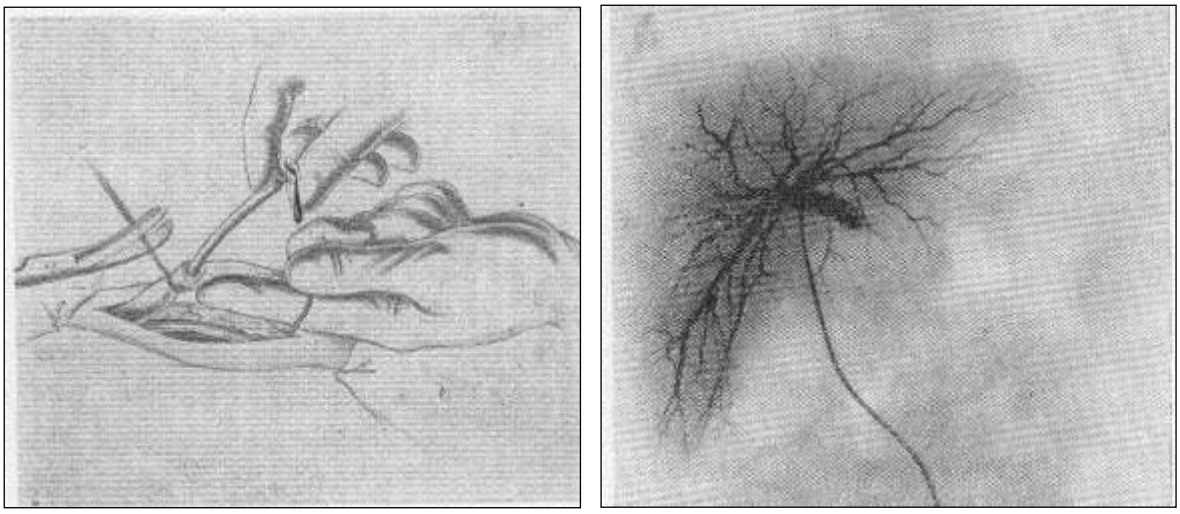

a b

126-rasm. Kindik venasini bujlash va kateter orqali muolaja.

O'tkir tarqalgan peritonitning og'ir turlari bo'lgan bemorlarda yuqorida ko'rsatib o'tilgan muolajalardan tashqari, organizmni detoksikatsiya qilish uchun quyidagi ekstrakorporal detoksikatsiya usullaridan foydalanish mumkin: enterosorbtsiya, ko'krak limfatik yo'lini drenajlash, limfosorbtsiya, UFO, plazmaferez, ksenosorbtsiya va GBO.

O'tkir peritonitda prognoz ko'p jihatdan peritonitni chaqirgan asosiy kasallik tabiatiga, operatsiyaning o'z vaqtida bajarilganiga, olib boriladigan muolajaning muvofiqligiga bog'liq.

Peritonitning ayrim turlari.

Sil peritoniti ko'pchilik hollarda gematogen yo'l bilan ekstraabdominal manbalardan (o'pka, limfatik tugunlar), shuningdek sil bilan zararlangan qorin

bo’shlig’i a’zolari va mezenterial limfatik tugunlar orqali rivojlanadi. Sil peritonitining klinik kechishi o’tkir, o’rtacha o’tkir yoki surunkali bo’lishi mumkin, uning so’nggi turi amaliyotda ko’proq uchraydi. Ekssudativ, kazeoz-yarali (soxta o’smali) va fibroz turlari bilan farqlanadi. Jarayon turiga ko’ra klinik ko’rinishida asta-sekin ko’payuvchi astsit, qisman yoki to’liq ichak tutilishi yoki tarqalgan peritonitning belgilari ustivorlik qiladi. Diagnostikasida: anamnez (o’tkazilgan sil), tuberkulinga sezuvchanlikning ortishi, laparoskopiya usulini qo’llash kata yordam beradi. Davolash: odatda, sil jarayonini, hozirgi zamon davolash tamoyillarini hisobga olgan holda dori-darmonlar bilan, tarqalgan peritonit yoki o’tkir ichak tutilishi belgilari paydo bo’lganda esa xirurgik yo’l bilan davolanadi.

Ginekologik peritonitlar: nospetsifik va spetsifik peritonit turlari tafovut qilinadi. Nospetsifik peritonit bachadon ortiqlarining yallig’li o’smasi, parametriy abstsessi, tuxumdonning yiringlangan kistasi qorin bo’shlig’iga yorilganda paydo bo’ladi. Diagnostika: tug’ruqdan keyingi davrda va kasalxonadan tashqari holatda qilingan septik abortdan keyin, infektsiya (metroendometrit, metrotromboflebit) bachadondan limfogen yoki gematogen yo’llar orqali rivojlanadigan ginekologik peritonitlar eng ko’p qiyinchilikka sabab bo’ladi. Peritonitning paydo bo’lishini yana bir ehtimoliy sababi – bachadon va qinning jarohatlari (bachadon perforatsiyasi yoki yirtilishi, ochiq jarohati va b.), mikrofloraning qorin bo’shlig’iga tushishi hisoblanadi. Bunda yallig’lanish jarayoni kichik chanoq bo’shlig’ini qamrab olgach, pelvioperitonit deb atalgan kasallikni chaqirishi va qorin pardasining katta qismiga o’tishi oqibatida tarqalgan peritonit kelib chiqishi mumkin. Ginekologik tarqalgan peritonit, infektsiyaning boshqa ko’p uchraydigan joylaridagi peritonit kabi kechadi. Pelvioperitonit nisbatan xavfsiz kechadi. Kasallikning boshlanishidagi qorin pastidagi simillagan og’riqlar, oldingi qorin devorining taranglashishi, yuqori xarorat jadal antibiotikoterapiya ta’siri ostida bir vaqt o’tgach kamayadi, ekssudat so’rilishga moyil bo’ladi, sog’ayish boshlanadi. Pelvioperitonit avj olganda og’riqlar tobora kuchayib boradi, yiringli intoksikatsiya belgilari,

yaqqol gipertermiya holati paydo bo’ladi. Bu holda xirurgik davolash o’tkaziladi.

Spetsifik pelvioperitonit – ko’pincha gonokokk florasiga bog’liq gonoreya bilan kasallangan bemorlarining taxminan 15% da pelvioperitonit rivojlanishi bilan boshlanadi. Mikroblar qorin bo’shlig’iga kasallangan bachadonning naylari orqali tushadi. Jarayon odatda, chanoq bo’shlig’idan tashqariga chiqmaydi. Bunda qorinning pastki qismida kuchli og’riqlar, tenezmlar, ichning suyuq kelishi, tana haroratining ko’tarilishi kuzatiladi. Qorin dam bo’lib, silab ko’rilganda qorin old devori mushaklarining taranglashishi, musbat Shyotkin-Blyumberg belgilari aniqlanadi. Rektal va vaginal tekshirishda chanoq qorin pardasining yallig’lanish belgilari topiladi, qindan esa seroz-yiringli ajralmalar kelishi kuzatiladi. Bakteriologik tekshirish diagnozni tasdiqlaydi.

Davolash: gonoreya peritonitida xos dori-darmonlar ishlatiladi. Detoksikatsion va antibakterial muolaja tayinlanadi. Bemor o’rinda yotganida, tananing yuqori qismini balandroq holda tutishi lozim bo’ladi.

TAVSIYA ETILGAN ADABIYOTLAR

1. Абдуллаев Д.С. Опыт хирургического лечения язвенной болезни желуд-ка и двенадцатиперстной кишки. Хирургия № 8. 1999. с. 19-22.
2. Агзамходжаев С.М., Фрейтаг В.И. Печень и водно-солевой обмен. Ташкент, Изд-во им. Ибн Сины, 1991. 72 с.
3. Асраров А.А. Хирургические и эндоваскулярные методы профилактики и лечения гнойно-септических осложнений и полиорганной недостаточ-ности у больных разлитым гнойным перитонитом. Дисс. докт. мед. наук. Ташкент, 1994.
4. Бабалич А. К. Хирургической лечение больных язвенной болезнью двенадцатиперстной кишки. Хирургия № 7. 1999. с. 19-22.
5. Байбеков М.М., Хорошаев В.А., Калиш Ю.И. и др. Функциональная морфология брюшины в норме, при перитоните, спайкообразовании и лазерных воздействиях., Ташкент, 1996.
6. Балдина Е.А. Заболевания щитовидной железы. Москва, 2001.
7. Бежан Л., Зитти Е. Гр. Резекция легких. Анатомические основы и хирургическая методика. Бухарест, 1981.
8. Бейтс Б. и др. Энциклопедия клинического обследования больного. Перевод с английского. Гэотар. Москва, 1997.
9. Белов Ю.В. Руководство по сосудистой хирургии с атласом оператив-ной хирургии. Москва, 1999.
10. Береснев А.В., Сипливый В.А, Бублик В.В., Бышенко В.В. Наложение дистального спленоренального анастомоза у больных с циррозом печени. Клиническая хирургия.-1993.- N 11. – С.23-25.
11. Бисенков Л.Н., Зубарев П.Н., Трофимов В.М. и др. Неотложная хирурия груди и живота. С.-Петербург. Изд. «Гиппократ». 2002. 511.
12. Брейдо И.И. Хирургия щитовидной железы. Москва, 1952.

13. Брюс Е., Джаррелл М.Д., Карабази Р.А., Лопухин Ю.М., Савельев В.С. Хирургия. Перевод с англ. Гэотар. Москва, 1997.
14. Бураковский В.И.. Бокерея Л.А. Сердечно-сосудистая хирургия. 1989.
15. Вагнер Е.А. Хирургия повреждений груди. Москва, 1981.
16. Вагнер Е.А., Гавровский В.М. Ошибки, опасности и осложнения в легоч-ной хирургии. Пермь, 1977.
17. Василенко В.Х., Гребнев А.Л. Грыжи пищеводного отверстия диафрагмы. Москва, Медицина. 1978. 225.
18. Ветшев П.С., Балаболкин М.И. Диагностика и хирургическое лечение диффузно-токсического зоба (обзор литературы.). В журн.: Хирургия, 2000, № 11.
19. Ветшев П.С., Мельниченко Г.А., Кузнецов Н.С., Чилингариди К.Е., Ванушко В.Э. Заболевания щитовидной железы. Москва, 2002.
20. Вишневский А.А., Адамян А.А., Хирургия средостения. Москва, 1977.
21. Войленко В.Н., Меделян А.Н., Омельченко В.М. Атлас операции на брюшной стенке и органах брюшной полости. Москва. 1965. 606.
22. Воскресенский Л.В., Грелик С.Л. Хирургия грыж брюшной стенки. Москва, 1965.
23. Гавриленко А.В., Скрылев С.И., Кузубова Е.А. Современные возможности и перспективы хирургического лечения больных с критической ишемией нижних конечностей. Ангиология и сосудистая хирургия. 2002; 8: 4: 80-86.
24. Гальперин Ю.М. Парезы, параличи и функциональная непроходимость кишечника. Москва. Медицина, 1975.
25. Ганул В.Л., Тарутинов В.И., Окулов Л.В. и др. Программа предоперационной подготовки больных раком пищевода и кардии. Клин. хир. 1982. № 5. с.7-11.
26. Гафуров Х.Г. Разлитой гнойный перитонит. Ташкент, 1957.
27. Гранов А.М., Борисов А.Е. Эндоваскулярная хирургия печени. Л. Медицина, 1986.-224 с.

28. Григорьев П.Я., Солуянова И. П. Язвенная болезнь Helikobactor pylori новое понимание этиологии, патогенеза и принципов лечения. В сб. науч. тр. 2-й МОЛГМИ. Москва, 1998. с. 16-34.
29. Гурин Н.Н., Логунов К.В., Дмитренко В.В., Солдатов А.И., Макарев М.Р. О раширенной показаний к оперативному лечению язвенной болезни желудка. Вестник хирургии №3. 1999. с. 17-19.
30. Дадвани С.А., Ветшев П.С., Шулутко А.М., Прудков М.И. Желчно-каменная болезнь. Москва, 2000. 128.
31. Даиров А.Б., Элькин М.А. Обтурационная кишечная непроходимость. Алма-Ата: Казахстан, 1981
32. Данилова Б.С. Брюшной диализ при разлитом гнойном перитоните. Москва, 1975.
33. Дедерер Ю.М. Патогенез и лечение острой непроходимости кишечника./ Москва: Медицина, 1971
34. Демур М., Мадагейм Д., Уилсон С. Эндокринные заболевания. Перевод с англ. Москва, 1998.
35. Денисов И.Н. Клинические рекомендации для практикующих врачей. ГЭОТАР МЕД, 2002.
36. Дерябин И.И., Лизанец М.Н. Перитонеальный диализ. Москва, 1977.
37. Дж Мерта. Справочник врача общей практики. Москва. Практика, 1998.
38. Диагностика и лечение острого разлитого перитонита. Под ред. Н.А. Цыбырнэ. Кишинев, 1985.
39. Ерамишанцев А.К. Хирургическое лечение портальной гипертензии. Рос. журн. гастроэнтерологии, гепатологии. М ., 1997. Т.7. N 3. С. 72-75.
40. Ерамишанцев А.К., Шерцингер А.Г., Киценко Е.А. и др. Консервативная терапия острых пищеводно-желудочных кровотечений у больных портальной гипертензией. Клинич. Медицина, 1998. Т.76. N 7. С. 33-37.

41. Еременко В.П., Майстренко А.А., Негай А.И. Гепатобилиарная хирургия. Руководство для врачей. С.Петербург. 1999. 267.
42. Ерюхин И.А., Шашков Б.В. Эндотоксикоз в хирургической клинике. Санкт-Петербург. Logos, 1995.
43. Есипова И.К. Легкое в норме и патологии. Новосибирск, 1975.
44. Женчевский Р.А. Спаечная болезнь. Москва. Медицина, 1989.
45. Игамбердиев Р.А. Хирургическое лечение гипоплазии легкого. Ташкент, 1972
46. Исламбеков Р.К. Клинико-морфологическое исследование эндемическо-го зоба с применением радиоактивного зоба. Ташкент, 1968.
47. Исламбеков Р.К., Платонова Л.Б. Воспалительные заболевания щитовид-ной железы. Ташкент, 1968.
48. Калинин А.П., Майстренко Н.А. Хирургия надпочечников, Санкт-Петербург, 2000.
49. Калита Н.Я., Буланов К.И., Бурый А.Н., Егорова О.Н. Результаты эндоскопической склеротерапии варикозно расширенных вен пищевода у больных с декомпенсированным циррозом печени. Клинич. Хирургия, 1995. N 3. С. 9-11.
50. Караханов К.Я., Велиханова Д.М. Селективный дистальный спленоренальный шунт в лечении портальной гипертензии. Хирургия, 2000. № 7. С.60-66.
51. Каримов Ш.И. Хирургик касалликлар. Ташкент, 1991.
52. Каримов Ш.И. Хирургические болезни. Ташкент, 1994.
53. Каримов Ш.И., Асраров А.А. Острый гнойный перитонит.Ташкент, 1991.
54. Каримов Ш.И., Бабаджанов Б.Д. Диагностика и лечение острого перитонита. Ташкент, 1994.
55. Каримов Ш.И., Бабаджанов Б.Д., Исламов М.С. Диабетическая гангрена нижних конечностей. Ташкент. Шарк, 2003.

56. Каримов Ш.И., Ким В.Ф., Ахтаев А.Р. Эндоваскулярная диагностика и катетерная хирургия профузных пищеводных кровотечений у больных с портальной гипертнензией. Ташкент. Изд-во им. Ибн Сины, 1992. 139 с.
57. Каримов Ш.И., Шомирзаев Н.Х. Хирургические болезни. Ташкент, 1997.
58. Клиническая хирургия под ред. Р. Кондена, Л. Найхуса. 716 с. Москва, 1998.
59. Колесников И.С., Вихрев Б.С. Абсцессы легких. Л., 1973.
60. Колесников И.С., Лыткин М.И., Лесницкий Л.С. Гангрена легкого и пио-пневмоторакс. Москва, 1983.
61. Колесников Н.С. Руководство по легочной хирургии. Л., 1969.
62. Конден Р., Нойхус Л. Клиническая хирургия. 1998. 717.
63. Константинов Б.А., Бочков Н.П., Гавриленко А.В. Возможности и перс-пективы лечения критической ишемии с использованием генно-инже-нерных технологий. Ангиол. и сосуд. хирургия. 2003. 9. 3. 14-18.
64. Кузин И.М. Хирургические болезни. Переизд. Москва, 2000.
65. Кузин М.И. Актуальные вопросы хирургии язвенной болезни желудка и двенадцатиперстной кишки. Хирургия № 1. 2001. с. 27-31.
66. Кукуджанов Н.И. Паховые грыжи. Москва, 1969.
67. Кульчинский К.И., Бобрик И.И. оперативная хирургия и топографичес-кая анатомия. Киев. Ваша школа. 1989. 470.
68. Курбанов Ф.С., Домрачеев А.С., Асадов С.А. Хирургическое лечение язвенной болезни двенадцатиперстной кишки. Вестн. Хир. № 4. 2001. с. 17-21.
69. Курыгин А.А., Багаев В.А., Курыгин Ал.А., Сысоева Л.И. Моторная функция тонкой кишки в норме и при некоторых патологических состояниях. Санкт-Петербург. Наука, 1994.
70. Лайт Р.У. Болезни плевры. Москва, 1986.

71. Леонтьева Н.В., Белоцерковский М.В. Синдром эндогенной интоксика-ции. Санкт-Петербург. Издательство СПбГМУ, 1998.
72. Литман. Оперативная хирургия. Венгрия. 1985. 1174.
73. Логинов А.С., Парфенов А.И. Болезни кишечника. Москва, 2000.
74. Лопухин Ю.М., Савельев В.С.. Хирургия. 1998. 1074.
75. Лукомский Г.И., Шулутко М.Л., Винер М.Г., Овчинников А.А. Бронхо-пульмонология.
76. Лыткин М.И., Диденко В.М.Хирургическое лечение при синдроме портальной гипертензии, осложненном кровотечением. Вестник хирургии им И.И. Грекова. 1989. № 3. С.130-136.
77. Малярчук В.И. Хирургические болезни. Москва. Медицина, 2003.
78. Масумов С.А.. Тиреотоксический зоб. Ташкент, 1956.
79. Милку Ш. Эндокринные заболевания. София, 1974.
80. Мышкин К.И., Скопец М.Д., Скопец С.М. Результаты применения ватомии при гастродуоденальных язвах. Хирургия 1999 № 4 с. 3-6.
81. Наврузов С.Н. Хирургические болезни, Ташкент, 2004.
82. Нарычев А.А. Токсический зоб. Москва, 1971.
83. Нестеренко Ю.А., Шляховский И.А. выбор метода операции при паховой грыже. Сборник научных трудов, посвященный 95-летию со дня рождения В.С. Маята. 1998; 69-85.
84. Нечаев Э.А., Курыгин А.А., М.Д. Ханевич М.Д. Дренирование тонкой кишки при перитоните и кишечной непроходимости. Санкт-Петербург. Росмедполис, 1993
85. Нидерм Б. Экстренные специальные оперативные вмешательства. Прага. 1984.
86. Николаев О.В. Эндемический зоб. Москва, 1955.
87. Острый разлитой перитонит. Под ред. А.И. Струкова, В.И. Петрова, В.С. Паукова, Москва, 1987.
88. Панцырев Ю.М. Клиническая хирургия. Справочное руководство. Москва. Медицина, 1988.

89. Панцырев Ю.М., Чернякович С.А., Михалев А.И. Хирургическое лечение язвенного пилородуоденального стеноза. Хирургия. № 2. 2003.
90. Пациора М.Д. Хирургия портальной гипертензии. Т., 1984. 319 с.
91. Перельман М.И., Ефимов Б.И., Бирюков Ю.В. Доброкачественные опухоли легких. Москва, 1981.
92. Петерсон Б.Е., Чиссов В.И., Мамонтов А.С., Павлов И.Н. Одноэтапная резекция кардии и пищевода раке с внеполостным отсроченным анасто-мозом на шее. Хирургия. 1982. №5. с.29-32.
93. Петров В.П., Ерюхин И.А. Кишечная непроходимость. Москва. Медицина, 1989.
94. Петровский Б.В. Клиника и хирургическое лечение тиреотоксического зоба. Москва, 1980.
95. Петровский Б.В. Принципиальные основы реконструктивной и восстановительной. Хирургия . 1982. №1. с. 3-9.
96. Петровский Б.В., Ванцян Э.Н., Черноусов А.Ф., Современное состояние хирургии пищевода. Хирургия. 1985. №5. с. 3-8.
97. Пирогов А.И., Рындин В.Д., Давыдов М.И., Лабунец И.Н. Хирургическое и комбинированное лечение рака средней и нижней трети пищевода. Грудная хир. 1983. №5. с. 65-68.
98. Покровский А.В. Заболевания аорты и ее ветвей, Москва, 1979.
99. Покровский А.В. с соавт. Хронические окклюзирующие заболевания брюшной аорты, Ташкент, 1982.
100. Покровский А.В., Дан В.Н., Зотиков А.Е. и др. Отдаленные результаты и показания к использованию протеза «Gore–Tex» в бедренно-подколен-ной позиции у больных с атеросклеротическим поражением артерий нижних конечностей. Ангиол. и сосуд. хирургия. 2004. 10:2: 91-97.
101. Покровский А.В., Дан В.Н., Чупин А.В. Артериализация венозного кровотока стопы в спасении конечности от ампутации у больных с

облитерирующим тромбангаитом с окклюзией артерий голени и стопы при критической ишемии. Ангиол. и сосуд. хирургия. 2000; 6 (1). 86-99.

102. Попова Т.С., Тамазашвили Т.Ш., Шестопалов А.Е. Синдром кишечной недостаточности в хирургии./ Москва: Медицина, 1991
103. Попова Т.С., Шестопалов А.Е., Тамазашвили Т.Ш. и др. Нутритивная поддержка больных в критических состояниях. Москва, 2002.
104. Прокубовский В.И, Бобров Б.Ю. Трансюгулярное интрапеченочное портосистемное стент-шунтирование. Ангиология и сосудистая хирургия. 2001. Т.7, N 3. С.106-112.
105. Ретунбург Г.М., Протасов А.В., Виноградов А.В., Пономарев В.А. Эндоскопическая хирургия. 1997. 1. 91.
106. Розенштраух Л.С., Рыбакова Н.И., Винер М.Г. Рентгенодиагностика заболеваний органов дыхания. Москва, 1987
107. Российский консенсус по диагностике и лечению пациентов с критической ишемией нижних конечностей. Москва, 2002.
108. Савельев В.С. Руководство неотложной хирургии органов брюшной полости. Москва, 2004. 640.
109. Савельев В.С. Флебология. Москва, 2001.
110. Савельев В.С., Кошкин В.М. Критическая ишемия нижних конечностей. Москва, Медицина. 1997.
111. Савчук Б.Д. Гнойный перитонит. Переизд. Москва, 1995.
112. Сажин П.В., Федоров А.В., Жабаленко В.П. Лапараскопические оперативные вмешательства у больных язвенной болезни желудка и двенадцатиперстной кишки. Эндоскопическая хирургия №3. 1999. с. 16-21.
113. Сапожков А.Ю., Никольский В.И. Декомпрессия кишечника. Пенза, 1992.

114. Сильвестров В.С., Макеева Р.П., Сильвестров Ю.В. Результаты одномоментных операций при раке пищевода. Хирургия пищевода (ошибки и опасности). Москва., 1983. с.36-38.
115. Симонян К.С. Перитонит. Москва, 1971.
116. Скобелкин О.К., Брехов Е.И., Смольянинов М.В. и др. Применение лазерных хирургических аппаратов в пластической хирургии пищевода. Хирургия пищевода (ошибки и опасности). Москва, 1983.- с.25-26
117. Стручков В.И., Медвецкая Л.М., Долина О.А., Бирюков Ю.В. Хроничес-кие нагноительные заболевания легких, осложненные кровотечением. Москва., 1985.
118. Тоскин К.Д., Жебровский В.В. Грыжи брюшной стенки. Москва, 1990.
119. Труды V конференции ассоциации флебологов России. Москва, 9-11 декабря 2004 г.
120. Хирургическая инфекция, под ред. Стручков В.И., Гостищев В.К., Стручков Ю.В. Москва, 1996.
121. Хирургия. Перевод с англ. под. ред. Ю.М. Лопухина, В.С. Савельева. Москва, 1999.
122. Черноусов А.Ф., Домрачев С.А, Абдуллаев А.Г., Богопольский П.М. Лазерный скальпель в хирургии пищевода и желудка. Баку, 1992.с. 90.
123. Черноусов А.Ф., Домрачев С.А. Одномоментная тотальная и внутри-плевральная эзофагопластика при раке и доброкачественных стриктурах пищевода. Грудн.серд.- сосуд.хирургия, 1991. №11. с. 51-55.
124. Черноусов А.Ф., Домрачев С.А., Чернявский А.А.(мл.). Экстирпация пищевода с одномоментной эзофагопластикой. Хирургия, 1991.№5. с.3-9
125. Черноусов А.Ф., Домрачеев С.А. Внутриплевральная эзофагопластика желудочной трубкой. Грудная хир. 1984. №1. с.63-66

126. Черноусов А.Ф., Сильвестров В.С., Курбанов Ф.С. Пластика пищевода желудком при раке и доброкачественных стриктурах. Москва. Медици-на, 1990. 144 с.
127. Черноусов А.Ф., Чернявский А.А., Курбанов Ф.С. Экстирпация пищево-да с одномоментной пластикой желудком. Хирургия. 1987. №12. с.12.
128. Шевцов Ю.С. Лечение критической ишемии нижних конечностей обусловленное поражением тромбооблитерирующими заболеваниями бедренно-подколенно-берцовых артериальных сегментов. Дисс. канд. мед. наук. 2000. Курск, 192 с.
129. Шерлок Ш., Дули Дж. Заболевания печени и желчных путей. Москва, Геотар-мед. 2002. 864.
130. Шляховский И.А. Выбор метода опертивного лечения паховых грыж. Дис. … канд.мед.наук. Москва, 1998.
131. Яблоков С.Г., Кириенко А.И., Богачев В.Ю. Хроническая венозная недостаточность. Москва, 2001.
132. Airton Delduque Frankini, Marcus Vinicius C. Pezzella Foot revascularization in patients with critical limb ischemia. J Vasc Br. 2002;1(3):193-200.
133. Akiyama H., Tsurumaru M., Kawamura T., Ono. Principles of surgical treatment for carcinoma of the esophagus. Ann.Surg. -1981.-Vol.194.-№3.-p.438-446
134. Akiyama H., Tsurumaru M., Watanabe G., Ono Y. Development surgery for carcinoma of the esophagus. Amer.J.Surg.-1984.-Vol.147, №1.-p.9-16
135. Babba H, Messedi A, Masmoudi S et al. Diagnosis of human hydatidosis: comparison between imaging and six se-rologic techniques. Am. J. Trop. Med. Hyg. 1994; 50: 64.
136. Barange K., Peron J.M., Imani K. et al. Transjugular intrahepatic portosystemic shunt in the treatment of refractory bleeding from ruptured gastric varices. Hepatology.-1999.- Nov;30(5).-P.1139-43

137. Barnes PF, De Cock KM, Reynolds TB et at. A comparison of amebic and pyogenic abscess of the liver. Medicine 1987; 66: 472.
138. Bergman JJGAM, van der Brnk G.R., Rauws EAJ et al. «Treatment of life duct lesions after laparoscopic cholecystectomy». Gut, 1996, 38, 141.
139. Binmoeller K.F., Borsatto R. Variceal bleeding and portal hypertension. Endoscopy.-2000.-Mar;32. (3).-P.189-99
140. Bioulac-Sage P, Lafon ME, Saric J et al. Nerves and perisinusoidal cells in human liver. J. Hepatol. 1990; 10: 105.
141. Bismuth H. Surgical anatomy and anatomical surgery of the liver. World J. Surg. 1982; 6: 3.
142. Bitsch V. Gastrink sekretory pattens before and after vogotomy. Lancet-1996 Vol. 1, № 7450-p. 1288-1291.
143. Bosch J., Garcia-Pagan J.C. Complications of cirrhosis. I. Portal hypertension.\\J Hepatol.-2000.-32(1 Suppl).-P.141-56.
144. Fabian TC, Croce MA, Stanford GG et a1. Factors affecting morbidity following hepatic trauma. A prospective analysis of 482 injuries. Ann. Surg. 1991; 213: 540.
145. Frank B.B., clinical evaluation of jaundice. A guideline of the patient care conmittee of the American Gastroenterogical Associon. JAMA. 1989; 262.
146. Gil-Grande LA, Rodriguez-Caabeiro F, Prieto JG et al. Randomized controlled trial of efficacy of albendazole in intraabdominal hydatid disease. Lancet 1993; 342: 1269.
147. Katwinkel-Wladarsch S, Lascher T. Rinder H. Direct amplification and differentiation of pathogenic and non-pathogenic Entamoeba histolytica DNA from stool specimens. Am. J. Trap. Med. Hyg. 1994: 51: 115.
148. Knudson MM, Lim RC, Olcott EW. Morbidity and mortality following major penetrating liver injuries. Arch. Suig. 1994; 129: 256.
149. Magistrelli P, Masetti R, Coppola R et al. Surgical treatment of hydatid disease of the liver. A 20 year experience. Arch. Surg. 1991; 126: 518.

150. O'Leary D.P., Biliary cholesterol transport and the nucliation defect in cholesterol gallstone formation. J, Hepatol. 1995; 22: 239.
151. Orringer M., Stirfing M. Cervical esophagogastric anastomosis for benine disease. Functional results. J.Thorac. Cardiovasc. Surg.-1988.-Vol.96.-p.887-893.
152. Picquet J., Jousset Y.et al. Bypass to the Descending artery of the knee for critical limb ischaemia. Eur. J. Vasc. Endovasc. Surg. 2001; 21 (3): 276-278.
153. Pujari BD, Deodhare SG. Symptomatic accessory lobe of liver with a review of the literature. Postgrad. Med. J. 1976; 52: 234.
154. Radin DR, Colletti PM, Rails PW et at. Agenesis of the right lobe of the liver. Radiology 1987; 164: 639.
155. Rappaport AM. The microcirculatory acinar concept of normal and pathological hepatic structure. Bcitr. Path. 1976; 157: 215.
156. Reitemeier RJ, Butt HR, Baggenstoss AH. Riedel's lobe of the liver. Castroenterology 1958; 34: 1090.
157. Sakamoto M, Ueno T, Kin M et al. Ito cell contraction in response to endothelin-I and substance P. Hepatolo-gy 1993; 18: 978.
158. Smedsrod B, Do Bleser PJ, Braet F ct al. Cell biology of liver endothelial and Kupffer cells. Gut 1994; 35: 1509.
159. Sonneberg A., Everhart J.E. Healz impactof peptik ulcer in the United Stases. Eur. J.Gastroenterol Hepatol 1999. № 11. p. 59-62. Discussion p. 73.
160. Strasberg S.M., Soper N.J. «Management of choledocholithiasis in the laparoscopic era». Gastroenterology, 1995; 109;320.